367

Л. ШАМИЦ

ПРАКТИЧЕСКАЯ ОРТОПЕДИЯ

ГОСУДАРСТВЕННОЕ
МЕДИЦИНСКОЕ ИЗДАТЕЛЬСТВО
1933

33-4
367

А. ШАНЦ
Доцент по ортопедии в Дрезденской академии
по усовершенствованию врачей

ПРАКТИЧЕСКАЯ ОРТОПЕДИЯ

ПЕРЕВОД С НЕМЕЦКОГО
ПОД РЕДАКЦИЕЙ
проф. А. ШЕНКА

Г.П.Б. в Лнгр.
Ц. 1933 г.
Акт № 154

ГОСУДАРСТВЕННОЕ
МЕДИЦИНСКОЕ ИЗДАТЕЛЬСТВО
МОСКВА—1933

Dr. A. SCHANZ

PRAKTISCHE ORTHOPÄDIE

ВМЕСТО ПРЕДИСЛОВИЯ ОТ РЕДАКЦИИ.

Громадные сдвиги, происшедшие во всех областях нашего хозяйственного строительства, вызвали исключительный спрос на рабочие руки. В СССР во всем масштабе стала проблема кадров. Одним из далеко еще недостаточно использованных источников пополнения нашей трудовой армии является вовлечение инвалидов в производственный труд. В связи с этим значительно расширяются задачи, стоящие перед ортопедией и восстановительной хирургией.

Однако наряду с основной задачей—восстановления трудоспособности инвалидов—на ортопеде и травматологе лежит не менее важная обязанность борьбы с промышленным и сельскохозяйственным травматизмом и борьбы с временной нетрудоспособностью путем подачи быстрой и правильно поставленной помощи, гарантирующей рабочему полное восстановление утраченных функций.

В связи со сказанным на передний план выдвигается необходимость наличия практических знаний по ортопедии не только специальной в теснейшем контакте с травматологией, хирургией и невропатологией, но и общей ортопедии в содружественной работе с указанными дисциплинами, особенно с педиатрией и внутренней медициной. При этом в том и другом случае ортопедия в своих методах исследования и лечения постоянно пользуется услугами рентгенологии и физиотерапии.

Книга А. Шанца «Практическая ортопедия» обнимает собой всю ортопедию главным образом в практическом изложении всех, по преимуществу консервативных, методов ортопедического лечения. Не касаясь общеизвестных патологоанатомических факторов того или иного заболевания, а равно общехирургических методов лечения, она разбирает только те особенности патологоанатомической картины, течения болезни и лечения, которые являются существенными при проведении специального ортопедического лечения.

Труд выдающегося немецкого ортопеда А. Шанца основан на значительном опыте автора, с его индивидуальным подходом к методике лечения того или иного ортопедического заболевания при проведении параллельно этому ряда общепризнанных способов ортопедического лечения. Такой подход особенно ценен для врача, специализирующегося в ортопедии или имеющего то или иное отношение к ортопедии в пограничных с нею областях, а именно для педиатров, невропатологов, рентгенологов и физиотерапевтов. Поэтому эта книга может служить настольным руководством по преимуществу для врачей этих специальностей в отношении консервативной практической ортопедии.

В начале книги приводятся данные общей ортопедии (объяснение наименования, социальное значение ортопедии, систематика, причины возникновения ортопедических заболеваний, ортопедическая методика исследования и лечения этих форм болезней). Затем в частной ортопедии подробно разбираются общие главнейшие ортопедические заболевания, и наконец детально приводятся по областям местные ортопедические болезни головы, шеи, груди, позвоночника, верхней и нижней конечностей. Все эти разделы освещаются с научно-практической стороны в изложении современных ортопедических взглядов при обращении внимания на существо дела в форме образцового, мастерского изложения.

В перевод пришлось ввести необходимые поправки в тексте согласно особенностям социалистического строя и работы в нашем Союзе; это сделано главным образом в форме редакторских выносок, с исключением того, что не может иметь места в условиях нашего строительства.

С такими поправками книга является несомненно крайне ценным руководством по ортопедии не только для студентов, но и для врачей, тем более, что в нашем Союзе за малым исключением по существу нет еще такого специального руководства, обнимающего всю ортопедию в целом в разрезе по преимуществу консервативного лечения. Это представляется особо важным в целях широкого применения ортопедических методик как специалистом-ортопедом, так и другими врачами пограничных меддисциплин.

Дополнительно к этой ортопедии должна итти ортопедическая (восстановительная) хирургия, базирующаяся главным образом на оперативных ортопедических методах, но использующая сверх того и консервативные ортопедические способы лечения, наичаще в соединении с физиотерапией. Этот вид ортопедической помощи, представляющий комплекс восстановительных методик ортопедической хирургии, особенно важен при лечении ортопедических заболеваний и последствий травм на фабричных, заводских и сельскохозяйственных производствах. Вот почему сверх изучения практической ортопедии вообще, главным образом консервативной, является безусловно необходимым подробное ознакомление с методами ортопедической (восстановительной) хирургии. Изданием такого рода руководств в недалеком будущем будет заполнен крупный пробел в нашей специальной медицинской литературе. Практическая ортопедия А. Шанца таким образом является одним из этих двух руководств, намеченных Медгизом.

Проф. *А. Шенк.*

ПРЕДИСЛОВИЕ.

Заканчивая рукопись этой книги, я уже имел за собой 30 лет ортопедической практики. Старые врачи-практики обычно не являются поклонниками книг, они не любят их читать и еще менее писать. Как же случилось, что я в данном случае составляю такое исключение?

Во-первых, когда я писал эту книгу, я имел в виду самого себя. Проработкой всего материала в области ортопедии я хотел проверить себя и выяснить, чего я достиг и какие пробелы мне надлежит еще заполнить.

Во-вторых, я хотел исполнить желание моих ассистентов и слушателей курсов по усовершенствованию врачей при Дрезденской академии, которые меня неоднократно просили составить связное описание демонстрируемого мною материала в моих лекций.

В-третьих, я хотел заполнить тот пробел, который с моей точки зрения существует в нашей ортопедической литературе. Мы располагаем прекрасными учебниками и справочными руководствами. Все они составлены компилятивно. Эти книги представляют более или менее концентрированный материал ортопедической литературы. Они нужны для врачей, готовящихся к деятельности ортопеда, а также для вполне уже сформированных ортопедов. Эти книги удовлетворяли до тех пор, пока интересы ортопедии более или менее ограничивались узким кругом своей специальности. Однако в настоящее время многие из врачей, не являющиеся ортопедами и не намеревающиеся ими стать, вынуждены заниматься вопросами ортопедии. Школьные врачи, а также врачи, обслуживающие органы социального обеспечения, должны уметь распознавать ортопедические заболевания и расценивать их практическое значение. Ортопедические случаи играют большую роль в практике хирурга; каждый практический врач наталкивается на ортопедические случаи ежедневно, если только он научился их различать. Во всех этих случаях существующие учебники и руководства недостаточны. Эти книги заключают в себе много разнообразного материала, но важнейшие для практики вопросы недостаточно выявлены.

Чтобы удовлетворить этим потребностям, я написал книгу под названием «Практическая ортопедия», имея в виду главным образом интересы практического приложения ортопедии.

Чтобы выполнить поставленную перед собой задачу, я должен был составить книгу, которая воспроизвела бы научные основы ортопедии в соответствии с моим пониманием правильного подхода и важности этого вопроса; книга кроме того должна указать на значение ортопедических заболеваний как для отдельного больного, так и для всего населения, изложение применяемого мною лечения в смысле показаний, выполнения и результатов этого лечения должно быть понятно и неспециалисту.

Книга должна была получить ярко выраженный индивидуальный оттенок. Прошу не приписывать это стремлению превосходства над другими научными исследователями.

В части выбора рисунков были затруднения технического характера. Истории болезни я издавна иллюстрирую фотографиями для лучшего понимания. Эти фотографии конечно однообразны. С течением лет они потеряли свою яркость или по какой-либо другой причине мало поддавались репродукции в полутонах. По предложению издательства они за небольшим исключением были воспроизведены в виде штриховых рисунков. Художник выполнил свою задачу исключительно хорошо. Он с педантичной точностью воспроизвел нужные фотографии, избегая всякого рода ретуши. Чтобы внести в иллюстрации единообразие, все рисунки, снятые с изображений, сделанных другими авторами, или ранее мною опубликованные, были воспроизведены тем же способом.

Выражаю свою благодарность издательству, посвятившему столько забот оформлению и изданию этой книги.

Также приношу сердечную благодарность всем товарищам, снабдившим меня материалом, в особенности же благодарю всех остальных сотрудников, оказавших мне помощь в настоящей работе.

Дрезден. Январь 1928 г.

А. Шанц.

СОДЕРЖАНИЕ.

Дополнение

I. ОБЩАЯ ОРТОПЕДИЯ.

1. ЧТО ТАКОЕ ОРТОПЕДИЯ.

Слово ортопедия существует с времени Андре, профессора медицинских наук в Париже, написавшего в 1741 г. книгу под названием «Ортопедия, или искусство предупреждать и исправлять уродливости детского тела». В сочинении [illegible] конечности Андре касается также [illegible] форм головы и всякого рода искривлений [illegible].

С тех пор [illegible] ортопедии [illegible] ограничивается [illegible], значение же его расширилось. При [illegible] ортопедия [illegible] из своей компетенции [illegible] искривления позвоночника, а затем — [illegible] грудной клетки, [illegible] плоскостопие, косолапость, кривая нога и деформации [illegible]. За [illegible] ортопедия значительно расширила [illegible] деятельности. Современная ортопедия занимается лечением [illegible] как детей и подростков. Далее ортопедия не ограничивается лечением деформаций. С деформациями почти всегда тесно связаны функциональные расстройства, устранение которых часто важнее, чем устранение деформации, тем более, что этим можно достигнуть гораздо более полных и совершенных функциональных результатов.

Частичное лечение [illegible] начиналось еще до того, как обнаруживались самые деформации. Все [illegible] до этого времени [illegible] заключается в том, что при [illegible] методов лечения деформаций ортопед применяет гигиеническую и профилактическую терапию. Дальнейшим следствием этого явилось расширение поля деятельности ортопедии, включившей в область своей работы функциональные расстройства, не связанные с образованием деформации или же связанные с ними лишь при определенных условиях, а также такие нарушения функции, при которых деформация играет второстепенную роль.

Так постепенно обрисовывался круг деятельности современной ортопедии, которая в настоящее время охватывает деформации костного аппарата туловища и конечностей и связанные с ними функциональные расстройства двигательного аппарата.

Если бы мы захотели дать [illegible] определение слову «ортопедия», то мы могли бы сказать: «ортопедия [illegible] лечением, предупреждением и лечением деформаций костного туловища и конечностей и связанных с ними функциональных расстройств двигательного аппарата».

Область, которой занимается ортопедия, не так строго ограничена как, скажем, область офтальмологии или ларингологии. Ортопедия гораздо чаще, чем эти специальности, соприкасается с другими отраслями медицины, особенно с педиатрией и неврологией, и чрезвычайно близка к хирургии.

Если при таком соприкосновении с неврологией и педиатрией могут существовать резкие границы, отдаляющие ортопедию от этих специальностей, особенно если выясняется, что случай подлежит лечению специфически ортопедическими средствами, то этого нельзя сказать о хирургии и ортопедии, где установить такие строгие границы часто не представляется возможным. Методы, которыми пользуется ортопед во время лечения, не менее успешно применяются и хирургом. Стечение как кровавое вмешательство сделалось методом, часто применяемым в ортопедии, между хирургами и ортопедами возникло соперничество, причем хирурги утверждают, что ортопедия является только частью хирургии и что попытка сделать эту дисциплину отдельной специальностью неправильна и идет в ущерб и медицине как науке и во вред самому больному. Ортопеды же утверждают обратное.

Этот спор практически валел свелся к тому, что мы располагаем значительным количеством хорошо оборудованных ортопедических лечебных учреждений, эффективность и эффективность которых не подлежат никакому сомнению. Эти учреждения существуют совершенно самостоятельно без всякой связи с хирургическими клиниками. В то же время ортопедические отделения, находящиеся в настоящее время почти при всех больших хирургических клиниках, остаются далеко позади самостоятельных ортопедических учреждений как в смысле лечебных достижений, так и в роли учебных центров.

Это явление, резко бросающееся в глаза, объясняется тем, что хотя ортопедия и хирургия во многих случаях имеют дело с одними и теми же болезнями и борются с ними одними и теми же средствами, всё же по существу они являются различными областями. Различие заключается в том, что хирургия является прикладной наукой к патологической анатомии. Для хирурга важной целью задачей всегда остается восстановление нормальных или по возможности приближающихся к норме анатомических соотношений.

Совсем иная задача у ортопеда. Хотя большую часть своего времени ортопед уделяет восстановлению анатомических отношений, исправлению сколиозов, косолапости и т. п., рядом с этим на первом плане, как уже упоминалось выше, перед ним стоит задача устранения функциональных расстройств, как существующих наряду с нормальной анатомической картиной, так и таких расстройств, при которых анатомические изменения в общей картине болезни отходят на задний план, а равно тогда, когда анатомические изменения не поддаются исправлению.

Разрешение этих задач возможно лишь при условии патологофизиологического метода мышления, которым должен обладать врач, желающий стать ортопедом. Такой способ мышления прививается с трудом, так как наше медицинское образование базируется односторонне на патологической анатомии, и этот именно образ мышления отличает ортопеда от хирурга.

Хотя сфера деятельности ортопеда в некоторых частях целиком совпадает с частью рабочей области хирурга и обе они одинаково успешно

прибегают к одним и тем же методам лечения, все же существует коренное различие между этими двумя специалистами в данной работе. Хирург подходит к разрешению своих вопросов с патологоанатомической точки зрения, в основе же мышления ортопеда лежит патологофизиологический подход. Различными путями идут ортопед и хирург к намеченной цели. И тот и другой имеют право на существование.

Еще не так давно ортопедию считали своего рода роскошью. Такая точка зрения имела основания. Она объяснялась прежде всего непониманием важности вопроса о значении деформаций. Кто не занимается подробным изучением больного, тот может прийти к заключению, что сколиоз, кривошея и т. п. являются косметическими недостатками, с которыми каждый, пораженный таким дефектом, может и должен мириться. При несовершенстве таким взглядам он должен был бы сам искать помощи. Ничто не побуждает общество позаботиться об этом, так как существование таких косметических дефектов не приносит социального вреда. Такой весьма распространенный взгляд в корне ошибочен. Конечно, существуют деформации, представляющие лишь безобидные косметические недостатки. Но в противоположность этому существует огромное количество деформаций, а равно многочисленные ортопедические заболевания, которые самым тяжелым образом поражают трудоспособность больного. Предупреждение и лечение этих болезней имеет большое значение с точки зрения народной экономики, так как они, с одной стороны, направлены к сохранению работоспособности больного, а с другой — к восстановлению ее, если она уже утрачена [1].

2. СИСТЕМАТИКА ОРТОПЕДИЧЕСКИХ ЗАБОЛЕВАНИЙ.

Заболевания, исследованием и лечением которых занимается ортопедия, можно сгруппировать и распределить с различных точек зрения и прежде всего по времени возникновения их в известные возрасты. Соответственно этому мы различаем врожденные и приобретенные в постэмбриональном периоде заболевания.

Врожденные заболевания в свою очередь делятся на возникающие на почве нарушения развития зародышевого зачатка: первичные, или врожденные, и вторичные, происходящие от заболевания здорового от природы зародыша в эмбриональном периоде.

Приобретенные ортопедические заболевания делятся на возникающие во время рождения и приобретаемые в детском, подростковом, среднем и старческом возрастах.

Другое подразделение основывается на принадлежности к тем частям тела, в которых коренится причина возникновения болезни. С этой точки зрения мы обычно начинаем с обзора кожи и говорим о дерматогенных заболеваниях, если причины деформации

[1] В условиях развернутого социалистического строительства в СССР значение ортопедии возрастает, частично благодаря помощи возможность вернуть к производственному труду значительный контингент инвалидов войны, ставших по ранениям, увечьям и заболеваниям с границей необходимости [illegible] трудоспособности на трудоустройстве и в сельском хозяйстве. Ред.

[illegible] расстройствами кожи. Мы говорим [illegible] дегенеративных, дисгенезийных, [illegible] заболеваниях.

Предлагаемое разделение строится [illegible] участки тела, в области которых сосредоточены поражения.

[illegible] мы [illegible] ортопедических заболеваниях [illegible] ортопедические заболевания [illegible] характеризуются [illegible] заболевания, определенных отделами [illegible]. Последние мы разделяем на [illegible] верхней и нижней конечности [illegible] отдельные участки.

[illegible] разделяются по причинам возникновения болезни.

[illegible] в первую группу [illegible] трубки [illegible] причины [illegible] болезни, преимущественно [illegible] передаются.

[illegible] расстройства [illegible] к первым относятся нарушения строения и нарушения развития, врожденных дефектов в самом сердце, к вторым — расстройства, [illegible] нарушения [illegible] сердца, в [illegible], которые называются [illegible] и которые мы [illegible] как [illegible] деформации вследствие отложения.

По [illegible] признаку мы [illegible] выделим заболевания возникающие [illegible] время самого [illegible], чтобы показать, что определенные [illegible] могут быть фактическими причинами заболевания. Поэтому [illegible] мы [illegible] в последующем [illegible]. [illegible] мы [illegible] в результате следующих причин [illegible] отложения, [illegible], [illegible] функциональные неврозы, [illegible] и [illegible] расстройства (т. е. расстройства [illegible] заболевании, где [illegible] лечения).

[illegible] не находит строгого приложения. В общем мы придерживаемся в [illegible] и распределении материала [illegible] анатомического подразделения. В некоторых отделениях [illegible] новые названия [illegible] материала по другим системам. Исходя из того, что мы [illegible], можно пожалуй подумать, что систематика в общем [illegible] представляет. Тем не менее система [illegible] большое значение не только в смысле распределения материала в учебнике, но и потому, что согласованность возможна только при условии единства системы. Это особенно важно в отношении [illegible] часто наблюдаются картины, [illegible] между собой сходные, но в сущности которых [illegible] между собой [illegible] состояния. В этих случаях только ясная и [illegible] систематика дает возможность уберечься от [illegible] неправильных выводов в тех случаях, когда

при различных по существу болезнях на основании лишь внешнего сходства делают такие выводы, которые не имели бы места при наличии ясного представления о признаках систематике. В этом отношении в ортопедии особенно часто делались ошибки, которые задержали в сильной мере развитие нашей науки.

3. ПРИЧИНЫ И ВОЗНИКНОВЕНИЕ ОРТОПЕДИЧЕСКИХ ЗАБОЛЕВАНИЙ.

a) Наследственность.

Болезни, относящиеся к области ортопедии, редко передаются по наследству. Лишь при некоторых деформациях удается установить наследственность, но даже и в этих случаях она большей частью выражается только в том, что [illegible] в одной семье встречается чаще, чем у других [illegible], например [illegible] вывих бедра. Деформации, возникающие в последующем периоде, чаще встречаются среди больных родственников. Родственность в этих случаях едва ли сводится к чему-либо иному, чем унаследованию моментов, предрасполагающих к возникновению деформации.

Если например статическая деформация от отягощения встречается особенно часто в одной семье, то можно считать, что статическая неполноценность скелета является индивидуальным свойством данной семьи; наоборот, можно считать, что статическая деформация от отягощения вообще встречается чрезвычайно часто и неполноценность скелета в какой-либо семье часто может вытекать из иных причин, нежели наследственность.

На часто предлагаемый нам вопрос, имеется ли опасность передачи деформаций по наследству, можно ответить, что унаследование врожденных деформаций есть редкое явление, в случаях же приобретенных деформаций на этот вопрос можно ответить прямо отрицательно.

b) Нарушение строения зародышевой клетки.

На нарушения строения зародышевой клетки могут возникнуть дефекты развития, избыточные и недостаточные образования. Гуманитарные [illegible] страшные картины уродств. Практическое значение их не особенно велико.

c) Внутриматочные повреждения.

Деформации, возникающие вследствие нарушения со стороны амниона являются не особенно частой формой, встречаемой для возникновения деформации в период внутриматочной жизни. Эти нарушения проявляются в двух формах: во-первых, в виде сращения амниона с поверхностью тела зародыша, во-вторых, в виде отдельных частей конечности амниотическими тяжами.

Другая значительно более частая форма повреждения зародыша происходит вследствие узости маточной полости. Если водный пузырь не дает возможности зародышу передвигать свободно свои члены, то развитие последних страдает от этого. Они сдавливаются в неправильном положении, суставы вывихиваются и развиваются ненормально. В последнем случае мускулатура развивается лишь постольку, поскольку она может найти себе применение при оставшейся подвижности в суставах. Особенно тяжелые повреждения

такого рода получается в случаях, где в ранние месяцы беременности вследствие разрыва пузыря происходит истечение околоплодных вод, а беременность тем не менее продолжается. В этих случаях рекомендуется аборт.

d) Повреждения, связанные с родовым актом.

Преждевременные роды часто прерывают развитие ребенка в такой период, когда центральная нервная система еще не вполне овладела управлением двигательных органов. У семимесячных детей часто наблюдается болезнь Литтля, требующая ортопедического лечения.

Рис. 1. Множественные врожденные контрактуры суставов и мышечные дефекты вследствие узкости маточной полости.



Рис. 2. Путем резекции обоих колен и этапной редрессации деформации тазобедренного сустава и стопы достигнута способность передвижения на костылях.

В тех же случаях, когда роды произошли в нормальное время, ортопедические заболевания могут возникнуть как последствие повреждений ребенка во время родового акта. Они в частности могут возникнуть вследствие какого-либо нечаянного движения руки акушерки. Эти повреждения черепа проявляются в виде мозговых расстройств, в результате которых в дальнейшем появляется нарушение двигательного аппарата. Кроме того они появляются в виде размозжения мягких частей (размозжение грудино - ключично - сосковой мышцы, плечевого сплетения) и наконец в виде переломов рук и ног. Неправильное и несоответствующее лечение этих повреждений ведет к деформациям и к функциональным расстройствам, представляющим впоследствии объект ортопедического лечения.

e) Грудной возраст.

Для возникновения ортопедических заболеваний имеет значение одно типичное заболевание, свойственное грудному возрасту, нагноение суставов. Такое нагноение повидимому гонорреиного происхождения, поражает особенно часто тазобедренный сустав. Болезнь редко распознается своевременно и еще реже подвергается лечению. Результатом этого являются заложения разрушения в суставах.

f) Период роста.

Большие изменения, которым подвергается человеческий организм во время роста, могут легко и самым различным образом направить развитие его по ложному пути. Мы сталкиваемся с возможностью уменьшения и увеличения энергии роста; в обоих случаях заложены возможности общих и местных расстройств.

Общее уменьшение энергии роста создает карликовый рост, который, являясь в большинстве случаев врожденным, представляется нам как следствие самых различных причин, тут большей частью наблюдаются также ненормальные пропорции тела. Приобретенный карликовый рост является следствием позднего рахита.

Гигантский рост как общее заболевание пожалуй всегда является результатом нарушений функциональной деятельности гипофиза. Причины местного гигантского роста еще недостаточно выяснены.

С практической ортопедии более важное значение имеют расстройства, ограниченные отдельными зонами роста. Поражения эпифизарной линии, откуда ведет свое начало рост кости, могут привести к понижению или к повышению ее деятельности. При этом поражения могут касаться или всей эпифизарной линии, либо ее отдельных частей. В результате получается укорочение или удлинение роста, а в зависимости от этого и отклонение части конечности в сторону, если нарушение распространяется неравномерно по эпифизу. Таким образом могут возникнуть самые разнообразные виды деформаций.

В качестве нарушающих моментов имеют значение поражающая эпифиз травма и в особенности хронические воспаления внутри и на эпифизарной линии. Чем раньше в периоде роста появляется такое разрушение, тем значительнее проявляются деформации, прогрессирующие при этом до окончания периода роста.

Косвенное значение периода роста в происхождении деформаций заключается в том, что растущая кость мягка. Благодаря этому обстоятельству в периоде роста создается предрасположение к возникновению деформации на почве нагрузки. Непосредственно период роста в происхождении деформации не участвует. Однако не существует таких деформаций на почве нагрузки, которые возникали бы только в периоде роста. Правда, в этом периоде они появляются особенно часто, но при соответствующих обстоятельствах они могут встречаться также у взрослых и стариков.

Влияя прямо или косвенно на возникновение деформаций, период роста однако способствует и восстановительным процессам, с которыми следует считаться ортопеду. Мы наблюдаем исчезновение рахитических искривлений или по меньшей мере уменьшение их.

Восстановительные процессы организма (исправление деформаций) сохраняется и по окончании периода роста, но продуктивность их уже не столь велика, чтобы обезображивания могли измениться по существу.

g) Старческий возраст.

Физиологические изменения физических свойств кости в старческом возрасте создают особенно благоприятные условия для возникновения деформаций от отягощения, ведут к ломкости костей и уменьшению

наклонности [illegible] к [illegible] и являются таким образом в этом возрасте [illegible] заболеваний.

h) Расстройства питания.

Расстройства питания нарушают крепость кости и тем самым способствуют [illegible]. Они вызывают предрасположение к [illegible] и к деформациям от отягчения, а также [illegible] к переломам и к [illegible]. Было бы не совсем правильно [illegible] с расстройствами питания, [illegible] рахитическими деформациями [illegible] от нагрузки, [illegible] к деформациям, [illegible] или какого-либо [illegible] к этой группе.

Необходимо отметить, [illegible] системы, [illegible] на почве голода [illegible] и в таких формах, которые мы раньше не встречали.

i) Системные заболевания.

[illegible]

При [illegible]

В [illegible] соединительнотканным рубцам.

Очень много [illegible] нервных заболеваний [illegible]. Здесь мы имеем [illegible] паралича и деформации. [illegible] полиомиэлита у детей, а также после полиневрита мы наблюдаем разнообразные [illegible] и деформации. Отмечаются расстройства, наступающие после повреждений нервов и т. д.

Многообразию [illegible] соответствует разнообразная картина ортопедических расстройств. [illegible] заболевания выражаются в виде страдания движения—[illegible] или

чения, омертвения, в виде [illegible] движения, в форме повышенной [illegible] рефлексов, в виде случаев [illegible] деформаций [illegible] в отдельных частях в других [illegible] удлинения, [illegible] нарушения [illegible] сотрясения или повреждения [illegible] и т. д.

В [illegible] случаях [illegible] выяснить, [illegible] происхождение болезни, [illegible] мы в [illegible] не [illegible] их, то их [illegible] называть [illegible] фобия. [illegible] разбирая системные [illegible] к интересующему ортопеда поражению.

Очень часто [illegible] расстройства активных движений рассматривают как результат или как частичное проявление неврозов. Нередко врач не будучи в состоянии определить причину болезни, ставит вместо [illegible] диагноз истерии, не [illegible] в [illegible] беспомощности. В других случаях [illegible] диагноза базируется на том, что наряду с [illegible] расстройствами движения имеются болезненные явления, характерные для невроза.

Я не хочу этим сказать, что ортопедические заболевания на почве неврозов исключаются, но несомненно лишь то, что они являются большой редкостью. Всякое достижение в диагностике независимо от того, сделано ли оно наукой или отдельным врачом, проливает свет на ряд случаев, которые раньше казались необъяснимыми и группировались по правилу свое, что не поддается определению, рассматривая как истерию. Кроме того имеются ортопедические заболевания (недостаточность позвоночника), которые вторично ведут к общим нервным расстройствам. Запутанные картины невроза часто так [illegible] что только специалист может [illegible] разобраться в этом [illegible] Кто умеет разобраться в этом [illegible] симптомов [illegible] к убеждению, что [illegible] невроз является вторичным, как и [illegible], где ортопедические заболевания связаны с неврозом.

Бесспорно, случается, что ортопедические заболевания [illegible] с неврозами и что при этом какой-нибудь симптом выдвигает невроз на первый план.

k) Травма.

Влияние [illegible] на человеческий организм часто ведет самыми [illegible] к возникновению ортопедических страданий, притом [illegible] при пандемиях в виде мировых войн, травматизирующих человечество.

Можно сгруппировать травматические ортопедические заболевания, выделяя повреждения, вызванные непосредственно травмой, от повреждений, связанных с ней лишь косвенным путем.

Из непосредственных причин наиболее бросаются в глаза те дефекты, которые возникают на почве отнятия части тела, в особенности на конечностях — ампутационные дефекты. Также резко выделяются деформации, остающиеся после переломов костей. Значительные расстройства возникают в том случае, когда не наступает полного излечения перелома, а получается псевдартроз. Вывихи суставов приводят непосредственно к ортопе-

[illegible] ческим заболеванием. [illegible] **правильности движений.**

Еще большее [illegible] ческим заболеванием. Дефекты [illegible] **других причин.**

[illegible] **повторные травмы.**

[illegible] **болезни.**

[illegible]

Наконец следует еще упомянуть о том, что травмы ведут к ортопедическим заболеваниям, требующим большую часть года на длительную бездеятельность, недающую выполнения функции в связи с соответствующему заболеванию.

I) Воспаления.

Воспаления приобретают значение ортопедического заболевания, если они оставляют расстройства функции двигательного аппарата и если эти расстройства являются длительным признаком болезни в течение многих лет. Становясь признаком деформации и расстройства функции системы, ведут к ортопедическому заболеванию.

Из воспалений приобретают исключительно ортопедическое значение, прежде всего, лишь туберкулезное воспаление костей и суставов. Туберкулез поражает преимущественно детей, которые случайно в туберкулезном в выпрямленном положении и сидят передвигаются. Расстройство костного аппарата является в большинстве случаев, с господствующим симптомом, к которому сами приводят образование деформации.

Подобно туберкулезным дифференциальные диагностические воспаления суставов также приобретают значение ортопедических заболеваний.

Остеомиелит часто по своей причине и механизму в форме остеомиелитов суставов, хрящей, сумки и т. д.

Хронические специфические воспаления, фиброзные, сифилитические, сопровождающиеся нижних конечностей.

Очень часто острые воспаления суставов оставляют после себя уменьшение размаха движения и явления раздражения, делающие длительно в суставах болезненными. Также остаются и изменения в суставных хрящах. Воспаленные ткани в мышцах вызывают слабость их костью, боли, затруднения и ограничение работы этих мышц.

Травматические, обострения и равно острые и хронические воспаления часто завершаются длительной бездеятельностью. Это, как в первом случае, является вследствие того, что в данном нарушает больной участка тела, подвергаемого нагрузке, а не почему нарушается равновесие нагрузок. В своих случаях имеется полный переход от первоначальных воспалительных явлений к более поздним статическим недостаточности, что дает возможность к выявлению диагностических ошибок.

III) Бездеятельность, пользование и изнашиваемость.

Для развития нормальных форм и нормальной работоспособности опорного и двигательного аппарата им необходимо нормально пользоваться. Если нашим организмом отсутствует нормальное использование ноги, то кости ее становятся меньше и тоньше, костное же вещество делается тоньше и ломким. Мускулатура отстает в развитии, работа сустава и мышц теряет дифференцированность как в норме. Крупные формы остаются при этом не изменяются. Если же какой-нибудь отдельный сустав отстраняется на длительный срок от своей опорной и двигательной работы, то кости и мышцы теряют часть своего вещества, часть своей крепости и работоспособности. Появляется атрофия от бездеятельности. Поражения

[illegible] которой наиболее [illegible] очень часто, [illegible] и другой орган вслед[illegible] [illegible] остается в покое и [illegible].

Тяжесть этих нарушений [illegible]. Они почти всегда [illegible] нормальную [illegible]. Очень важно в [illegible] предъявлять [illegible] повышенным частям тела, [illegible] можно [illegible] новые [illegible]. Настолько благоприятно влияет нормальное функциональное раздражение, настолько **перенапряжение приносит вред.**

Бездеятельность суставов имеет [illegible] последствия для них. Они [illegible] тугими, [illegible] сморщивается [illegible] сумка, а также [illegible] облитерация [illegible] суставных поверхностей. Эти изменения в разных случаях проявляются весьма различно в смысле быстроты и тяжести. Организм подростка обладает [illegible] сопротивляемостью и способностью к восстановлению, нежели более старый. Суставы, фиксированные в среднем положении, поражаются меньше, чем фиксированные в вынужденном положении, здоровые суставы страдают меньше, чем те, в которых произошло кровоизлияние или в которых развилось воспаление.

Подобно бездеятельности причиной болезни может явиться также длительное пользование данным органом.

Типичной болезнью от изнашиваемости является обезображивающий артрит. При этой болезни все суставы, исчерпавшие свои силы, заболевают. Чем больше предъявляется суставам требований, тем раньше наступает деформирующее воспаление. Все моменты, нарушающие силу сустава (травма, воспаление), повышенная [illegible] деятельность [illegible], профессиональное перенапряжение, неправильная постановка суставов [illegible], способствуют ускорению наступления болезни.

Картины болезни суставов, [illegible] преждевременным изнашиванием и обезображиванием [illegible]. Мы наблюдаем [illegible] [illegible] [illegible] [illegible] [illegible] [illegible] [illegible] [illegible] [illegible] [illegible] [illegible] [illegible] в этом неправильны. О сущности обезображивающего артрита еще до сих пор ведутся споры.

n) Статическая нагрузка.

Определенные части тела несут на себе при вертикальном положении тяжесть тела, нагружаемого сверх того дополнительным грузом (платье и т. п.). Означенные части тела обладают определенной силой. Если речь идет о несении тяжести тела, мы говорим о статической нагрузке (statische Inanspruchnahme), а способность удержи-

вать на себе тяжесть мы называем статическою выносливостью (Tragfahigkeit).

Нормально между статическою нагрузкою и статическою выносливостью существует равновесие, т. е. при нормальных соотношениях частей тела, подвергающейся нагрузке, они создают выносливость, необходимой для удержания на себе тяжести.

Это равновесие нагрузки может быть нарушено в двух направлениях. Статическая нагрузка может быть ниже нормы, тогда вследствие бездействия в зависимости от того, как оно проявляется, получается понижение статической выносливости (статическая атрофия на почве бездеятельности).

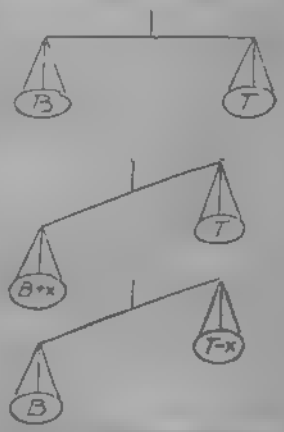

Рис. 5. Нарушение равновесия нагрузки может произойти вследствие повышенной нагрузки, либо от понижения выносливости.

Гораздо важнее нарушение равновесия нагрузки с другой стороны. Когда нагрузка превышает норму или же статическая сила ниже нормы, или сочетаются обе возможности в одном и том же случае, мы получаем независимо от абсолютного значения нагрузки и абсолютного значения выносливости несоразмерность нагрузки. Она характеризуется тем, что статическая нагрузка превышает статическую выносливость или, что равносильно, мы имеем состояние, при котором статическая выносливость недостаточна для выполнения требующейся работы по поднятию тяжестей.

Нормальные соотношения между статическими требованиями и статическими способностями, как и между нормальными соотношениями, могут быть выражены на прямоугольных весах.

[illegible] B [illegible] T, то весы стоят горизонтально. [illegible] нагрузка повышается (B [illegible] T [illegible] B [illegible] T, то [illegible] нагрузка понижается. [illegible] от B или от T.

Установление равновесия нагрузки [illegible] маловероятно, [illegible] недостаточности.

Стимулы [illegible] могут быть порождены все те причины, которые [illegible] нагрузки и [illegible] движения [illegible]. Так как [illegible] и достигнуть [illegible] и [illegible] тела, [illegible] и [illegible] статической [illegible]. Руки также [illegible] [illegible] бездействия [illegible] целям [illegible] и [illegible]

Причины, из-за которых возникает статическая недостаточность, очень разнообразны. Все, что может уменьшить стопорную силу или увеличить работу удерживающих мышц, может привести к возникновению недостаточности. Но такой результат не является обязательным. Оно наступает, когда резервные силы, которыми обычно располагают, истощаются, перестраиваются и организмы не в состоянии полностью соответствовать увеличению нагрузки. В течение полстолетия, в ходе статической недостаточности, встречаются преобразования таким образом некоторые изменения в костях. Кости лодыжек стопы, скакательного сустава и голени становятся меньше и мышцы, которые играют роль идентичности, по-прежнему **меньшую, чем кости.**

Время роста, наступление половой зрелости и старческий возраст являются периодом статической недостаточности. Эти периоды действительно отличаются частой забывчивостью. Мы наблюдаем кости забывчивости форма рахита и разновидности малярии. Особенно многие исследования, в ходе которых обнаружены кости и мышцы, которые играют роль в недостаточности. Сюда прежде всего относятся повреждения в детском возрасте. Если например бедренная кость в детстве перестает быть полностью, то в дальнейшем является причиной статической недостаточности. В таких случаях, когда отдельное исчезновение костного сустава делает возможным нагрузку. Можно и следует говорить о статической недостаточности, если уменьшение стопорной силы является первым из серии прочих отклонений, вызванных травмой или воспалительным процессом.

Сбои в функционировании могут дать некоторые недостаточности, если они разорваны отдельно или растянуты в состояние воспалительного процесса, то же касается мышц, если они парализованы и т. д.

Причинами расстройств, связанных с нагрузкой, являются повышение веса тела, дополнительная нагрузка, вызываемая профессиональной работой, но прежде всего удлинение рабочего времени, затрачиваемого на удержание тяжести. Необходимость чрезмерно долго оставаться на себе ненормальных весов тела, как это требуют некоторые профессии, играет здесь исключительно важную роль. Если дело доходит до нарушения равновесия нагрузки, вызываемой этим обстоятельством недостаточность называется характерными симптомами.

Прежде всего появляется всем знакомое чувство утомления, испытываемое нами, если мы слишком долго стоим или сидим, не имея возможности опереться на что-нибудь, и ничуть не удивительно, ощущаемое нами при продолжительном воскресении в конечном итоге вынуждающее нас сесть, лечь и сбросить с себя тяжесть. Это чувство утомления есть не что иное, как выражение острого статического недостаточности, хотя обычно мы его так не называем. Оно принимает характер болезненного явления, если наступает раньше нормального и под влиянием отдыха не исчезает в **нормальный срок.**

При прогрессировании описанных явлений чувство утомления переходит в явные выражения боли, появляющиеся в самых различных формах и локализующиеся в разных местах. Если до тех пор описанные изменения в большинстве случаев не доходят до сознания, то при дальнейшем прогрессировании картины болезни больной начинает чувствовать все явственнее, причем на первом месте мелькают чувствительность к движению, прыгучесть, мышечные спазмы (спасть) и фиброзные боли. Боли в мышцах приобретают в этих случаях особенно схожий характер, переходящий в болезненного заболевания.

Дифференциальный диагноз ставится путем исключения бацциллярных или других заболеваний и исследования, что создает не достаточность характерным сорсом отражают на себе нагрузки и разгрузки. Разгрузка у больных улучшает болезненные явления, нагрузка же их усиливает, при этом происходит переход от разгрузки к нагрузке прыгающие общие боли. После разгрузки наступает период относительной выносливости, в течение которого продолжается работа, но по мере переходит опять в недостаточность, причем боли опять усиливаются.

Предлежащие изменения костей находятся в тесной связи с функциональными анатомическими явлениями, вызывающими анатомические изменения. Они вызывают статические деформации от нагрузки.

а) Статические деформации от нагрузки.

Процесс развития этих деформаций следующий. Кость слабая и податлива. Если нагрузка превышает определенные пределы, кость сжимается. В силу эластичности кости получающееся укорочение выравнивается, если нагрузка не перешла за определенные границы и своевременно прекратится свое действие. В противном случае сжатие, вызванное сдавлением, переходит в длительную компрессию. Если к первоначальным изменениям прибавляются все новые и новые, то эти последние, хотя бы и не значительные изменения суммируются, образуя крупные деформации тела. Эти изменения не имеют формы простого, равномерного сжатия, а обнаруживают перегибы, как это наблюдается при перегрузке столба, который сжимается неравномерно с уменьшением длины, а образует перегиб.

Здесь возникает вопрос, почему мы не можем доказать изменений формы путем эксперимента на мертвой кости и почему при таком способе возникновения деформации от нагрузки на живом организме не получается переломов от сдавления.

Объяснение этого явления заключается в том, что организм обладает способностью перемещать опасные в смысле перелома места.

Перегружая какой-либо столб, состоящий из мертвого материала, мы его согнем: на мертвом материале получается действие давления и силы, причем, если это напряжение переходит за определенные пределы, получается перелом. Чтобы избежать перелома, необходимо приостановить действие давления и тяги до того момента, когда будет достигнут предел для получения перелома, как это например делают в отношении металла посредством нагревания.

То же происходит и в живом организме. Он с большою точностью устраняет напряжение, а выше описанные воспаления кости являются лишь так же, как нагревание металла. Этим органом предупреждается опасность перелома и делает возможным образование пожизненных деформаций от нагрузки независимо от мест перелома. Только при исключительных обстоятельствах действие этих сил бывает иным.

Таким образом, следуя законам возникновения деформации от статического отягощения, можно принять за основу, что кость живого организма **беспредельно гибка.**

Став на такую точку зрения, можно теоретически обосновать возникновение деформации на почве статической перегрузки. Для этого необходимо построить основную статическую форму той части скелета, которая подвергается нагрузке, и точно так же основную форму нагрузки. Если предположить, что нагрузка древесина выносливость конструкции, удерживающей на себе нагрузку, то можно заранее вычислить, какую форму примет деформируемая часть.

Установление такого рода вычислений имеет не только теоретическое значение. Из этих вычислений мы можем также извлечь указания, позволяющие нам сказать, возникнет ли в данном случае деформация на почве статической перегрузки или нет. Если на какой-либо части скелета, которой мы приписываем статическую нагрузку, мы находим деформацию со своими специфическими особенностями, совпадающими с формами, которые у нас получились при вышеуказанном вычислении, то тогда мы можем и должны рассматривать такую деформацию как продукт статической перегрузки, как статическую деформацию на почве недостаточности.

Исследуя таким образом картину деформации, возникающих на почве статической нагрузки, мы действительно получим объяснение всем тем явлениям, с которыми систематически и исключительно в этих случаях сталкиваемся и которые нередко считаются нами характерными **для этих случаев.**

Но не все патологические явления, которые мы встречаем при такого рода деформациях, могут быть таким образом объяснены. Наряду с изменениями, подчиняющимися механическим законам и обнаруживающимся при всех обстоятельствах и при одинаковых условиях всегда в равном отношении, имеются еще и другие изменения, не подчиняющиеся в всем тем, а представляющиеся нам в различной степени **развития и в разнообразных формах.**

Эти явления обязаны своим происхождением тому обстоятельству, что статические деформации от отягощения возникают не в мертвом материале, а в живом организме. Деформация от нагрузки сопровождается реакциями не всегда заметные изменения. Наиболее важной из реакции организма, о которых может идти речь, является реакция приостановки деформирующего процесса, при чем происходит усиление структурных элементов, где действие нагрузки и более велико, и уменьшается отложение костного вещества в тех местах, где влияние нагрузки меньше. Таким образом в изогнутой кости наблюдается уплотнение костного материала в области вогнутой части искривления и разрыхление на месте выпуклости. Эта разница увеличивается, если она обусловливается чисто механическими изменениями.

Замечательны в этом отношении формы приспособлений тела, служащих для поддержания перегруженных частей, они имеют характер опорных приспособлений, направленных спереди в область перегруженных частей. Поясним это на двух примерах.

Перегруженный сгибник может поддержать или мощная опорная дужка, вставленная в воспалительно обрисовывается и кривлении (рис. 4). Как организм пользуется этой конструкцией, показывает рис. 5.

При обезображивающем спондилите мы лучше всего видим, насколько многообразно пользуется организм для опорных приспособлений. Объяснения, находимые на позвонках, представляют не что иное, как продукты, служащие для защиты позвоночника от искривления на почве статической перегрузки. Это резко бросается в глаза, когда мы (как это изложено при описании статического заболевания недостаточности позвоночника сравниваем опорные конструкции для сгибаков, состоящие из отдельных частей, с препаратами обезображивающего спондилита. Это заболевание не является своего рода особой болезнью, а представляет не что иное, как проявление реактивных явлений организма, служащих для предотвращения дальнейшего прогрессирования кривизны, образовавшейся в области позвоночника вследствие его перегрузки.

Рис. 4. Столбик ножки с внутренней стороны с перегруженными частями. Опорная дужка предотвратить от дальнейшего искривления посредством опорной дужки и в самой ножке дугообразность

Рис. 5. Рахитическое искривление большеберцовой кости. Опорная дужка на вогнутой части

Если этот вывод проверить путем анатомического исследования, то можно убедиться, что обезображивающий спондилит наступает всегда в связи с деформациями от статического отношения и появляется в разнообразных видах. Он может совершенно отсутствовать, быть слегка намеченным, умеренно развитым и может быть и избыточным в зависимости от реактивной способности организма и от того, располагает ли он временем, необходимым для образования защитных приспособлений.

Образование опорных приспособлений не является единственным способом, которым организм отвечает на возникновение деформации от перегрузки. Мы еще не знаем, как протекают эти процессы. Тесная связь, существующая между приспособлениями организма для несения тяжести и остальными частями тела, вынуждает эти последние следовать за изменениями в конструкции для ношения (Tragzeichen) и приспособиться к работе при измененных формах.

Так под влиянием статической недостаточности в конце концов возникают чрезвычайно сложные изменения. Определить их удается лишь при разно

лены на основные составные части, причем лишь постепенно [illegible] ханических [illegible] (обширнейшая литература), [illegible] огромное влияние механических сил, [illegible] переживает [illegible] в организме соответственно тем или другим механическим воздействиям изменения.

Только таким путем можно составить себе ясное представление о деформациях от отягощения и статической недостаточности.

р) Статическая недостаточность и деформация от отягощения.

Своеобразные соотношения между субъективными симптомами, правильнее говоря, между патолого-физиологическими расстройствами и анатомическими изменениями, создают основы источника диагностических [illegible] при соответствующих заболеваниях недостаточности. Надо различать, во-первых, случаи, при которых патологические явления [illegible] когда [illegible] ярко выраженные [illegible] того, чтобы можно было доказать какие-либо изменения формы скелета. Во-вторых, встречаются случаи, где физиологические нарушения и анатомические изменения комбинируются между собой и, в-третьих, встречаются случаи, где имеются только анатомические изменения и нет физиологических расстройств, свойственных **недостаточности.**

Попытаемся пояснить графически соотношение между деформациями от статической недостаточности и деформациями от статического отягощения. На рис. 6 горизонтальная линия а изображает здоровое состояние: равновесие нагрузок и нормальная форма тела. При б равновесие нагрузки нарушено. Линия [illegible] изображает статическую недостаточность, т. е. патолого-физиологические явления. Проходит известный срок (а — б), пока нарушение равновесия нагрузки не дает видимых изменений со стороны анатомической формы, что изображает линия [illegible]. Затем уже перед нами та стадия болезни, когда налицо имеются физиологические симптомы недостаточности и изменения формы. Этот период длится до тех пор, пока статическое равновесие нагрузки (при в) снова восстановится. В этот момент симптомы недостаточности выпадают. Деформация не прогрессирует, но она не исчезает и не уменьшается, разве только благодаря самопроизвольному излечению или при принятии соответствующих мер наступает улучшение.

Рис. 6. Схематическое изображение отношений между статической недостаточностью и статическими деформациями на почве отягощения

В тот период, когда восстановлено равновесие нагрузки, деформация приобретает значение самостоятельной картины болезни, где описанные признаки недостаточности служат лишь анамнезом. Физиологические расстройства, обусловливаемые самой деформацией, принципиально отличаются от физиологических нарушений, вызываемых недостаточностью.

Особенно следует отметить то, что между степенью развития физиологических симптомов недостаточности и тяжестью образования деформации далеко не всегда существует параллелизм. Напротив, часто наблюдается расхождение; заболевание причиняет сильные боли и явления раздражения, в то время как путем длительных наблюдений не удается

[illegible] очень незначительными. Если же [illegible] бы [illegible] лишь [illegible] искривления, то в общем [illegible] имеют [illegible] не [illegible] большого значения.

Еще не выяснены [illegible] обусловливающие такие различия. Вероятно доминирующую роль при этом играют физические особенности кости.

В практике [illegible] отдельных [illegible] стандартную статистику и достаточности [illegible] картины деформации на [illegible], например, [illegible] обычные [illegible] статистики недостаточно [illegible] одинаковыми [illegible] до [illegible] позвоночника [illegible] кифоз, [illegible] на [illegible] статистики [illegible] от [illegible] и [illegible] как [illegible] не является [illegible] фактом, [illegible] руководящие указания [illegible]. Для того чтобы выяснить [illegible] несоразмерность [illegible], существуют [illegible] указаний, [illegible] исправить деформации [illegible] нарушение несоразмерности, для этого имеются другие показания. Только четко отделяя [illegible] от других, мы можем избежать ложных выводов. В деле лечения [illegible] недостаточности [illegible] и [illegible] является задача восстановления равновесия нагрузки. Деформации от статического [illegible] дают [illegible] показания для коррекции. Как [illegible] деформации другого [illegible] происхождения. Для [illegible] коррекции [illegible] происхождения деформации, [illegible] и [illegible] средствами и [illegible]. Нельзя исправить деформации [illegible] статического отягощения путем **восстановления равновесия нагрузки.**

1. ОРТОПЕДИЧЕСКИЕ МЕТОДЫ ИССЛЕДОВАНИЯ

Для исследования ортопедических больных необходимо пользоваться всеми существующими методами. Нет методов исследования, присущих исключительно ортопедии. Отсюда можно было бы сделать вывод, будто каждый врач в состоянии исследовать ортопедического больного, поставить правильный диагноз и составить правильное представление об имеющемся перед ним случае. Это не так: общедиагностические методы исследования в руках ортопеда приобретают совершенно **особый характер.**

Ортопед должен диагностировать и расценивать изменения формы, расстройства функции двигательного и опорного аппарата, для этого **ортопед должен учиться в и д е т ь и о с я з а т ь.**

З р е н и е. Прохожий на улице бросающееся в глаза какой-нибудь анормальностью в форме тела, в манере держаться, в походке представляет прекрасный объект для изучения. Для специалиста болезнь очень часто уже при виде больного уже в сидячем положении, в приемной. Многие важные диагностические указания уже в том, как больной поднимается с места, как заходит в кабинет, как снова садится, какие производит движения при раздевании и одевании. Затем чрезвычайно важно заставить больного р а з д е т ь с я д о н а г а. Нельзя не удивляться тому, как часто в нашей практике грешат против этого старого правила и как часто это дает повод для неправильных диагнозов. Необходимо иметь перед собой в е с ь пораженную болезнью часть тела и срав-

нивать ее с другой здоровой частью. Осмотру подлежит и деформация и не участки тела, которые остаются с больным местом, так как при ортопедических заболеваниях часто имеются отражённые боли.

Осязание. Ортопеду необходимо уметь не только видеть, но и осязать. Путем осязания следует определить объем и консистенцию, а также отношение к нормальным тканям. Одним прикосновением необходимо определить, хорошо ли развиты мышцы и нервы, есть ли нормальное напряжение. Посредством осязания следует отличить паразитологический от статического. Осязая область сустава, определить, имеется ли утолщение кости или нет, свободно ли скользят в суставе гладкие поверхности движущегося сустава, имеется ли шум трения, какого рода этот шум и т. д.

Прекрасным средством для развития в ручке чувства осязания служит массирование. Врач, желающий специализироваться по ортопедии, должен для приобретения этого навыка осязания учиться массировать и много заниматься массажем.

Для ортопеда, умеющего видеть и осязать, такие изнашиваемые тонкие и точные методы исследования не имеют особенного значения. Сантиметры и стальные измерительные аппараты, предложенные в таком большом количестве ортопедами, очень редко дают ортопеду данные, которые он может получить только невооруженным глазом и руками. Гораздо чаще они дают неопытному врачу повод для ошибок. Кто не умеет видеть и осязать, тот не умеет также и измерять.

Измерительные аппараты собственно ценны лишь постольку, поскольку они дают возможность через некоторое время закрепить результаты исследования.

Очень полезным в этом отношении средством является фотография. Без нее ортопед не может обойтись. Стереоскопическая картина имеет свою особую ценность, потому что она воспроизводит передними телесные формы больного.

Другим важным методом исследования для ортопеда является рентгенография. Мы особенно часто пользуемся ею для контроля результатов, полученных посредством зрения и осязания. Она часто дает возможность делать такие выводы, к которым мы не могли бы притти при помощи прежних методов исследования. Но с этим нельзя не следует переоценивать значения рентгенологического исследования. Нормальная рентгенограмма еще не является доказательством того, что кости и суставы сустава и другие ткани, что рентгеновский снимок показывает изменения, которые не составляют основы и причины страдания, заставившего больного обратиться за помощью к врачу. Но в подобных случаях, как часто здесь приходится встречаться с ошибочными выводами даже тех людей, от коих больных менее всего следовало бы это ожидать.

Из всего изложенного видно, что методы исследования, к которым прибегает ортопед, необычайно просты. Но при всем этом необходимо научиться владеть ими.

5. ПОКАЗАНИЯ И ПЛАН ЛЕЧЕНИЯ.

Еще несколько само собой понятных вещей, являющихся основными для ортопеда, но которые тем не менее часто забываются. Что побуждает

больного обратится к помощи ортопеда. Что от него? Этими вопросами мы должны всегда задаваться, если мы с ним диагноз выяснили, показания больного и данных объективного исследования. Одному хочется, чтобы устранили его деформацию, другой хочет избавиться от боли, третий стремится избавиться от тугоподвижности сустава, четвертый от костылей и т. д.

Что такое больной требует именно данное желание? Что можно предпринять по отношению к порочному тугоподвижному суставу или если это невозможно, то какую мы, чтобы устранить это стойкое явление, по поводу которого больной обратился к помощи? Чем можно уменьшить это действие или по крайней мере предотвратить? Из совокупности этих вопросов мы получаем показания. На основе этих показаний мы просматриваем арсенал лечебных средств, которыми располагаем. Нужно подумать насколько эти средства соответствуют выполнению показаний и оправдывается ли их применение достигнутым успехом. Таким образом составляется план лечения. Мы знаем, что от нас требуют, чего мы можем достигнуть и какими средствами оперировать.

Очень важно до начала курса лечения составить ясный план и разъяснить его, изложить по плану, ибо курс лечения в большинстве случаев очень длительный, и требования, которые предъявляются больным, часто довольно значительны.

Болезни, лечением которых занимаются ортопеды, почти никогда не являются угрожающими жизни больного. Мы таким образом не имеем перед собой такого рода неотложной необходимости в проведении лечения, как это бывает в других областях медицины.

При проведении плана лечения необходимо следовать шаг за шагом по избранному пути, не делать никаких скачков и ставить перед собой задачи, которые можно выполнять постепенно, а не сразу.

6. ОРТОПЕДИЧЕСКИЕ МЕТОДЫ ЛЕЧЕНИЯ.

Ортопед должен хорошо знать все лечебные средства, которыми располагает врачебное искусство, чтобы суметь в каждом отдельном случае провести соответствующую терапию.

Такими средствами являются:

кровавые и бескровные ортопедические операции,

ортопедические повязки;

ортопедические аппараты и бандажи,

лечебная гимнастика и массаж.

Первые два объединяются в группе **ортопедической хирургии.**

Применение ортопедических аппаратов и бандажей называют **технической ортопедией** или **аппарато-терапией.**

О лечебной гимнастике и массаже говорят, как о **механо-терапии.**

Указанный порядок чередования способов ортопедической хирургии, аппарато-терапии и механо-терапии имеет свое особое значение **в ортопедической методике лечения.**

а) Ортопедическая хирургия.

С тех пор, как антисептика и асептика дали возможность прибегать к ножу и долоту даже в случаях, не угрожающих жизни больного, кро-

давая операциям приоритет, которые исключительно, или почти исключительно ортопедии. Успехи, достигнутые этими грубыми средствами, были заслуженно обставлены операциями, которые были время к хирургии только относящейся ортопедической хирургии, а не к ортопедии как отрасли.

Это конечно было и лучшее. Нельзя сделать ортопедию кровавым ремеслом и считать работу ортопеда оправданной, когда он избирает этот кровавый путь.

Кровавое вмешательство в ортопедии только тогда допустимо, когда те же результаты не могут быть достигнуты бескровным путем. При выборе этих путей нужно, конечно, обдумать, что в виде разрезов, кости, начиная с самой опасности. Конечно, эта опасность в настоящее время чрезвычайно мала, но все же существует, и если оперируется при каком-нибудь ортопедическом случае, то разочарование бывает особенно тяжко.

О видах кровавых операций, существующих в ортопедии, а также о способах их проведения можно сказать либо очень много, либо очень мало. Можно многое сказать, если привести все операции и описать способы их проведения. Ниже, наоборот, можно сказать очень мало, если ограничиться только тем, что является специфически ортопедическим. Кстати второе, можно ограничиться словами: все то, что в хирургии вообще известно об операциях, за исключением операций на черепе и внутренностях, находит применение и в ортопедии. Мы проводим эти операции, руководствуясь общими существующими в хирургии правилами.

Операцией, игравшей в ортопедии особую роль, является остеотомия.

Остеотомия.

Производя остеотомию, ортопеды стремятся не только рассечь кость на надлежащем месте, но учитывают при этом необходимость установить отломки точно в желательном положении и удержать их в этом положении. Смещение, терпимое при лечении обыкновенного перелома, может при ортопедической остеотомии привести к полной неудаче.

Средством, позволяющим провести остеотомию с такой же точностью, с какой делает свою работу инженер, является предложенный автором винт в виде шурупа и костный гвоздь.

Впервые винт в виде шурупа был применен при губчатой подвертельной остеотомии для лечения застарелых вывихов бедра. Винты завинчиваются (рис. 8) выше и ниже линии сечения кости, таким образом, чтобы их концы пришлись как раз до противоположной корковой части кости. После производства остеотомии при помощи концов винта, выступающих из раны, рисовался нужный угол на месте перелома и фиксируется путем завинчивания винта в гипсовой повязке. Когда сращение костей можно достигнуть такой степени, что не приходится опасаться смещения, винты вывинчиваются из гипсовой повязки и раны.

В губчатых участках кости, например в верхней части кости и в области мыщелков, автор применяет вместо шурупа то винты остроконечные и штуцные гвозди, которые просто вбиваются молотком в кость.

Для подъема и поворота отрубленных кусочков кости применяются [illegible], крючки, крюки. Поэтому в случае необходимости [illegible] кости посредством ключа.

При обратном выведении гвоздя конец, выступающий через кожу, обильно смазывается иодом.

Бурравообразные винты и гвозди делаются из нержавеющей стали.

После применения этих вспомогательных средств в случаях подвертельной остеотомии [illegible] для их применения во [illegible] при всех травмах по [illegible] костей и остеотомиях, а также при лечении [illegible] случаев [illegible] переломов. Здесь [illegible] выполнение [illegible] винтов повязки [illegible] держании от

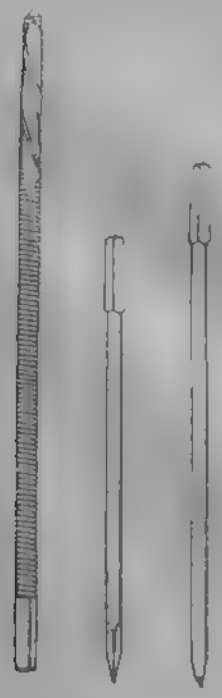

Рис. 7. а — окружности винт, б — [illegible] гвоздь с тупой [illegible] Шайнс



Рис. 8 а и б. Применение бурравообразного [illegible] при подвертельной остеотомии. Винты [illegible] повязки. [illegible] Остеотомия [illegible] бедра [illegible] покрытой [illegible] раны повязкой [illegible] и [illegible]

томов при соблюдении такой точности, которая до сих пор не имела места.

При резекциях суставов гвозди, вбитые поперечно под или над местом резекции, дают возможность исключить смещения резекционных поверхностей и довести до минимума послеоперационные боли. Рисунок 11 показывает применение этого способа при резекции колена.

Благодаря винтам и гвоздям можно полностью избегнуть затяжной неподвижности от фиксации, так как гипсовые повязки не должны захватывать суставы. Рисунок 10 иллюстрирует подвижность коленного сустава через 3 недели после двусторонней остеотомии голени.

Нельзя ограничиться таким же суммарным изложением некровавых операций, как это сделано с кровавыми. Некоторые из них являются настолько специфически ортопедическими, что необходимо на них остановиться. Здесь имеются в виду бескровные операции, называемые для исправления деформированных частей скелета. Из них первое место занимает манипуляция.

Манипуляция.

[illegible]



Рис. 9. Больная после подвер- [illegible] гво дь. — а [illegible] б [illegible] коленного сустава

Манипуляциями действительно достигается успех в мысленной [illegible] при сильных врожденных контрактурах в первые недели после рождения. В дальнейшем целью манипуляции является лишь подготовка к редрессации.

Редрессация.

Редрессации называются бескровные операции, при которых мы путем давления и вытяжения деформированных частей сустава [illegible] корректором положения, сопровождаемым выжидательной повязкой, останавливаем до тех пор, пока деформированная часть тела не примет желаемой формы.

Соответственно способу проведения редрессации различают этапную, форсированную и моделирующую редрессацию.

Этапной редрессацией называется операция, когда последнюю распределяют на ряд сеансов и при каждом сеансе коррекцию продвигают вперед только в такой мере, в какой это возможно при применении

умеренного насилия. Никаких больших растяжений мягких тканей, никакие подкожные разрывы, никакие надломы не должны при этом иметь место. Одним словом, выходом непредвиденного бодрствования, которое можно перевести в нарыв. Если результат корреляции фиксировать в гипсе, то в течение нескольких суток мы настолько расширяем, что при повторении сеанса можно сделать следующий шаг вперед, более или менее значительный.

Границы возможного в этом направлении успеха определяются в конечном итоге крепостью кости. Если костная масса мягка, то и тяжелые деформации можно довести до состояния полной коррекции, даже гиперкоррекции. Если же костная масса плотна, то очень быстро наступает предел, который можно перейти только при применении большого насилия. Из этапной редрессации она превращается в форсированную редрессацию.

При последней мы разрываем и разламываем все то, что не растягивается и не [illegible]

Рис. 11 [illegible]

Мо[illegible]ая редрессация [illegible] фо[illegible] тем, что в первом случае [illegible] мягк[illegible], как и при ручных приемах, [illegible] форсированной редрессации [illegible]

Конечно существенных различий ме[illegible] форсированной и редрессацией нет.

В обоих случаях необходим наркоз.

Применение вспомогательных аппаратов, как и выбор в каждом от[illegible]

Рис. 12 [illegible]

кроме края стола.

В [illegible] 12). [illegible] острые края [illegible]

опорный пункт, чем в [illegible]; во-вторых, используя этот край для давления на кости.

[illegible] Рис. 13 [illegible]

а б

Рис. 13. Различные [illegible] по острому краю

[illegible] **жат также для производства остеоклазии.** [illegible] **женный участок тела, другая — развивает желательную силу действия.**

На этих аппаратов остеокласт Альсберга [illegible] **но прост (рис. 14).**

[illegible]

Таким способом получ[illegible] Этот способ [illegible] рецидивов результаты [illegible] производящих корректирующих [illegible] и приухание [illegible] Рис. 14 [illegible] остеокласт Альсберга в его применении к коррекции косолапости.

К [illegible] разработанным нетрудно Мом[illegible] им методу Кенгеля. [illegible] в применении [illegible] воздействия [illegible] Подобно тем, как мы прибегаем в [illegible] тяги, Мом[illegible] **кой шнурки, которые завязываются деревянной дощечкой** (лубяной). [illegible] этой дощечки [illegible] свободными (не [illegible] Можно, не прибегая [illegible] достигнуть [illegible] коррекции. Конечно [illegible] костях изменения не [illegible] Поэтому этот способ ограничивается деформациями, называемыми гибким образом, [illegible] положениями суставов. Рис. 15 [illegible] этот способ в применении к [illegible] **ктуре локтя.**



Рис. 15. Остеокласт-ретрессатор Альсберга

Форсированная и медленная [illegible] являются не [illegible] безопасными операциями. Во время [illegible] **едва** и может случиться какое-[illegible] но несколько [illegible] даже дней спустя могут [illegible] **судороги**, которые могут повести даже к смерти.

[illegible]

[illegible]

ного нахождения под гипсовой повязкой.

[illegible]

Мышцы [illegible]

лежки.

Среди результатов редрессации [illegible]

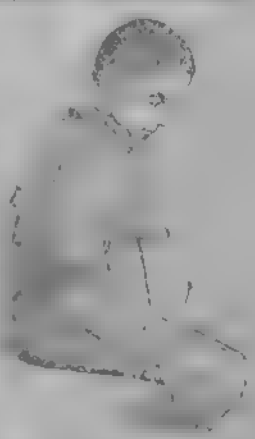

Рис. 17. Женщина, метод Мюллера [illegible] ортопедической коррекции [illegible]

[illegible] **угрозой нашему результату.**

[illegible] коррекция. При редрессации необходимо [illegible] которую мы хотим придать, [illegible]

[illegible] фиксации. [illegible]

Очень ценным средством для [illegible] результата редрессации является гипс. Он включается в [illegible] методом контроле, чтобы находящаяся в фиксирующей повязке редрессированная часть тела не оставалась в бездействии. При этом почти все зависит от нервов. Если например редрессирована косая спина, то нужно заставить больного много ходить и стимулировать редрессированные мышцы в то время, когда повязка еще не снята, или в ходьбе, когда повязка снята. Работающая спина лучше и быстрее приспособляется к насильственно придаваемой ей форме, чем неработающая. «Функциональная приспособляемость», которая в ортопедии вызывала в свое время столько споров и разногласий, здесь действительно сказывается в действие.

b) Техническая ортопедия или аппарато-терапия.

Ортопедические повязки.

При разборе ортопедических повязок можно ограничиться описанием лишь нескольких способов наложения повязок, особенно целесообразных при лечении ортопедических заболеваний и мало или совсем не применяющихся в остальных областях медицины, а если и применяющихся там, то в другой форме.

Пластырная повязка. Для такого рода повязок обычно употребляли пластырь, но он представляет ряд неудобств. Во-первых, [illegible] требуется [illegible] раздражения [illegible] кожи; [illegible] растворителем смол по Гейнеке и Финку[1]. Одно из [illegible] (но не [illegible]) наносят тонким слоем на кожу. Смола высыхает, [illegible] и затем накладывают полоску бумазеи, как это делается с полосками пластыря. По [illegible] смазывания [illegible] бумазея [illegible] крепко схватывает, что ее трудно оторвать. По снятии повязки полоска легко удаляется с поверхности кожи ([illegible] спирт, эфир. Ред.) [illegible] отрывания [illegible] Полоски бумазеи естественно [illegible]. Чтобы ткань не растягивалась под [illegible] тяги, [illegible] полоску ширтинга.

[illegible]. Охватывая большой участок конечности [illegible] плотно [illegible] повязкой, этим достигают известного [illegible] действия, [illegible] этого участка его подвижности в целом.

[illegible] для стопы и голени. [illegible] для лечения [illegible] случаев [illegible] сустава и некоторых воспалительных заболеваний стопы. Такой тип повязки будет представлен при описании заболеваний стопы.

Циркулярные ходы этой [illegible] пластырной повязки [illegible] таким образом, чтобы [illegible] соответственно [illegible] чтобы [illegible] один [illegible] край покрывал друг друга [illegible]. Это дает возможность крепко натягивать отдельные ходы, [illegible] перетяжек. После наложения [illegible] покрывается марлевым бинтом или бинтом [illegible].

Клеевая повязка. Средней между [illegible] пластырной повязкой и гипсовой является клеевая. Ее [illegible] сила больше, нежели [illegible] пластырной повязки, [illegible] но она не держит так крепко, как [illegible] гипсовая повязка. Поэтому охваченный клеевой повязкой участок конечности, хотя он и хоро-

---

[1] [illegible] Terebinth. venet. [illegible] Mastix [illegible] Spirit. vini rectif. [illegible] M. et filtra. [illegible] Colophon. [illegible] Terebinthina veneta [illegible] Resinae pini [illegible] Colophonii— [illegible] Spirit. vini [illegible] M. et filtra ([illegible]). Resina [illegible] может быть заменена resina pini в двойной дозе.

по фьюзеровым, а [illegible] ретво можно [illegible], за некоторой игры мышц, а [illegible] и почти [illegible] из небольших движений в суставе.

Желая постепенно [illegible] часть гипсовой повязки фиксацию и разгрузку [illegible] за нею применять клеевую, а затем липкопластырную повязку.

Сверху [illegible] клеевую повязку соединение разгрузки [illegible] с отведением [illegible], например при лечении коксита [illegible] ортезом [illegible], [illegible] амбулаторном лечении. При [illegible] фиксируется [illegible] сустав или сегмент [illegible] клеевой повязки, а затем на нее накладывается [illegible], способствующая разгрузке фиксированного в повязке члена во время стояния и ходьбы.

Клеевая повязка [illegible] следующим образом. Берется смесь из цинкового [illegible] и [illegible] на разные части того и другого. Когда нужно [illegible] клеевую повязку, то пропорция меняется [illegible] клея берется больше.

Смешение [illegible] обычным путем. Нужный клей кладут в воду и дают ему набухнуть. После размягчения лишняя вода сливается, а клей [illegible] на водяной бане. Смешение распустившихся клея смазывается [illegible] клеем, [illegible] на водяной бане. Сколько сделать [illegible] и употреблению ее нужно настолько охладить, чтобы она при смазывании кожи не давала ожога последней.

Перед [illegible] тонкой жидкостью кожи больного по [illegible] необходимо [illegible], обезжирить и, если [illegible], сбрить волосы. Кожи [illegible] тонким слоем посредством [illegible] кисточки, как и при [illegible], отдельные ходы бинта [illegible] на [illegible] и [illegible]. Для избежания перетяжки каждый ход делают из одной [illegible] бинта. Первый [illegible] соответствующую часть [illegible] клеем, [illegible] затем уже следует второй слой бинта, [illegible] и третий. Между [illegible] слоями в случае [illegible] прокладывают деревянные стружки, хотя они и мало укрепляют, но все же [illegible] повязка в общем приобретает очень большую [illegible]. Гипсовая стружка из повязки клея уничтожается путем [illegible] теплом, [illegible] бинта или же путем [illegible] бумажным бинтом.

Для полного [illegible] и высыхания этой клеевой повязки требуется около 24 часов. Затем [illegible] клеевые повязки обладают необычайной прочностью и могут [illegible] долго, не боясь никаких опасностей за раздражение под ними кожи. Следует обращать особое внимание на то, чтобы края повязки не впивались в кожу, потому что в противном случае они врезываются в нее благодаря своей остроте и плотности.

Гипсовая повязка. Ортопедия без гипса немыслима. Действительно, до изобретения циркулярной гипсовой повязки область применения ортопедических методов лечения была весьма ограничена.

Ортопед в своей повседневной работе применяет гипсовую повязку и гипс в самых разнообразных формах: фиксирует результат коррек-

[1] Цинковый клей Унна: [illegible] 1 ч., желатины 2 ч., воды 3 ч., глицерина—4 ч.

[illegible]

[illegible]

[illegible]



[illegible]

[illegible] **брюшной полости.**

[illegible] гипсовых повязок [illegible] разную [illegible]; при этом автор [illegible]

[illegible] **повязки от подомки в паху (рис. 16).**

Материалом, который находит хорошее и всестороннее применение для укрепления гипсовых повязок, является проволочная сетка, упо-

требуемая для защиты кожи от мух. Эту марлевую или частичную ткань разрезают на соответствующие куски и вводят под них в повязку[1].

Здесь желательно рекомендовать еще несколько вспомогательных предметов, которые часто используют помощь при наложении гипсовых повязок. Перечисленных выше предметов достаточно для того, на которую установлено больных для наложения гипсовых повязок, простирающихся на таз и ноги. Рис. 17 изображает такую кушетку и технику пользования ею.

Для гипсовых повязок на туловище хорошо пользоваться стоячей **рамой по Белю (рис. 18).**

Совершенно исключительным пособием является стол для вытяжения. Рис. 19 показывает применяемую автором модель Шнера, в которую он внес некоторые изменения для удобства при пользовании частей. **На этом столе очень легко придать любое положение коррекции, которое достигается путем сильного вытяжения за ноги; стол позволяет надежно фиксировать полученное таким способом положение коррекции в гипсовой повязке, охватывающей таз и ноги.**

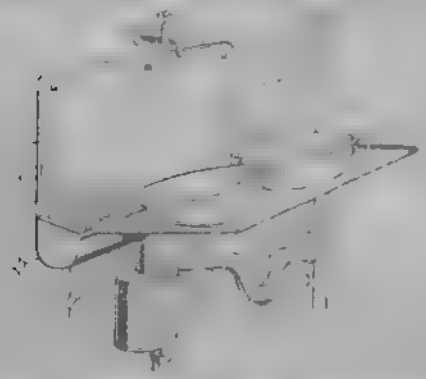

Рис. 20. Умывальник для ортопедической операционной.

На этом столе чрезвычайно легко достигнуть положения коррекции после остеотомий в тазобедренном суставе, на бедре, колене и голени. Также легко коррегировать переломы бедра и удержать этот результат в гипсовой повязке, что при всяком ином способе обычно стоит больших трудов. Кто хоть раз пользовался этим столом, несомненно никогда не будет лечить остеотомии ноги или переломы вытяжением повязкой, а всегда будет прибегать к гипсовой повязке.

Беда всех ортопедических клиник заключается в наличии водопроводных сточных труб с частым гилем, загрязняющимся после мытья рук. Это неприятное положение устранено автором с помощью **умывальника, изображенного на рис. 20.**

Вода из свободно стоящих кранов стекает в жолоб, а из него в сосуд, находящийся под раковиной. Здесь гиль оседает и не проникает в водо**проводную сточную трубу.**

Ортопедические аппараты.

Существующие взгляды на ортопедические аппараты крайне разноречивы. С одной стороны, все ортопедические аппараты считаются очень ценной вещью, но наряду с этим существует весьма низкая оценка их; иногда высказывается даже мнение, что их нужно вовсе вывести из употребления, так как они ничего кроме вреда не приносят. И то и другое **одинаково неправильно.**

[1] Также хорошим укрепляющим повязку материалом служат металлическая шина (цельнорешетчатый материал, типа Фильбе и или другие) и удобные повязки наложением продольных гипсовых шин (лонгет) по Альберсу или с толстым **картоном по Волковичу. Ред.**

Применение ортопедических аппаратов является таким же специальным, как и всякие другие. Они могут оказывать и благоприятное и неблагоприятное действие. Тем, кто их не знают и не умеют ими пользоваться, они лишь кому-нибудь вредят. Для тех же, кто с ними хорошо знаком, они в состоянии в ряде случаев дать такие результаты, к которым не могли бы привести никакие другие средства.

К недостаткам ортопедических аппаратов прежде всего относится то, что они вызывают атрофию. Помещая больную ортопедический аппарат, мы наблюдаем через короткий срок уменьшение его объема. Мускулатура становится менее развитой, а при помощи рентгеновских лучей со стороны костей обнаруживается развитие явных следов атрофии. Последнее полностью ослабление **двигательной и опорной силы ног.**

Конечно, это недостаток, но он не относится к числу к нему привыкнуть. Прежде всего можно бороться с атрофией части, лежащей в аппарате, при помощи массажа и других способов ухода, а затем для предупреждения такого же вредного влияния атрофии нужно по мере в нем надобности снимать аппарат не сразу. При постепенном выключении организма обычно атрофия выступает позже. Таким устраняются длительные вредные последствия.

Следует здесь же упомянуть еще об одном. Имеется ряд костных и суставных заболеваний, выражающихся в уменьшении силы данного отрезка тела. Эти заболевания, несмотря на атрофическое действие аппаратов, излечиваются только при помощи этих последних, так как они разгружают часть скелета с уменьшенной работоспособностью, освобождая ее часть тела от перегружающей ее тяжести и не обрекая ее в то же время на полное бездействие. Именно в этом заключается насколько мало изученная, настолько в то же время благодарная область применения ортопедических аппаратов.

Теперь несколько слов о преимуществах ортопедических **аппаратов.**

В конечном итоге почти все лечебные воздействия, достигаемые при помощи аппаратов, по крайней мере теоретически, могут быть достигнуты и повязками. Но возможность тщательного ухода за телом, меньший вес, приспособляемость к формам тела и невидимость аппарата для постороннего глаза — вот преимущества аппарата перед повязкой, больной, испытавший на себе применение обоих способов, может подтвердить это полностью.

Часто возникает вопрос, провести ли курс лечения при помощи ортопедических аппаратов или повязок. Оба способа в конечном итоге ведут к одним и тем же результатам. Выбор метода исключительно зависит от объективных условий, в которых находится больной.

Итак, кто хочет заниматься ортопедией, должен хорошо ознакомиться с устройством аппаратов и бандажей и изучить их способы действия.

Подразделение ортопедических аппаратов. Ортопедические аппараты в соответствии с оказываемым ими действием подразделяются на фиксирующие, разгружающие, корригирующие **и заменяющие.**

Фиксирующими называются аппараты для удержания какого-либо органа в определенном положении.

[illegible] время ходьбы или стояния.

[illegible] з а м и в более узком смысле слова.

[illegible] в о й т е х н и к и.

[illegible] лоида, чуждого коже больного.

[illegible] но подлежит изменению.

[illegible]

[illegible] Stulz. Hochwertige [illegible] Technik. Fischer Jena 1918 и 1921. [illegible]

[illegible] Gocht, Orthopädische Technik. Stuttgart, 1917.

[illegible]

[illegible]

дические аппараты.

[illegible]

сятся полученные измерения.

[illegible]

меры заносят на эти линии.

[illegible]

[illegible]

новой модели.

[illegible]

[illegible] ют [illegible], [illegible] ют в окончательную модель.

В процессе [illegible] важно [illegible] большому [illegible] правильное положение [illegible] в [illegible] модели [illegible], необходимо [illegible] которая должна [illegible] в аппарате. Например, [illegible] мы хотим изготовить аппарат для ходьбы, [illegible] в положении ходьбы. Конечно, как это часто бывает, [illegible] в таких случаях [illegible] ноги, то получается модель [illegible] с большим трудом поддержать хорошо сидящий аппарат [illegible].

Рис. 21. Гипсовая [illegible] для наложения [illegible] лучшего [illegible] положения [illegible] стула.

В [illegible] помощь [illegible] оформления [illegible] положения [illegible] ходьбы [illegible] ром построен особый **стул для моделирования**. На рисунке 21 ясно видно без [illegible] объяснения, как пользоваться этим **стулом**.

Сидя [illegible] при правильной [illegible] с [illegible] ным [illegible] Затем [illegible] шнур (или бельевую), который [illegible] для разрезки повязки. Этот шнур [illegible] по линии разрезания [illegible]. Затем [illegible] положение [illegible] конечности, причем **весьма важно не делать повязку слишком свободной**. При желании [illegible] ибо [illegible] ортопедическим аппаратом **необходимо эту часть несколько сдавить, что надо иметь в виду уже при наложении бинтов для модельной гипсовой повязки**. Само собой [illegible], что несмотря **на плотность наложения повязки не должно возникать перетяжек**.

Во время [illegible] можно лучше [illegible] ют [illegible] вдавления частей [illegible] которые [illegible] для нас [illegible]. Мы таким образом моделируем например свод стопы; надавливая с боков на мыщелки бедра, мы получаем выпуклости для охвата аппаратом. Вдавливая повязку рукой под седалищным бугром, мы получаем своего рода седалище, в которое помещается этот бугор.

После затвердения повязки (вернее в момент перед самым окончанием затвердения гипса. Ред.) берут шнур, который выступает с обоих концов повязки, туго натягивают его и несколько приподымают таким образом повязку над поверхностью тела в области шнура. Таким образом при разрезании повязки по ходу натянутого шнура получается пространство для острия ножа.

Здесь автор позволяет себе указать на известную уловку, применяемую им при разрезании повязок над вогнутостями. Например на передней стороне голеностопного сустава разрезать по ходу шнура довольно трудно. Эта задача облегчается, если шнур связать с пилой Джигли и если повязку в вогнутой части тела распилить изнутри при помощи этой пилы.

Разрезанную повязку [illegible] снимают с тела, вновь [illegible] к другу разрезанные края, и [illegible]

Отдельные части модели к [illegible] обычно с помощью гипсовых [illegible] вводить в модель [illegible] Модели гипсовые [illegible] тяжелы, [illegible] Поэтому модели [illegible]

[illegible]

Сверху [illegible] исследовать [illegible] устраивается [illegible] самом лучшем [illegible] Затем [illegible] специально при [illegible] что [illegible] должно [illegible] Направив [illegible] поверхность [illegible] дыхания. Это [illegible] аппарат [illegible] мышц, **сгибателей колена и т. д.**

Для [illegible] бинтами. [illegible] бинтами [illegible] гипса во время работы. [illegible] (пропр[illegible] бинты [illegible] высыхает. [illegible] для работы.

Конечности [illegible] Если оценить внешним [illegible] аппаратов, [illegible] последнее время, [illegible] время [illegible] Иногда [illegible] отдельные грузы и среди них установить [illegible]

Конструкции мы наглядно всего можем видеть на **аппаратах для конечностей.**

[illegible] две боковые шины, которые подобно [illegible] по сгибу и внутренней поверхности [illegible] Боковые шины [illegible] с [illegible] Шины [illegible] боковые [illegible] при помощи стремени.

Шины [illegible] между собой [illegible] посредством **пластинок или гильз.**

Шины [illegible] на ремнях и [illegible] **стороны конечности.**

Гильзы [illegible] к конечности [illegible] поверхностью. На задней [illegible] поверхности [illegible] твердой кожи и в этой части укрепляются [illegible] стальными шинами. На передней

[illegible]

[illegible] ностей.

[illegible]

Рис. 22. Тип шинного аппарата [illegible]



Рис. 23. Тип шинно-лонгетного аппарата.

Перенося нагрузку тела, опирающуюся на кольцо для сидения, и минуя конечность, на почву, аппарат должен быть длиннее ноги. Таким образом при разгружающем аппарате пятка не должна опираться на подошвенную часть аппарата. Кроме того нужно принять меры, чтобы больной посредством сгибания колена не препятствовал переношению тяжести.

Если назначением аппарата [illegible] восстановление и коррекция, то он [illegible] движения.

В [illegible] часть, [illegible] движение.

Здесь необходимо остановиться на взаимоотношениях между активной и пассивной частями аппарата.

При конструкции такого рода аппаратов часто допускается ошибка в отношении, что пассивная часть недостаточно хорошо проработана. Следствием этого является аппарата может быть лишь эффект только тогда, когда пассивная часть совершенно плотно охватывает тело, т. е. настолько плотно, чтобы исключить возможность смещения пассивной части во время действия

[illegible] силы, или может быть даже [illegible] незначительное смещение.

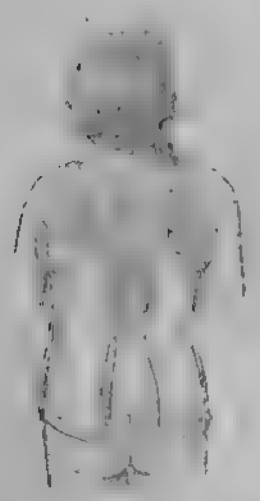

Рис. 24. Тип обыкновенного [illegible] для туловища.

Рис. 25 *a* и *b*. Обыкновенный ортопедический корсет.

Соединение так же обстоит дело с заменяющими аппаратами. В этом случае главное [illegible] обращено [illegible] то, что соединение тела с аппаратом было как можно более [illegible] ным. Лишь после окончательной обработки фиксационной части следует заняться собственно заменяющей частью, причем [illegible] иметь в виду, что чем совершенно [illegible] заменяющая часть, тем лучше должна быть сконструирована фиксационная часть.



Рис. 26 *a* и *b* Корсет с тутами на бедрах Корсет Гессинга.

В аппаратах для туловища принципы конструкции в общем не так ясно выражены, как в аппаратах для конечностей.

Хотя мы и [illegible] имеем [illegible] продольные шины (рис. 24), то их обычно располагают, как на конечностях, в количестве двух, а приспособляют большей частью шесть шин (из них две на спине,

вдоль линии сгибных костов и по бокам приблизительно у середины задней подмышечной линии).

Продольные линии укрепляются на туловище посредством стальных конструктивных приспособлений в отношении таза и плеча, куда они вставляются в материальные кольца (рис. 25 *a* и *b* и 26 *a* и *b*).

Рис. 27. Гипсовый корсет

Рис. 28 *a* и *b*. Корсет из твердой кожи

Часть, выходящая выше подмышечной впадины, называется **лопаточной** и **или тазового кольца.**



Рис. [illegible]. Новый [illegible] [illegible] вирование [illegible] [illegible] [illegible] [illegible] [illegible]

Укрепление плеча производится с помощью подмышечных костылков.

Аппараты для туловища изготовляются чаще, чем аппараты для конечностей, из плотного материала целиком или из отдельных узких полос. Прототипом такого [illegible] **гипсовый корсет (рис. 27), который однако теперь мало применяется в ортопедии.** Сейчас пользуются [illegible] кожи (рис. 28 *a* и *b*) или целлулоидом, применяя целлулоидацетоновую технику[1]. Конечно и [illegible] плотными стенками должны быть так сконструированы, чтобы они [illegible] фиксировали ствол и плотно охватывали **грудную клетку, начиная с плеча.**

[1] У нас в СССР применяют и такие аппараты из сетки из эмалитина, а также **из ацето-целлулозного (аэропланного) лака.**

Надо указать на одну часто допускаемую ошибку.

Обычно думают, что корсеты с очень плотными стенками служат лучшей опорой, нежели корсеты, сделанные из кожи со стальными шинами. Это совершенно неправильно. Единственное преимущество корсетов первой конструкции перед вторыми заключается в том, что их технически легче изготовить, чем хорошо сидящие корсеты из кожи и стали, и что они в общем дольше носятся. По этим обеим причинам они дешевле и поэтому больше всего применяются там, где приходится считаться с расходами.

Рис. 30. Гипсовая кроватка для больного с выпотом. Поэтому имеются также чашки для бедер.

Рис. 31. Гипсовая кроватка для больного с рубцовым спаечным процессом, поэтому сделана полная частью.

Аппараты для лежания. В старой ортопедии аппараты для лежания играли гораздо большую роль, чем в новейшей. Они изготовлялись в форме различного рода кроваток для вытяжения и применялись преимущественно для лечения сколиозов. Такого рода кровать

Рис. 32. Гипсовая кроватка с приспособлением для вытяжения за голову и ноги.

для вытяжения описана в связи с историей лечения сколиозов (рис. 80). В настоящее время в качестве аппарата для лежания пользуются почти исключительно гипсовой кроваткой. Этот аппарат настолько важен и так часто применяется в различных формах, что необходимо изложить здесь вкратце его устройство.



Рис. 33. Гипсовая кроватка для больного с гнойным туберкулезным кокситом правого тазобедренного и обоих коленных суставов.

Гипсовая кроватка представляет род корытца, сделанного из мягкой ткани, погружаемой в гипсовую кашицу. Больного кладут животом вниз на операционный стол или на какой-либо специальный прибор и придают ему точно такое положение, какое он должен будет занимать в кроватке, лежа на спине (рис. 29). Спина и боковые части туловища покрываются слоем трикотажной материи или мягкой марли. Затем эти полосы материи или марли, погруженные

в гипсовую кашицу (лучше всего для этого применяют джут), накладываются двумя или тремя рядами на спицу и плотно прилаживаются к бокам туловища. Туловище должно быть охвачено с боков настолько, чтобы затвердевшую кроватку можно было снять, не разворачивая краев. По затвердении гипса кроватку осторожно снимают с тела, обвивают марлевым бинтом, чтобы при высыхании предохранить края от перегибов. По высыхании шлифуют по голубому, сглаживают гипс и в нужных случаях наружную поверхность, срезают края, окантовывают гипсовым или крахмальным бинтом и плотно заворачивают всю гипсовую кроватку в трико (рис. 30).

Таким образом получается кроватка, в которую можно положить больного в том же точно положении, какое ему было придано при ее изготовлении.

Гипсовые кроватки могут быть приспособлены и для других целей с помощью специального дополнительного оборудования.

На рис. 33 представлено такое приспособление для случаев особенно тяжелого гипноза, называемого Рио. Рис. 34 показывает такое приспособление с вытяжением для коррекции спондилитического горба.

c) Механотерапия.

Механотерапия — лечебная гимнастика, массаж — в узком смысле слова является еще и в настоящее время средством, повсюду применяемым и пользующимся большой популярностью в ортопедической практике. В учебниках по ортопедии механотерапия часто занимает первое место среди всех методов лечения. Автор же вполне сознательно ставит этот метод на последнее место. Конечно, массаж и гимнастика являются очень ценными способами лечения в ортопедической терапии, но их терапевтический эффект в значительной мере переоценен. Если бы мы в настоящее время лишили массажа и гимнастики как лечебных средств, то мы при помощи хирургической и технической ортопедии достигали бы таких же блестящих результатов, и значение ортопедии едва ли стало бы от этого меньше (мнение автора спорно. Ред.).

Высказывая против переоценки значения механотерапии и против злоупотребления ею, автор однако резко возражал бы против обвинения в том, что он недооценивает эти методы лечения.

Нужно только знать, чего мы вообще можем ожидать от массажа и гимнастики, а из этого само собой вытекают возможности пользования и оценка значения этих методов без риска зайти слишком далеко в ту или другую сторону.

Чего же можно достигнуть массажем и лечебной гимнастикой? Когда мы массируем какой-либо участок тела, мы этим вызываем механическое раздражение и ускоряем кровообращение. Что это дает в лечебном отношении? Механическое раздражение часто влияет болеуспокаивающе. Непосредственное механическое раздражение и ускорение кровообращения при частом повторении этих приемов вызывают тонизирующее, укрепляющее действие. Влияние массажа на кровообращение имеет то терапевтическое значение, что оно возбуждает

и ускоряет рассасывание патологических продуктов.

Такой же полезный с терапевтической точки зрения эффект дает и гимнастика.

Движение ускоряет кровообращение уже в качестве пассивного движения, а тем более если оно благодаря деятельности мышц носит характер активного. Усиленная циркуляция крови в свою очередь действует **укрепляюще**.

Гимнастика имеет исключительное значение в терапевтическом отношении для суставов, где спайки и легкие сращения благодаря движениям стираются и суставные поверхности сглаживаются. Так же непосредственно действует на некоторые места и массаж, например на утолщения суставных капсул, сухожильных влагалищ **и т. п.**

На основании этого ясно, чего можно достигнуть в ортопедии при помощи гимнастики и массажа: прежде всего в известных случаях применением массажа можно чисто симптоматически уменьшить боли. С помощью массажа и гимнастики возможно бороться с атрофией и уменьшить уже существующие явления атрофии, для чего массажем и гимнастикой можно расслабить или устранить контрактуры и наконец восстановить нарушенную **игру мышц и сухожилий.**

Что касается всех остальных задач ортопедии, то массаж и гимнастика являются совершенно негодными средствами, в особенности — это необходимо подчеркнуть — там, где приходится изменять форму **изогнутой или каким-либо иным образом деформированной кости.**

Способы применения массажа и гимнастики. В ортопедии нет специфических способов применения массажа и гимнастики. Ортопед должен изучить общие формы применения этих способов и извлечь из них то, что нужно в нашей области. Но так как гимнастика и массаж, даже если принять во внимание высказанные автором взгляд и умеренную оценку этих способов лечения, все же играют значительную роль в повседневной практике ортопеда, то следует вкратце изложить, какие формы применения массажа с точки зрения автора и на основании его собственного опыта являются ценными и пригодными.

Автор применяет массаж в соответствии с предложенными Гоффа правилами. Гоффа в своей небольшой книге «Техника массажа»[1] сделал попытку подвести под массаж анатомофизиологическую базу, т. е. научно обосновать его, и сделал это удачно. Этим его книга отличается от остальной литературы по массажу.

Каждый врач каждый ортопед должен руководствоваться при выполнении массажа указаниями Гоффа.

Как ортопед должен проводить гимнастику? Точно так же, основываясь на анатомофизиологических, **т. е. на научных положениях.**

Нужно уяснить себе, какие движения существуют при нормальном и патологическом состоянии, и их следует использовать в намеченном терапией направлении. Таким образом сами собой выявляются те нас-

---

[1] А. Гоффа, «Техника массажа», Госиздат, 1930.

сивные, активные и оказывающие противодействие движения, которые могут быть ими использованы в терапевтических целях.

Особенного упоминания заслуживает еще то, что массаж и гимнастика в состоянии причинить вред. Массаж может оказаться вредным в том отношении, что он нарушает процесс излечения в той стадии, когда необходим покой, оба способа могут ввести воспалительных возбудителей в круг кровообращения, и наконец гимнастика может вызвать перенапряжение.

7. ПРАКТИЧЕСКОЕ ПРИЛОЖЕНИЕ ОРТОПЕДИИ.

Практически применять ортопедию можно только при наличии знаний, приобретаемых на основе изучения медицины: лечить ортопедические заболевания может только врач. Но ортопедия не для всякого врача имеет одинаковое значение и не всяким врачом применяется одинаково.

Роль ортопедии в работе врача, занимающегося общей практической деятельностью, определяется знаниями, приобретенными врачом в этой области.

Наше университетское образование в отношении ортопедии исключительно недостаточно. Те из врачей, которые помимо университета не пополняли своих знаний в области ортопедии, никогда в своей практике не распознают ортопедических заболеваний, потому что они не научились замечать их. Тот же, кто учился распознавать ортопедические заболевания и знаком с методами лечения этих заболеваний, находит ортопедические случаи на каждом шагу. Из целого ряда врачебных диагнозов, сваленных в одну кучу под видом подагры, ревматизма и невроза, он отыскивает огромное количество таких случаев, которые укладываются в определенную диагностику и хорошо поддаются ортопедическому лечению.

Избирающий своей специальностью ортопедию должен иметь определенное техническое образование и привить себе образ мышления ортопеда. Патологоанатомический образ мышления врача немецкой школы стоит в большом противоречии с патологофизиологическим методом мышления, господствующим в ортопедии. Этим объясняется то, что часто хирургия и ортопедия не уживаются между собой. Врач, избирающий своей специальностью хирургию и ортопедию, кончает тем, что делается либо хирургом, либо ортопедом.

Широкое приложение ортопедии на практике затрудняется тем, что эта специальность требует применения больших аппаратов. Конечно тот, кто чувствует в себе призвание ортопеда, может начинать с малого. Все ортопеды, создавшие себе громкое имя, начинали с небольшого. Но уже очень скоро появляется необходимость в вспомогательных средствах и в известном ортопедическом оборудовании. Становится необходимым предоставить больным клиническое лечение, а для этого нужны приспособления для выполнения гимнастических упражнений, необходимы мастерские для изготовления шин и корсетов; нужны вспомогательные аппараты, которые выполняли бы при лечении массажем и гимнастикой простую механическую работу и пр.

Очень часто ортопедическая деятельность врача вырастает в короткий срок в ортопедическое лечебное учреждение,

которое объединяет в себе клинику для больных, нуждающихся в оперативном или другом клиническом лечении, мастерские, где изготовляются необходимые ортопедические аппараты, и наконец гимнастические залы. Рентгеновское оборудование здесь конечно необходимо, как и приспособления для лучистой терапии, имеющей в ортопедии большое значение.

Лечебные учреждения ортопедического типа имеются теперь повсюду, но каждое из них имеет свой индивидуальный оттенок. В одном учреждении все части ортопедического лечения объединены между собой; в другом—главное внимание обращено на оперативное лечение; в третьем—на аппаратотерапию; в четвертом—культивируется гимнастика и т. д. Точно так же разнообразен и состав больных в разных учреждениях. В одном преобладают дети, в другом—взрослые; тут мы видим больше всего сколиозов, в другом месте сосредоточены параличи, в третьем—туберкулез костей и суставов и т. д. Индивидуальные свойства основателя и руководителя придают тому или другому учреждению свой специфический характер.

Следует отметить еще одно явление—тесные дружеские взаимоотношения между врачом и больным. Лечение ортопедических заболеваний связывает на долгий срок врача с больным, причем врач должен глубоко вдумываться в страдания, желания, а также в бытовые и производственные условия жизни больного.

II. ЧАСТНАЯ ОРТОПЕДИЯ.

А. ОБЩИЕ ОРТОПЕДИЧЕСКИЕ ЗАБОЛЕВАНИЯ.

1. РАХИТ.

Рахитические деформации являются чрезвычайно частым объектом ортопедического лечения. Ортопеду необходимо взять на себя и общее лечение рахита, так как устранение основной причины болезни облегчает в значительной степени успех от самого ортопедического лечения.

Рахит, оказывая размягчающее действие на скелет и уменьшая его сопротивляемость к давлению и тяге, предрасполагает к образованию деформации. «Рахитические» деформации являются фактически деформациями от отягощения, которые подчиняются общим законам, касающимся образования деформации на почве отягощения. Поэтому не существует специфических форм рахитических деформации. Всякий другой болезненный процесс, размягчающий кости подобно рахиту при воздействии одинаковых сил давления и тяги, ведет к таким же точно деформациям.

Силой, наиболее часто ведущей к деформациям рахитического скелета, является статическое отягощение, т. е. собственный вес тела, при вертикальном положении последнего во время сидения, ходьбы или стояния.

Образовавшиеся таким путем деформации представляют чрезвычайно характерную картину статической деформации от отягощения. При этом особенно бросается в глаза закономерное чередование искривлений и противоискривлений. Каждому основному искривлению соответствует одно или несколько противоискривлений; упругость их находится в равном соотношении с упругостью основного искривления; эквивалентами их могут служить различные положения суставов. Пример, прекрасно иллюстрирующий эту закономерность, приведен на рис. 234.

Если размягчение скелета достигает такой степени, что ребенок не в состоянии выпрямиться, то в силу вступают другие влияния, способствующие образованию деформации, например мышечная тяга. В местах, подвергающихся действию этой силы, появляются большие равномерные искривления, вогнутая часть которых натянута мышцами, как лук тетивой. При этом действие сгибателей соразмерно преобладает над действием разгибателей. Выпуклость искривления соответствует разгибательной стороне конечности, вогнутость — сгибательной.

Неравномерные формы возникают в очень тяжелых случаях рахита, если нижние конечности перекрещиваются между собой и ноги под давлением собственной тяжести деформируются.

Рисунки 34 *a*, *b* и *c* иллюстрируют такой случай. Этот случай показывает также, что могут образоваться перегибы с такими же острыми углами, как при переломах.

На таких местах перегибов могут образоваться даже псевдартрозы.

Нельзя оставить без внимания, что от давления рук нянь часто получается комбинация х-образных и о-образных нижних конечностей, а также, что давление воздуха вызывает рахитическую форму грудной клетки.

Практическое значение рахитических деформаций не следует ни переоценивать, ни недооценивать. Число детей, пораженных рахитическими деформациями, по крайней мере в определенных слоях населения, чрезвычайно велико. У взрослых такие деформации встречаются несравненно реже, это доказывает, что в громадном числе случаев болезнь проходит сама по себе. Тяжелые рахитические деформации нередко исчезают без всякого лечения.

a *b*

Рис. 34. *a* — при раннем рахите, высоко развитое искривление при тяжелом рахите. *b* — во время стояния у больного нижние конечности перекрещиваются. От взаимного давления одной конечности на другую образуется искривление и определяется его форма. *c* — результат коррекции.

Но это бывает не всегда. Прежде всего существует большая разница между деформациями позвоночника и конечностей.

Рахитические кифозы правда иногда исчезают без лечения; самостоятельного же излечения рахитических сколиозов автор, наоборот, никогда не наблюдал. Они большей частью остаются в том же состоянии, какого они достигли при излечении общего заболевания организма, и тогда они исключительно упорны, или же переходят в тяжелые формы так называемого конституционального сколиоза, т. е. все более и более ухудшаются и доходят до самой высокой степени сколиотического искривления.

При раннем вмешательстве рахитические деформации позвоночника представляют чрезвычайно благодарные объекты для лечения.

Тяжелые искривления конечностей большей частью оставляют после себя следы, служащие в дальнейшем очень часто причиной заболеваний, сопровождающихся функциональными расстройствами. Из них особенно

неприятными являются coxa vara и genu varum. В юности остатки таких деформаций ухудшаются, позднее они ведут к преждевременной изнашиваемости суставов и являются таким образом причиной обезображивающих воспалительных изменений в суставах и их заболевании вследствие недостаточности и, иначе говоря, неполноценности.

Основы лечения. Каждый случай рахита следует подвергать соответствующему общему лечению.

Каждое рахитическое искривление позвоночника необходимо немедленно подвергнуть местному лечению.

Для лечения рахитических искривлений позвоночника одним из основных средств является гипсовая кроватка. Ее изготовляют таким образом, чтобы она производила давление одновременно с коррекцией. Ребенка оставляют в кроватке до тех пор, пока он в состоянии выпрямить это положение. Затем одновременно с кроваткой назначают простой корсет.

При лечении рахитических искривлений конечностей существует возможность в выборе средств. Более легкие деформации лечат выжидательно при применении общей терапии. К коррекции следует прибегать лишь в тех случаях, когда длительное наблюдение не обнаруживает никакой наклонности к самопроизвольному излечению. В случаях тяжелых деформаций, особенно при coxa vara и genu varum, показано немедленное вмешательство.

Методы, применяющиеся в этих случаях, те же, какими обычно пользуются для коррекции соответствующей деформации. При этом необходимо учитывать возраст больного и общее течение болезни.

Для коррекции рахитических искривлений нижних конечностей главнейшими способами являются остеоклазия и остеотомия. Иногда применяются также повязки и шины.

Методы остеоклазии и остеотомии в каждом данном случае дело вкуса оператора. Автор оперирует при остеоклазии исключительно невооруженной рукой над коленом. Другие при этом применяют разного рода остеокласты. К остеотомии автор прибегает лишь тогда, когда остеоклазию применить невозможно, т. е. в случаях слишком твердых костей или при непосредственной близости к суставам. Остеотомию автор всегда делает линейно и никогда клинообразно; проделывает ее, если это возможно, с вогнутой стороны, так как при этом получается неполный зубчатый перелом; большое искривление надламывается в нескольких местах.

При сложных деформациях нижних конечностей автор начинает коррекцию всегда с бедра и ставит сначала шейку в правильное положение по отношению к бедру, а затем шаг за шагом переходит к концу конечности. При этом нужно стараться никогда не производить одновременно коррекции искривлений, направленных в разные стороны. Более подробно об этом см. в главе «Нижняя конечность» (стр. 252).

Поздний рахит, остеопатия на почве голода, остеомаляция.

Являются ли указанные три болезненных процесса по своей сущности одинаковыми с рахитом или родственными ему, на чем основано возможное различие между ними и т. п.—это вопросы, которые можно передать на решение патологоанатому.

Для ортопеда они являются родственными уже потому, что все они, точно так же как и рахит, понижают сопротивляемость

скелета в отношении отягощения и этим создают благоприятные условия для возникновения статических заболеваний от недостаточности и статических деформаций от отягощения. При этом значение заболеваний от неполноценности увеличивается с возрастом. При настоящем рахите проявление этой неполноценности играет крайне незначительную роль, настолько малую, что о ней можно даже не упоминать. Наличие ее можно установить только путем специальных исследований этих заболеваний. В общей картине болезни они почти никогда не являются доминирующими. При позднем рахите они большей частью тоже не выступают. Иначе обстоит дело с остеопатией на почве голода, болезнью, с которой мы познакомились во время войны, а также с остеомаляцией.

В обоих случаях первыми признаками болезни являются боли; они представляют главнейшим образом симптомы статической недостаточности. Таким же ранним симптомом при обоих заболеваниях часто является нарушение походки—своеобразная утиная походка, аналогичная наблюдаемой при coxa vara или при врожденном вывихе бедра. Этот симптом предшествует появлению coxa vara, образующейся при дальнейшем течении обеих болезней.

Деформации, сопровождающие эти заболевания, являются деформациями от отягощения со всеми характеризующими их признаками. Их несколько отличает то, что при позднем рахите обезображивания большей частью сосредоточиваются на суставах, в то время как при обоих прочих заболеваниях часто поражается также и диафиз. Вместе с возрастом больного начинает выделяться больше кифотическое искривление по сравнению со сколиотическим.

При остеомаляции и голодной остеопатии нередко наряду с искривлениями встречаются самопроизвольные переломы, локализующиеся в излюбленных местах. Обычно они причиняют весьма незначительные расстройства. В особенности это наблюдалось при остеопатии на почве голода.

Надо надеяться, что остеопатия на почве голода практически утеряла свое значение навсегда. Что же касается позднего рахита, то его значение не следует недооценивать даже при нормальных условиях. Встречается немало молодых людей, поражаемых деформациями под влиянием позднего рахита, возникающего в связи с профессиональной нагрузкой; получающееся на этой почве нарушение работоспособности очень велико. Так, в настоящее время, через 10 лет после войны, у автора создалось впечатление, что количество этих случаев снова сильно возросло.

Недостаточность остеомалятического характера имеет гораздо большее значение, чем то, которое ей в настоящее время еще приписывают, и встречается гораздо чаще, чем это принято предполагать. Это происходит от того, что остеомаляция как таковая распознается только тогда, когда наступают тяжелые расстройства и деформации, а это бывает только в тяжелых случаях.

Несравненно больше встречается легких случаев, распознаваемых только по наступлению расстройств на почве недостаточности. Тому, кто разбирается в лечении болезней недостаточности, случаи остеомалятической недостаточности попадаются довольно часто. Здесь для ортопеда

имется благодарное, до сих пор еще почти не разработанное, поле деятельности.

При лечении остеопатии на почве голода главную роль играет питание: обильная, разнообразная пища и много жиров.

Наряду с этим необходимо ограничение статического отягощения как профилактическое средство против деформации.

Автор считает эту диету показанной также при позднем рахите и даже остеомаляции, хотя бы она и не давала таких очевидных результатов.

В качестве лекарственного лечения назначается фосфор, дающий часто, особенно при остеомаляции, совершенно исключительные результаты. При лечении рахита автор придает фосфору меньше значения.

Тяжелые симптомы недостаточности, прогрессирующие изменения формы представляют показания для применения опорных аппаратов; выраженные деформации служат показанием для коррекции, выполняемых по общим правилам. У старых людей от такого рода коррекции по понятным соображениям следует воздержаться в большинстве случаев.

2. КОСТНО-СУСТАВНОЙ ТУБЕРКУЛЕЗ.

Туберкулез костей и суставов с давних пор является полем деятельности ортопедов. Это объясняется тем, что при этих заболеваниях нередко нарушается способность скелета выдерживать на себе тяжесть тела и передвигать его; далее тем, что они вызывают за собой деформации, а также, что ортопедические способы лечения содержат в себе главнейшие средства для устранения указанных функциональных расстройств, предупреждения образования деформаций и устранения уже выраженных деформаций. Если эти методы лечения не всегда достигают цели и результаты их часто бывают даже незначительны, то все же нужно добавить, что и другие методы лечения в общем дают еще меньше успеха. Поэтому ортопедия в деле лечения туберкулеза костей и суставов все еще остается последним прибежищем. Конечно здесь, как и в других случаях, не надо ограничиваться одними специфически ортопедическими способами лечения. Все, чем располагает современная медицина для борьбы с туберкулезом, должно быть использовано в пределах целесообразности. Это в особенности относится к климатическому лечению и использованию лучистой энергии, которые мы в последнее время научились особенно ценить, а также к специфическому лечению, которое к сожалению еще не вышло за пределы опытов, к тому же со спорными результатами.

Мы не будем здесь останавливаться на этиологии и общем значении костно-суставного туберкулеза, а также на способах социальной борьбы с ним. Эти вопросы должны подвергаться обсуждению в другом месте. Здесь достаточно сказать, что в значительном проценте случаев деформации обязаны своим происхождением туберкулезу. Необходимо упомянуть о том, что распространение туберкулеза костей и суставов в разных странах и отдельных областях весьма разнообразно. Германия по сравнению с некоторыми другими странами поражена относительно мало, а в отдельных ее областях, где преобладает городское население, этих случаев меньше, нежели в областях с преобладанием сельского населения.

Функциональные расстройства, проявление которых при туберкулезе костей и суставов придает ему характер ортопедического заболевания, начинаются обычно болями. Они часто являются первым признаком заболевания и продолжаются в течение всего болезненного процесса, часто сохраняясь даже после излечения инфекционного процесса. Боли выступают особенно отчетливо, если пораженная часть подвергается нагрузке и движениям. Это сильно мешает больному держаться прямо и передвигаться свободно. Вследствие этого, а также под влиянием продолжительных болей страдает общее состояние больного, в результате чего возникает новый момент, косвенным образом вредный для больного.

Туберкулез ведет к образованию деформаций прямо и косвенно: прямо—путем разрушения частей скелета, косвенно—путем размягчения соседних с очагом костных участков, способствуя этим самым деформирующим моментам.

Такие деформирующие моменты обычно начинаются со спазма мышц, рано и регулярно появляющегося в болезненном очаге, благодаря чему размягченные участки костей прижимаются друг к другу. Точно так же действует тяжесть тела, если она давит на заболевшую часть. При этом движения имеют меньше значения просто потому, что больной инстинктивно их избегает.

Участие этих вторичных моментов в конечной общей деформации очень велико, большей частью гораздо значительнее, чем то, которое можно приписать непосредственному воздействию на болезненный очаг. Следует также хорошо помнить, что размягчение кости в окружности болезненного очага остается еще долгое время после излечения инфекционного процесса, поэтому возможность возникновения деформаций никоим образом не устраняется при излечении от инфекции.

С целью отыскания правильных путей для лечения туберкулезных больных важно указать еще на некоторые особенности течения этой болезни.

При туберкулезе, как и при других заболеваниях, в организме происходит чрезвычайно многообразные и многосложные процессы иммунобиологического характера. В подавляющем большинстве случаев наступает самоисцеление и без постороннего вмешательства. По крайней мере это можно сказать в отношении детей и подростков. Такое самопроизвольное излечение наступает особенно легко при наличии благоприятных общегигиенических условий. Препятствием к этому служат в первую очередь травмы, которые способствуют проникновению различных возбудителей в кровяной путь. В этом заключается большая опасность оперативного вмешательства, разрушающего защитную зону, созданную организмом вокруг болезненного очага.

Главной целью ортопедического лечения является предоставление организму достаточного времени для создания самозащиты и предотвращения влияний, могущих нарушить его работу, направленную к излечению.

Средства, которыми мы располагаем для разгрузки заболевшей части тела и его укрепления, дают нам возможность избавить больного от болей, причиняемых отягощением и движениями; предоставляя вместе с этим возможность больному сво-

бодно передвигаться, ему гораздо легче выжидать естественный ход болезни. Также необходимо исключить вред от присоединения болей и нарушения движения, косвенно влияющих на расстройство общего состояния, в зависимости от непосредственной инфекции.

Второй целью является предупреждение деформации. Мы к тому стремимся и этого добиваемся, во-первых, путем разгрузки размягченного болезнью участка скелета; во-вторых, путем фиксации—классическим средством для устранения мышечных спазмов, деформирующее влияние которых чрезвычайно велико. Трудно согласиться с другими, весьма видными авторами, рекомендующими свободные движения при туберкулезе сустава для избежания тугоподвижности. Напротив, чем лучше фиксируется сустав, тем более он будет подвижен по излечении. По крайней мере это относится ко всей массе случаев, где лечение в силу обстоятельств протекает вне санаториев. В санаториях, где лечат солнцем, больные пребывают месяцами, а то и годами, с применением постельного режима, там пожалуй возможно, с пользой для больного, обходиться без фиксирующих повязок и аппаратов[1].

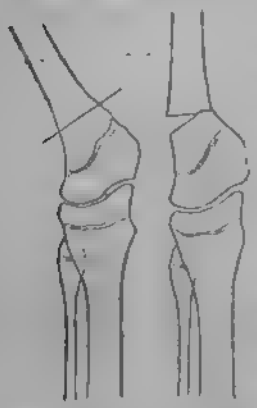

Рис. 35 *a* и *b*. Схематическое изображение [illegible] коррекции [illegible] ной контрактуры колеблющего сустава

Вышесказанное о значении размягчения костей вокруг туберкулезного очага в отношении образования деформаций учит нас тому, что пораженный участок скелета нуждается в разгрузке и защите также после излечения от инфекционного процесса. Постепенное вовлечение выздоравливающего организма в работу является делом тщательного наблюдения и тонкого чутья.

Необходимо ослаблять фиксацию и разгрузку постепенно в соответствии с возобновляющейся работоспособностью.

При коррекции туберкулезных деформаций наши познания и наша деятельность ограничены, потому что мы не в силах восстановить того, что разрушено, и потому что нам необходимо избегать всего, что может вызвать к жизни заглохший очаг и превратить местный туберкулез в общий инфекционный процесс.

Несмотря на это туберкулезные деформации представляют весьма благодарные объекты для лечения. Мы воздействуем либо непосредственно на болезненный очаг, либо на части поблизости от него.

При непосредственном воздействии на очаг пользуются механическими приспособлениями, позволяющими достигнуть коррекции путем длительного, равномерного применения слабого усилия. Действуя вблизи очага, мы прибегаем так называемые околосуставные исправления. Этот способ, особенно разработанный в настоящее время, оставляет очаг нетронутым. Рядом с деформационным очагом обра-

---

[1] Полная фиксация сустава необходима, по нашему мнению, на период болей; после значительного ослабления и лучше после полного прекращения их желательны движения в больном и ближайших суставах. Ред.

зуют в н и в н и деформации как раз в противоположном направлении, например для мышц бедра и согнутым коленом в сторону тела бедра с отклонным кверху углом (рис. 35*a* и *б*).

Восхваляя ортопедическое лечение туберкулеза костей и суставов, нельзя не указать и на его теневые стороны. Это дороговизна его. Аппараты, необходимые почти во всех случаях, очень дороги, а наше социальное законодательство, которое вообще так много делает, довольно часто не идет нам навстречу в наших попытках перевести расходы на такие аппараты за счет государства[1]. Несмотря на это, мы всегда должны стараться получить для наших больных хорошие аппараты.

Рис. 35*a*. Искривление бедра вызванное длительным остеомиелитическим абсцессом. Абсцесс, показанный на рис. 35*b*, опорожнен.

Рис. 35*b*. Искривление бедра, вызванное хроническим остеомиелитическим абсцессом.

В заключение правило для руководства при лечении костно-суставного туберкулеза вообще и ортопедического лечения в частности:

у кого больше всего терпения, тот достигнет лучших результатов в лечении!

Подобно туберкулезу ортопедические заболевания развиваются и вследствие других воспалительных процессов, поражающих кости и суставы. Все сказанное о туберкулезных заболеваниях костей и суставов может служить в широком смысле образцом для таких случаев.

Поэтому при рассмотрении этих и других встречающихся в ортопедии заболеваний можно ограничиться лишь указанием на самое необходимое и важное.

[1] Это относится к Германии. В СССР все аппараты и протезы, независимо от их стоимости, застрахованные получают бесплатно. Ред.

Остеомиелит.

Случаи острого остеомиелита редко попадают к ортопеду. Картина и лечение их известны из хирургии. Только в стадии, последующей за острым периодом, явления остеомиелита приобретают характер ортопедического заболевания. Рассматриваясь их с точки зрения важности, на первом месте оказываются **остеомиелитические заболевания суставов.**

В случае вскрытия очага в сустав по окончании нагноения в суставе получается тугоподвижность и большей частью костнолипкие сращения в неудобном положении. Они ведут к искривлениям лишь в случае непосредственного давления очага (рис. 36 а и б), либо вследствие того, что сильно измененная кость уступает мышечному давлению. Тогда приходится иметь дело со **статической деформацией от отягощения.**

Рис. 37. Удлинение роста бедра при остеомиелите, вызванном хронического остеомиелита обусловленное и рахитическим valgus

При наличии полного дефекта кости в зависимости от локализации или косвенным образом вследствие последнего страдает ближний сустав, так как растущая мышца не в состоянии выработать достаточного количества костного вещества для замещения дефекта.

Довольно часто на почве остеомиелита возникают деформации особенным путем вследствие нарушения роста. Можно получить значительное удлинение роста в длину, если очаг лежит в зоне эпифизарной линии и раздражает последнюю (рис. 37).

В свою очередь такое раздражение в состоянии повышать продуктивную способность эпифизарной линии, следствием чего является уменьшение роста — **укорочение.** Это раздражение, действуя на эпифизарную линию эксцентрически, вызывает **отклонение направления роста.**

Особое осложнение получается, если из двух параллельных костей поражается описанным образом только одна. Нарушение равномерного роста влечет за собой деформацию.

Собственно **ортопедическое лечение остеомиелитических заболеваний** можно начать лишь по ликвидации очагового поражения. Прежде всего необходимо основательно изучить положение очага, удалить секвестры, устранив при этом всякого рода полости и карманы.

По выполнении этого выступает целый ряд задач и методов ортопедического лечения вследствие большого разнообразия **остеомиелитических форм поражения.**

Главными из них являются: **остеотомия** для коррекции искривлений, **пересадка костей** для сращения на месте ложных суставов, **операции мобилизации** тугоподвижного сустава, **выключение эпифизарной линии** при неодинаковом росте параллельных костей, **эксцизии рубцов.** Редко показаны длительная опора и разгрузка, как это бывает при туберкулезе, потому что после остеомиелита кости большей частью быстро уплотняются. Часто можно хорошо исправить укорочения и т. п. при **помощи высокого башмака.**

Сифилис в третьей стадии дает картину, аналогичную старому остеомиелиту. Врожденный сифилис может дать деформации, напоминающие фиброзный остит (рис. 38).

Чаще встречаются и для ортопедов являются более важными сифилитические заболевания суставов. Сифилис часто сталкивается с наследственным специфическим заболеванием всего сустава у детей. Это суставное заболевание иногда у детей выливается в формы, совершенно напоминающие туберкулез. У взрослых мы наблюдаем картину заболевания суставов, напоминающую хронический ревматизм с острыми повышениями температуры. Иногда мы наблюдаем температурную кривую, которая больше соответствует сепсису, чем заболеванию сустава (рис. 39).

Здесь следует также упомянуть о заболевании суставов у гемофиликов.

И в этих случаях наблюдаются картины, совершенно напоминающие туберкулезные заболевания. Даже очень тяжелые спастические явления развивались, благодаря этому сходству, и ожидались сепсисы.

При лечении заболеваний суставов специфического или гемофилического происхождения показано применение всевозможных средств, укрепляющих больной сустав в период его особенно чувствительности к стягиванию. Здесь открывается широкое поле для применения ортопедических аппаратов. При наличии уже происшедших изменений в суставах с целью их лечения применяются **те же правила, что при контрактурах.**

Рис. 38. Врожденный сифилис. Деформация левого предплечья вследствие усиленного роста локтевой кости. Деформация правой голени, вызванная усиленным ростом большого берца в длину.

Фиброзный остит.

Совершенно исключительные случаи, где скелеты как редкость украшают анатомические музеи, не имеют для ортопедии никакого практического значения. Другое дело, когда поражаются отдельные части скелета, в особенности части голени и бедра. Личный опыт автора показал, что в этиологии этих случаев часто играет роль травма. Большей частью до постановки диагноза проходит много времени. В картине болезни преобладают боль и расстройства походки;

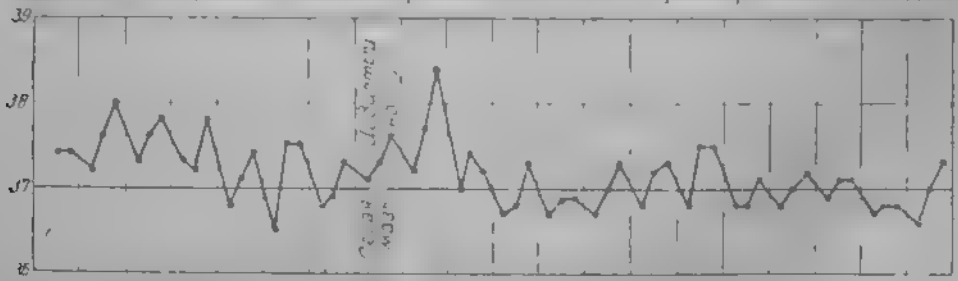

Рис. 39. Температурная кривая при сифилитическом заболевании коленного сустава, сходная с хроническим ревматизмом

затем наступает искривление, имеющее характерную форму и дающее возможность компетентному лицу поставить с первого же взгляда правильный диагноз.

Эти случаи весьма подходят для разгрузки с помощью опорных аппаратов. Процесс оканчивается излечением. Более сильные искривления успешно исправляют и с помощью остеотомии. При образовании кист их нужно широко раскрыть и опорожнить.

3. РЕВМАТИЗМ.

Чрезвычайно велико количество больных, направляемых к ортопеду с диагнозом ревматизма, и крайне незначительно число таких, которые действительно страдают ревматизмом, если даже причислить сюда и все последовательные заболевания ревматизма.

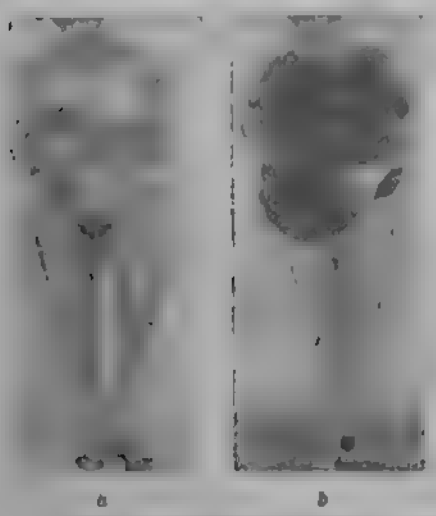

Рис. 40. *a* — искривление бедра и голени вследствие фиброзного остита. *b* — результат исправления. Сделана остеотомия на бедре и голени. Последующее лечение аппаратом. См. также рис. 163.

Как же установить диагноз ревматизма? Неясные, тянущие, изменчивые боли без единого, бросающегося в глаза признака на практике приводят к диагнозу «ревматизм», основанному на непродуманности.

При тщательном обследовании этих случаев можно притти к троякого рода результатам. В большинстве случаев удается поставить правильный диагноз, в особенности часто в отношении какого-либо ортопедического заболевания. В небольшом числе случаев действительно обнаруживаются ревматические заболевания. Наконец остаются такие случаи, которым нельзя найти какого-либо объяснения.

Из настоящих ревматических заболеваний острый суставной ревматизм едва ли попадает к ортопеду. Он не располагает для лечения их иными средствами, чем общая врачебная терапия. Подострый и хронический ревматизм чаще попадает в руки ортопедов. К нам обращаются с ним тогда, когда из совокупности симптомов выделяются расстройства движения, которые и становятся главенствующим признаком в картине болезни. В этих случаях приходится сталкиваться с двоякого рода болезненными проявлениями, по своим симптомам чрезвычайно похожими друг на друга, но их тем не менее необходимо строго разграничивать, так как к ним применима совершенно различная терапия. В одном случае речь идет о проходящем ревматизме, в другом — о последствиях ревматического заболевания при уже излеченном причинном заболевании. Боли, испытываемые больным, местные явления, функциональные расстройства могут быть в обоих случаях очень схожи друг с другом. Трудность установления принципиального различия между этими случаями увеличивается еще от того, что по времени переход от одного болезненного состояния к другому не ясен. Лучшим выходом

[illegible]

[illegible]

Боли, которые нередко после ревматического заболевания длительно и тяжело изнуряют больного, являются большей частью симптомами недостаточности сустава; позднейшие же деформации сустава, так часто наблюдающиеся после ревматического воспаления, представляют не что иное, как заболевание на почве недостаточности и изношенности. Очень важно выявить себе это вполне четко, так как для лечения чисто ревматических заболеваний применяются одни терапевтические мероприятия, а к упомянутым последствиям этих заболеваний совершенно иные.

a b

[illegible]

Для лечения собственно ревматического заболевания ортопед также [illegible] **гоподвижности. При этом однако** [illegible] необходимо принимать во внимание вызываемое [illegible] уменьшение [illegible] емкости суставных [illegible] поверхностей. Всякое [illegible] вмешательство противопоказано. Наложение этих [illegible] не приносит пользы, наоборот, [illegible] вредит.

В случаях, [illegible] ревматизма [illegible] выражается лишь [illegible] недостаточность, должно применять все средства, существующие для лечения этой недостаточности. При помощи опорных аппаратов часто достигается прямо [illegible] результатов, но эти [illegible] слишком [illegible] применяются даже специалистами-ортопедами.

Подагра.

В [illegible] ревматизмом [illegible] в равной мере действительным и по отношению к подагре. Несмотря на то, что подагра встречается довольно [illegible] в той местности, где [illegible] застоя

щие [illegible] Мне приходится видеть много таких, которых [illegible] и лечат, как [illegible], но [illegible] они [illegible] чем-либо другим, обычно недостаточностью стопы.

1. ОБЕЗОБРАЖИВАЮЩИЙ АРТРИТ.

Обезображивающий артрит обычно рассматривается как болезнь [illegible] наследственности [illegible]. Сочетание с ревматизмом, подагрой, [illegible] в части первично [illegible] обезображивающего [illegible]. В таких случаях может получиться комбинация первичного и вторичного [illegible] первичное [illegible] полностью излечено, а вторичное тем временем уже стало развиваться. Тогда перед нами стоит сложная картина, дифференцировку которой необходимо устанавливать для целей правильного лечения.

С точки зрения автора обезображивающий артрит является болезнью отношения нагрузки к суставу (см. принципы понимания ортопедических заболеваний, стр. [illegible]). Главными мы подчеркивали причинными моментами вследствие нарушения сопротивляемости суставов, что ведет со временем к преждевременной изнашиваемости пораженного сустава. Вследствие этого, а также других поражений суставов, развивается обезображивающий артрит. Поражается целый ряд связанных между собой однородных суставов, если этому участку скелета предъявляют ненормально повышенные требования, выполнение которых идет за счет истощения сопротивляемости сустава. Типичными представителями возникающего таким образом обезображивающего артрита являются руки старой прачки с их искривленными пальцами и утолщенными в области суставов пальцев, а также суставы **стопы и колена старого крестьянина.**

При появлении подобной картины заболевания преждевременно без возможности установления характера местного поражения объясняют такой случай общим заболеванием, например табесом (табетический артрит — это настоящий обезображивающий артрит), или прибегают к предположению о какой-то особенной неполноценности суставов.

[illegible] относительно работоспособности суставов мы не располагаем, но здесь безусловно возможна такая же конституциональная неполноценность, как и во всяком другом органе.

Автор полагает, что картина болезни, известная под именем деструктивного артрита, зависит главным образом от конституциональной неполноценности сустава.

Это те случаи, при которых обычно наблюдаются вначале тяжелые изменения [illegible] рук, эти изменения напоминают собой обезображивающий артрит, но все же они отличаются своими некоторыми особенностями. Пальцы в основных суставах обычно находятся в положении локтевого отведения, срединные суставы — в сгибательном положении, а концевые суставы часто в состоянии переразгибания. При этом мы имеем чрезвычайно жесткую [illegible] подвижность, утолщения в области суставов и сильные атрофии [illegible] пальцев. Рентгенограмма показывает значительное обеднение известью суставных концов. Вслед за поражением суставов пальцев рук обычно сле-

[illegible] вызывают большие суставы, больше делают [illegible] больными, без [illegible] каркасами.

Обратимся к обострениям артрита. Бывают такие сильные, [illegible] Проявляется [illegible] в виде [illegible] и проявляется как изолированный сильный [illegible].

Вместе с этим дело, [illegible] обострения по только [illegible] времени. В [illegible] суставы, что [illegible] или [illegible] суставы [illegible] деформации [illegible] Такие больные [illegible] помощью ортопеда.

В принципе лечение [illegible] обеспечения [illegible] больного [illegible], умеренность [illegible] к [illegible] сустава. [illegible] с целью [illegible] сустава [illegible] к [illegible] тогда можно ожидать [illegible] и полное [illegible].

Из [illegible] ничего [illegible]. Ни в коем случае не следует [illegible] движениями или [illegible] и мантью [illegible] аппаратами. Против [illegible] сустава. Он обычно перевивается плохо. Компрессы [illegible] руку, массаж и электризация [illegible] простудных [illegible], действуют благотворно. Витаминотерапия почти обычно уменьшает боли. В качестве предохранительных аппаратов употребляются разгружающие портативные [illegible]. Они действуют прекрасно, но их мало применяют. Само собой понятно, что при деформациях необходимо иметь в виду остеотомию для установления правильного распределения нагрузки.

О [illegible] в терапии, в частности ревматоидного артрита, трудно судить. Иногда [illegible] случаи [illegible] реакции и бывают случаи без всякого воздействия на процесс.

Автор обычно вводит ревматоидный артрит вместе с кальцинозом, начиная с малых доз и повышая их до наступления первой сильной реакции; после этого вновь уменьшают дозы. Обычно делается 12 инъекций с промежутками от 1 до 3 дней.

В общем обезображивающий артрит представляет благодарный объект для ортопедического лечения, потому что именно этим больным, [illegible] лечением конечно деструктивного артрита, мы можем принести облегчение во всяком случае большее, чем это в состоянии сделать хирургия и внутренняя медицина.

5. ПАРАЛИЧИ.

В отношении параличей ортопед находится в ином положении, [illegible] врач в этом [illegible] специальности. В общей классификации болезней параличи помещены только в рубрику с симптомов. Сосредоточение видимых [illegible] в одной главе, [illegible] значит работать по-научно.

Иначе обстоит дело в ортопедии.

Больной обращается к ортопеду тогда, когда паралич является главенствующим при нем состоянием, когда заболевание, одним из симптомов которого служит паралич, почти в состоянии [illegible] и оставило после себя паралич наряду с безобидными или мало расстраивающими последствия-

ми. Так, к [illegible] параличей, причины которых, равно как и [illegible], весьма раз[illegible]ны. По [illegible] од[illegible] [illegible] которыми ортопед [illegible] их.

[illegible] хочет [illegible] ходить [illegible] брать руками, как [illegible]

Средством, которое [illegible] удовлетворе[illegible] при помощи которых [illegible] ослабленные мышцы [illegible] аппараты, которые [illegible] равновесие [illegible] предупреждая [illegible] операции, посредством [illegible] в мышце вновь возбуждаются [illegible] в местах, где [illegible] суставы [illegible]

Само собой разумеется, [illegible] применяются [illegible]

Ортопед [illegible] возможно, [illegible] сообразно.

В хроническом [illegible] параличей, [illegible] эмбриональной [illegible] параличи [illegible] спастическая [illegible] конечностей (болезнь Литтля).

Параличи, возникающие в [illegible] родов [illegible] спастической гемиплегии [illegible] параличи [illegible]

Большинство параличей, возникающих в раннем [illegible] после менингит[illegible] к картине болезни Литтля.

Паралич [illegible] детский паралич [illegible] воспаления [illegible] серого вещества спинного мозга, [illegible] заболевания могут [illegible]

Как же обстоит дело с прогрессивной мышечной атрофией, которая по крайней мере в [illegible] тяжелых случаях тоже начинается в раннем детском возрасте.

В детстве больной часто [illegible] параличи [illegible] спондилитов, которые в [illegible] случаев [illegible] развитием туберкулезному [illegible]нию.

К более поздним периодам [illegible] относятся главным образом параличи, возникающие на почве сирингомиэлии,

[illegible] редких случаев паралича.

а) Паралич [illegible] мозговой грыжи.

[illegible] чием характерной опухоли на спине.

Паралич, вызванный мозговой грыжей, представляет собой большей частью неполный, вялый двигательный и чувствительный паралич. В остальном картина этого паралича совпадает с картиной эссенциального детского паралича. При этом происходят такого же рода функциональные расстройства и деформации. Одинаковы задачи и пути лечения. Мы можем поэтому сослаться на те способы, которые мы там применяем.

Рис. 42. [illegible] показывает. *b* — результат лечения.

Рис. 42 [illegible] показывает типичный пример паралича вследствие мозговой грыжи у ребенка до и после лечения. В этом случае были [illegible] и образовались две опухоли высокого [illegible] сухожилия, причем внутренняя и наружная стороны [illegible] на место разбитых [illegible]. Полученный результат представляет пружинящую [illegible] в положении под прямым углом. В других случаях этот вид паралича протекает очень тяжело. Образуются трофические язвы, могущие повести даже к ампутации.

Скрытая расщелина позвонка обратила на себя должное внимание как предварительная стадия мозговой грыжи только с тех пор, как рент-

тенковская [illegible] возможность [illegible] чем раньше, часто [illegible] врожденный [illegible] Наравне, в [illegible] выражение [illegible], [illegible] нам известно, не [illegible] скрыт и расщелина позвонка. Но опыт показал, что при деформациях [illegible] расщелины [illegible] отклонения, в [illegible] и [illegible] косолапости и прямых [illegible] Эти деформации [illegible] выходят из обычных рамок, в [illegible] косолапость [illegible] большой наклонности к рецидивам.

На основании вышеизложенного можно [illegible], что образования скрытой расщелины позвонка в тех случаях, [illegible] расстройствами в низших частях мозга, ведущими к [illegible] явного поражения двигательных и чувствительных нервов.

Еще остается некоторая [illegible] почему [illegible] часто [illegible] расщелины позвонка, делает [illegible] отчетливо и зависимы: [illegible] мочи, сколиоз и т. д. В большинстве [illegible] сетью, сопряженною [illegible] расстройства развития позвоночника.

Иногда встречаются случаи скрытой расщелины позвонка при которых [illegible] совершенно [illegible] наступает [illegible] сильно развитые боли в кресте. Картина страдания [illegible] явления, [illegible] встречаемые при [illegible] и злокачественных. Они однако [illegible] отсутствием расстройства в движениях позвоночника. Автор [illegible] много раз оперировать такие случаи, [illegible] расщепление [illegible]. В результате [illegible] Для автора остается [illegible], чем [illegible] действие этой простой операции.

Других сравнительно [illegible] диагноза скрытой расщелины позвонка.

Прирожденная, связанная с [illegible] Об этой форме [illegible] будет речь при описании [illegible] заболеваний [illegible].

Врожденную [illegible] неподвижность [illegible] и возникающие во время родов и в раннем детском [illegible] автор, несмотря на различную [illegible] объединяет в общей картине:

1) **Спастический детский паралич** (болезнь Литтла).

С точки зрения практической [illegible] такое соединение вполне возможно, так как картина [illegible] случаях, несмотря на различную сущность их патологической основы, обнаруживает тождественный характер, а практическая [illegible] во всех случаях направлено в одном направлении.

Для [illegible] и характеристики спастического детского паралича возьмем в качестве исходной точки [illegible] случаи врожденной [illegible] неподвижности [illegible].

Путем всевозможных усилий [illegible] вскормить [illegible] ребенка. К концу второго [illegible] ребенок настолько [illegible], что уже сидит. Попытка поставить его на ноги не удается. Семья утешает себя, что ребенок еще слишком слаб. Врач дает такое же объяснение. В конце [illegible]

ков все же бросается в глаз, что ноги ребенка при [illegible] ходить принимают [illegible] положение, в [illegible] ности когда ребенок [illegible] ходить. Делая [illegible] и хватаясь при этом за стены или мебель, ребенок [illegible] на [illegible] ковыльки [illegible].

Это обычно приводит [illegible] ьного, вначале [illegible] ными путями, **к ортопеду.**

Карти[illegible] болезни [illegible] карьера [illegible] **Диагноз ясен с первого взгляда.**

Рис. 4. [illegible] **с повернутыми кнутри стопами.**

[illegible] ребенка [illegible] ть [illegible] видим, что [illegible] в работу. Ноги [illegible] передвигаются [illegible] при спокойном [illegible] и [illegible] верхней части туловища, но ребенок при помощи резких непомогательных движений всего [illegible] туловища делает совсем маленькие [illegible]. Бедра трутся одно о другое. Размах движения при этом [illegible] ко [illegible] что только колени [illegible] перемещаются одно около другого. Шаг [illegible] ным обрезом [illegible] вращательным движением всего [illegible]. При [illegible] вращательных движений стопы и [illegible] между собой, [illegible] вперед. Находя[illegible] [illegible] делают более длинные расстояния [illegible]. Они [illegible] ходьбы, быстро утомляются и вынуждены отдыхать, чтобы набраться сил для **продолжения пути.**

Когда [illegible] глядят [illegible] ногах [illegible] видимых раньше деформаций не остается почти ничего. Они [illegible] выпрямились, линия между туловищем и бедрами исчезает [illegible]. Бедра лежат свободно друг около друга. Их [illegible] кнутри [illegible]. Колени [illegible] ходящего [illegible] только стопы сохраняют [illegible] уплощенного положения.

При ощупывании [illegible] мышцы [illegible] тонуса. Мышцы на ощупь [illegible] мышцы, сгибатели и [illegible]. При этом мягкие части остальных частей тела часто вялы и дряблы.

При попытке пассивных движений [illegible] и спокойно, можно довести отведение [illegible] тогда будет [illegible] выступающие приводящие мышцы [illegible] вызывают сопротивление, которое [illegible] преодолеть в состоянии [illegible]. Но все же нельзя достичь нормального [illegible]. При про-

[illegible] получаются еще более незначительные.

[illegible] противлении с их стороны.

[illegible]

[illegible] и тем сильнее, чем резче выражен тонус.



[illegible]

Костные части суставов нормальны. В тяжелых и застарелых случаях находят сокращение капсулы на стороне с дефектами при движениях. Наблюдаемое в тяжелых случаях изменение формы колен. надо отнести за счет высоко стоящей [illegible]ленной чашки.

Такой ребенок, оставаясь без врачебной помощи, постепенно увеличивает свою дви[illegible] к помощи одной или двух палок. Другие пренебрегают палками и предпочитают прибегать к помощи рук, остающихся не[illegible] нейшем больные выбирают себе какую-либо сидячую профессию и работают в [illegible] ких больных имеются очень хорошие работники умственного труда.

Таков тип спастического детского па[illegible] ду. [illegible] **легкие случаи.**

Описанные явления могут сохранить и тогда только при быстрой ходьбе наступает [illegible] выкрь и [illegible] случаи могут [illegible] ходьбе обнаруживается только некоторая [illegible].

Более часты и важнее случаи, когда тяжелые явления [illegible] за пределы описанного среднего типа.

В таких случаях не только тяжелеет спазмы нижних конечностей но они захватывают также и вышележащие части тела. Спазмы доходят до мышц туловища, переходят на верхние конечности и распространяются на шею, так что в конечном итоге вся произвольная мускулатура **находится в состоянии спазма.**

У таких больных туловище и конечности притянуты друг к другу. Плечи прижаты к грудной клетке, локти согнуты, предплечья пронированы, пальцы сжаты в кулак, кисти согнуты и находятся в положе-

[illegible]

[illegible] дания.

[illegible] не тронута процессом.

с) Спастический гемипарез.

[illegible] в нормальном состоянии.

Некоторая особенность этих случаев [illegible] в том, что в них часто существует обратное соотношение между степенью пораженности верхней и нижней конечности. При спастическом гемипарезе верхняя конечность часто поражена так же тяжело, как и нижняя, а нередко даже и тяжелее.

Эти случаи служат переходом к тем, где поражена [illegible] конечность.

Точно так же одна конечность может остаться свободной, [illegible] судорогам.

[illegible] спастических параличей [illegible] и их патолого-анатомических обоснований.

[illegible] являются следствием преждевременного прекращения внутриутробной жизни.

Центральная нервная система к моменту рождения ребенка не была еще достаточно развита. Чем менее созрела нервная система, тем тяжелее картина болезни, к которой примешивается еще общая слабость

[illegible] Границы жизнеспособности ребенка [illegible] прямой слабости [illegible], служит в [illegible] границы [illegible] клинического паралича.

При параличах [illegible] трудности нет.

В случаях, когда заболевание связано с тяжелой асфиксией во время родов, [illegible] разрушенными мозгу в [illegible] мозговых [illegible] [illegible] достигнуть [illegible] [illegible] [illegible] случаи с поражением всей мускулатуры туловища и конечностей и с атетозом.

a *b*

Рис. 15. *a*—Спастическая гемиплегия; *b*—результат [illegible] колена [illegible] ахиллово сухожилие удлинено, длинная малоберцовая мышца вынихнута. На руке перерезан круглый пронатор. [illegible] тели запястья пересажены на соответствующие разгибатели.

Местные травмы во время родов (давление щипцов), вызывающие ограниченное мозговое кровоизлияние, влекут за собой спастическую гемиплегию.

Заболевания мозга в раннем детстве, сопровождающиеся судорогами, могут быть причиной особенно тяжелых заболеваний, часто распространяющихся неравномерно. В этих случаях большей частью до позднего возраста остаются эпилептические судороги, которые при других формах часто обнаруживаются в виде осложнений, в то время как в иных случаях эти судороги со временем становятся все реже, ослабевают и исчезают совершенно.

Практическое значение наших [illegible] отдельных больных вытекает из вышеизложенного. Только очень легкие формы не оказывают существенного влияния на течение жизненных процессов больного. Более легкие случаи не допускают занятие некоторыми профессиями и не лишают больного возможности выполнять свои повседневные функции. Но [illegible] такие [illegible], которым больной теряет возможность [illegible] без посторонней помощи. В [illegible] случаях [illegible] общество, [illegible] к [illegible] полезным [illegible]. К тому надо еще прибавить, что [illegible] больных значительная продолжительность жизни [illegible] страдает от болезни.

Лечение. Настоящее [illegible] больным помощь велико и в то же время старо. К сожалению возможности лечения в этом отношении довольно ограничены. Самые [illegible] улучшения, возрастающие с годами в [illegible] случаях, [illegible] не [illegible] [illegible]. Но, четко [illegible] достигнуть, [illegible] к увеличению способности больного к [illegible]. Путем устранения деформаций можно вызвать улучшение в движе-

[illegible] больного, обладающего способностью передвигаться. Больному же, свободно [illegible]щему, можно показать также пособие, чтобы он мог ходить без посторонней помощи. Больным с осложнениями [illegible] [illegible] другое [illegible] и [illegible]. Раннее помещение таких больных в соответствующие [illegible], что можно сделать для них, для их семьи и общества.

Из способов лечения, о которых [illegible] необходимым [illegible] портативный аппарат. В таких случаях обычно дают больному какую-либо [illegible] хорошо [illegible], когда ребенок [illegible], но она [illegible] в конфликт с сокращающимися мышцами, как только больной становится на ноги.

Не следует добиваться достигнуть чего-либо от шин разной конструкции.


а б

[illegible]

Единственный путь добиться лучших результатов состоит в помощи ножа. Лоренц с этой целью производил подкожную **тенотомию** и **миотомию** с удлинением судорожно сокращающихся мышц. Его метод стал быстро общепринятым, нормальным способом. Изменения были внесены лишь в несущественном. Одно из них заключается в производстве операции в открытую, это применяется и автором. Другое изменение заключается в [illegible] простой перерезки [illegible] удлинением [illegible] и на сгибателях колена и на ахилловом сухожилии. Кроме того, [illegible] при приведении стопы [illegible] длинной малоберцовой мышцы; способ этот [illegible] при операции паралитической косолапости.

Руководясь методом Лоренца, операцию производят в зависимости от тяжести случая на стопе, в подколенной впадине и на приводящих мышцах. Все это можно сделать за один сеанс. Автор производит в крайне тяжелых случаях за один сеанс только перерезку приводящих мышц и удлинение сухожилий в подколенной впадине, а более крупную операцию на стопе (пластику ахиллова сухожилия и [illegible] длинной малоберцовой мышцы) оставляет на второй сеанс. У этих чувствительных и склонных к судорогам детей нужно работать с [illegible] больного [illegible]. После операции накладывают большую гипсовую повязку, которая фиксирует бедра в положении сильного

[illegible] ходить не может.

[illegible]

Поэтому надо остерегаться гиперкоррекции стопы. При пластике ахиллова сухожилия его пучки тщательно сшивают и фиксируют стопу, пока сухожильный рубец действительно не сделается прочным.

Контрактура может захватить также колено и бедро. Поэтому и здесь при коррекции надо соблюдать меру. После проведения операции и заживления раны в правильном положении лечение еще не прекращается. Это только начало. Боязливого, [illegible] больного [illegible] объяснить [illegible] ему, [illegible] в ходе [illegible] не сразу. Надо не только понять эту задачу, но и обладать большим терпением [illegible]. Отсюда объясняется тот факт, что при лечении таких сложных больных достигают хороших результатов лишь при помещении больных на дому в специальное учреждение, а также и то обстоятельство, что результаты достигаются различными лечебными учреждениями [illegible].

Обучение [illegible] больных начинается с более простых и легких упражнений. От больного нужно требовать лишь то, что и может выполнить, не переходить к более трудным заданиям лишь после того, как он выполнит предыдущее более легкое задание. Необходимо побороть страх больного к движениям. Во время [illegible] к ходьбе он не должен напрягаться, нервничать. Психическое воздействие также не должно быть резким. Надо возбуждать в нем радость от движений.

При лечении того общего режима автор в [illegible] поступает следующим образом. Сперва [illegible] ребенка подымает и поворачивает по [illegible] стопы. Затем берут за подмышки и ставят на ноги. После этого снимают [illegible] часть гипсовой повязки и распределяют между осями и [illegible] упражнения в ходьбе, причем ребенка держат за подмышки; или, находящиеся в гипсовой повязке, передвигаются как одно целое. Гипсовые повязки затем заме-

[illegible] шинки [illegible] мышцы и [illegible] [illegible] [illegible]

С двух сторон [illegible] в широко-[illegible] в отношении [illegible] значительно [illegible].

[illegible] Ферстера. [illegible] от Ферстера.

Ферстер [illegible] корешков [illegible] что может [illegible] мышечн[illegible] нервов [illegible] Ферстер[illegible] многие други[illegible]. [illegible] Ферстером [illegible] Опыт [illegible] операция [illegible] очень тяжело[illegible]. Несмотря на это для такого [illegible] хирурги такие тяжелые случаи, где [illegible] сравнительно хорош[illegible]. Большей частью производятся резекции задних корешков 2-го [illegible], 3-го поясничных и 1-го крестцового нервов. При [illegible] учитывать много[illegible] указания данные Ферстером и на очень [illegible] ортопедических операциях Вульпиуса и Штофеля.

Второе [illegible] место [illegible] хирургического вмешательства принадлежит Штофелю. Оно основано на его наблюдениях над строением **периферических нервов.**

Штофель нашел, что периферические нервы, если их проследить в центральном направлении в их собирательном канале, проходят в этих каналах, как отдельные различимые между собой тяжи. Из этого он сделал заключение, что частичной перерезкой нервных тяжей можно достигнуть ослабления иннервации при спастических параличах; оказалось, что [illegible] освобождения от спазмов может быть достигнуто. Появились очень изящные операции с немедленным **успешным результатом.**

К сожалению и здесь целиком не оправдались возникшие надежды. Появляются рецидивы, правда не всегда, но очень часто.

Эти рецидивы не должны казаться неожиданными. При такой частичной резекции всегда остаются мостики. Нерв пользуется этим мостиком, чтобы восстановить прерванную связь. Это мы знаем из случаев повреждения нервов и должны учитывать такую переброску мостика как вполне определенный фактор. Таким разрастанием нервов над мостиками мы пользуемся при пересадке нервов. Не следует ожидать, что этого не произойдет там, где мы не хотели бы этого.

Таким образом и операция Штофеля, принятая сначала с радостью, была оставлена большинством хирургов. Автор применяет [illegible] с некоторых пор [illegible] при спазмах, [illegible] что [illegible] всю [illegible] область в пораженных частях тела. Автор прокалывает нерв в различных направлениях тонким термокаутером. Таким образом вместо спастического паралича получается вялый паралич, который не сопровождается полным параличем чувствительности. Результаты в отношении рецидива устойчивее, чем если после операции Штофеля.

Предложенная в последнее время операция, также касающаяся нервов, будет, видимо, иметь более последовательный успех. Это чувствительная резекция запирательного нерва по Зенгу. Эффект от этой операции отдельные случаи у больных на бедрах спазмов, приводящих к перерезке вагуль. Операция очень проста, действие ее быстро и отчетливо, рецидивов от нее не следует, так как нерв резецируется на несколько сантиметров в длину.

Сильфа рекомендовал, что в случаях резких спастических мочеиспусканий инъекция не только непригодна для использования, но и тяжело пораженных членов мозга и дает больному большое облегчение. Насколько радикально это средство, насколько же и цело образно применение его в соответствующем случае.

d) Эссенциальный, спинальный, вялый детский паралич.

Когда ортопеды говорят вообще о детском параличе, то под этим подразумевают паралич, обычно называемый истинным, спинальным, а также вялым, детским параличом, остающимся после инфекционного воспаления передних рогов серого вещества спинного мозга. Эта форма паралича представляется и ортопеду. Однако представляет очень интересный часто очень благодарный объект для лечения, занятия ортопедом паралича гораздо благодарнее, чем лечить детские спастические параличи, так как интересующая нас ткань больного в этих случаях по крайней мере непосредственно никогда не нарушается, поэтому мы не видим перед собой такой мрачной картины, как в тех случаях. Воспаление передних рогов серого вещества спинного мозга представляет острую инфекционную болезнь, появляющуюся в виде спорадически, причем ее распространение иногда достигает размеров настоящей эпидемии. Такие довольно значительные эпидемии в последнее время имели место в Рейнской области, в Швеции и Северной Америке. По наблюдениям автора в начале войны были крупные эпидемии в средней Германии, и у него осталось впечатление, что они гораздо чаще бывают в городах. Недавно (1926) вновь начинается эпидемия, обычно в конце лета и в начале осени. Повидимому это время высокой температуры способствует распространению болезни.

В самом начале передних рогов серого вещества спинного мозга является обычно, отсюда и редкость данного вопроса, но она встречается также и у взрослых и не щадит стариков.

Больной в огромнейшем большинстве редко попадает к ортопеду. Позже мы узнаем, что обычно дело кончается появлением лихорадки. Врач, если к нему обратились в начале болезни, обычно не может поставить точного диагноза. Только после того, как пройдет лихорадка, замечают, что появился паралич. Ребенок перестает двигать ногами, а иногда и руками. В отдельных случаях наступает также паралич мышц туловища. Затем паралич улучшается, но остаются отсутствующими, и в большинстве случаев остается паралич, обращается к помощи ортопеда.

Теперь этот больной анализ. Бывают самые различные отклонения. Наблюдаются случаи, когда острое заболевание наступает не столь остро и проходит не так быстро, когда тяжелые нервные боли тотчас же направляют внимание врача в сторону нервной системы, и тогда сразу же ставится диагноз: наблюдаются случаи, где главными признаками болезни являются явления менингита и т. д.

[illegible] в общем [illegible] [illegible] [illegible]

На бедрах выпадает чаще наличные мышцы, нежели мышца, надрывающая пирекуа бедра, сгибающая и приводящие мышцы.

[illegible] туловища реже. Но иногда все-таки наблюдаются [illegible] мышцы живота.

Со стороны верхних конечностей [illegible] особого преобладания [illegible] мышцы обычно [illegible] Впрочем [illegible] и в одном, то в другом месте.

В верхних [illegible] чаще поражаются реже, чем нижних. Но если [illegible] поражения почти [illegible] Редко сказывается поражение [illegible] происходит в комбинации [illegible]. На [illegible] конечности параличи частью ограничиваются только ею одной.

В [illegible] мы имеем [illegible] жизненную картину [illegible] параличей. На [illegible] можно [illegible] в нормальных пределах. Но эта [illegible] Обнаружена чрезмерная подвижность, развиваются контрактуры.

[illegible] вероятно, [illegible] наших [illegible] вращений [illegible] тянуть тяжелых [illegible] что парализовали [illegible] мышцы [illegible]

Контрактуры, [illegible] сокращением [illegible] мышц, [illegible] фасций и связок суставов, обусловливают деформирующие положения [illegible] ягодичных мышц [illegible] бедра, при параличе четырехглавой мышцы [illegible] голени, при параличе [illegible] мышц [illegible] стопы, при параличе [illegible] мышцы [illegible] отмечены [illegible] деформации.

[illegible] деформациях формы костей [illegible] в течение [illegible] времени, [illegible] сколиоз [illegible] схожим [illegible] с [illegible] формой [illegible] костей. [illegible] деформации, [illegible] которых [illegible] развитию [illegible] деформаций [illegible] деформации, особенно в вопросе возникновения сколиоза.

Практическое значение детского паралича очень велико. [illegible] детскому [illegible] Но [illegible] параличи являются очень [illegible] причиняют [illegible] вред.

В [illegible] случаев [illegible] к передвижению, [illegible] возможно [illegible] передвижения. В [illegible] самой [illegible] и обретательность. Ребенок, [illegible] держаться, перемещается по [illegible] на ягодицах. Он приучает себя пользоваться остатками важных мышц, переплетая между собою обе ноги и создавая таким образом одной

ногой опору для другой. Он захватывает ноги руками и переставляет их вперед. Он прибегает к помощи костылей и палки; более взрослый больной делает ходунки и прибегает к другим вспомогательным средствам. Только очень тяжелые паралитики довольствуются стулом для передвижения.

Позднее для выполнения своей профессиональной работы, больные очень энергично борются с своей участью при помощи скамеек; надо поражаться, каких хороших результатов достигают многие из них. При этом особенно приятно прийти на помощь таким больным с помощью нашего искусства.

При обращении к нам больных диагноз собственно никогда не представляет особых затруднений. Это вытекает уже из данных анамнеза. Правда, иногда при собрании анамнеза, больные, в особенности взрослые, дают нам и верные сведения о начале паралича. Они говорят, что у них врожденное страдание. Это объясняется тем, что уже изгладились воспоминания о здоровых днях раннего детства.

В таких случаях данные исследования дают возможность поставить верный диагноз. Степень атрофии парализованного члена находится в зависимости от распространенности паралича. Паралич также дает укорочение роста. В более поздние годы кисть и стопа тяжело парализованных конечностей большей частью слегка цианотичны. Кожа наощупь холодна, мышцы вялы, кости истончены, рефлексы отсутствуют. При испытании электрическим током возбудимость мышц уменьшена или отсутствует. Налицо реакция перерождения. При обнажении мышц во время операции они бывают бледнорозового цвета вместо нормального красного. Сухожилия парализованных мышц тонки, легко растягиваются и разрываются.

Лечение. По существу мы не в состоянии оживить парализованные мышцы никакими средствами. Но при помощи массажа, упражнении, электризации и гидротерапевтических процедур мы можем вызвать к жизни уснувшие мышцы и укрепить ослабевшие. Если нам при этом не удается восстановить нормальную работоспособность мышц, то все же мы часто достигаем явных улучшении со стороны функции, поэтому выше указанные терапевтические мероприятия играют большую роль в лечении каждого отдельного случая и должны применяться неустанно в последующие годы.

Значительную роль играют портативные ортопедические аппараты. В качестве поддерживающих аппаратов они сообщают устойчивость бессильным членам тела, снабженные соответствующими приспособлениями, они могут служить мышечными протезами, как редукционные аппараты они служат для исправления деформации. Большие ортопедической техники дало ценного очень много в этом отношении.

Наряду с преимуществами, представляемыми такими аппаратами, они имеют и недостатки, общие для всех портативных ортопедических аппаратов; поэтому ортопедии издавна существует стремление по возможности обходиться без ортопедических аппаратов также и при лечении детского паралича. В этом отношении целый ряд операций нам оказывает большие услуги. Старейшей из них является подкожная тенотомия, которую стали применять для коррекции деформаций от паралича отчасти же после того, как она была предложена.

Затем следует а р т р о д е з, дающий возможность придать болтающимся суставу неподвижность. Этот способ применяет там, где неподвижность сустава является меньшим нарушением функции, нежели его [illegible] операт, не лишенное [illegible] и не одних [illegible], а потому является излишним.

Оперативное лечение детского паралича значительно продвинулось вперед [illegible] раннего [illegible] сухожилий и мышц [illegible] Наследие, которому мы обязаны этими [illegible] [illegible], что мы [illegible] должны упомянуть о них.

При помощи [illegible] мышц, [illegible] заменяет бездействующую функционально [illegible] или парализованную мышцу [illegible] в функциональном отношении.

Это [illegible] формулы, которая [illegible] [illegible] каждый раз, когда устанавливают возможность применения этой операции, однако [illegible] формула дает руководящие линии для производства операции.

Вопрос о операции возникает там, где [illegible] имеется паралич важной в функциональном отношении мышцы и нормальная в функциональном отношении мышца, менее существенная. Необходимо, чтобы была возможность пересадки менее важной в функциональном отношении мышцы и чтобы пересаженная мышца на своем новом месте смогла бы проявить желаемую **нам работоспособность.**

Самое больше, что можно достигнуть, это ослабления функционального дефекта, вызванного параличом, путем рационального распределения остаткам функции. Таким образом полного излечения мы никогда не достигаем.

Пересаженные мышцы, находившиеся перед этим в состоянии атрофии от бездействия, могут окрепнуть и достигнуть своей нормальной силы, но [illegible]. Сама от природы мышца не становится способной к тому, что от нее ожидают раньше работоспособности как от крепкой мышцы. Нельзя также приучить мышцу к тому, чтобы она выполняла двойного рода работу. Сухожилия можно превратить в разгибатели, но нельзя разделить мышцу так, чтобы одна ее часть осталась сгибателем, **а другая разгибателем.**

Деформации, возникающие на почве мышечного паралича, не всегда от того, что в парализованную мышцу врастают живые ткани. Этому сверхтоку всегда должна предшествовать коррекция деформации. И здесь [illegible] строго операционного плана главный залог **успеха.**

При производстве операции прежде всего [illegible] представить себе ход операции. Большими [illegible] [illegible] обнажают мышцы, [illegible] [illegible], так и [illegible], и тому, что даже после [illegible] [illegible] [illegible] встретиться с неожиданностями. Лишь после этого устанавливается окончательный план операции. Выбранная для пересадки мышца отделяется у своего периферического конца и высвобождается вверх

настолько, чтобы ее можно было натянуть от своего начала до места нового прикрепления без образования какого-либо углового перегиба. Будет ли [illegible] на парализованную мышцу, или к ее сухожилию, будет ли он прикреплен непосредственно к кости [illegible] — все это определяется [illegible] на месте и не играет существенной роли. При пересадке [illegible] конец через [illegible] отверстие, и таким образом надежно укрепляет [illegible] мышцу. В качестве [illegible] серебряную проволоку, [illegible] лучше, чем [illegible].

Пересадка центрального конца мышцы имеет [illegible] преимущества, но тогда пересаживают начальную часть мышцы прямо на кость.

[illegible] следует обращать внимание на то, чтобы пересаженная мышца сохранила [illegible]. [illegible] не должна прирастать [illegible] тканям. Главное внимание следует [illegible], чтобы место шва не приходилось на [illegible] поверхность, а [illegible] поверхность кости.

Натяжение пересаженной мышцы не должно быть слишком сильно. В случаях, где сухожилие не доходит до нового места прикрепления, можно [illegible] искусственным, например [illegible] [illegible] [illegible] [illegible] [illegible] [illegible] [illegible] [illegible] осторожно проводить гимнастику, электризацию и т. п.

[illegible]

[illegible] мышц и сухожилий, [illegible] [illegible] [illegible] [illegible] [illegible] [illegible] и результаты их лечения.

е) Прогрессивная мышечная атрофия.

Нарушение походки [illegible] прогрессивной мышечной атрофии [illegible] и приводит больного к ортопеду.

Картина [illegible] [illegible] [illegible] в движениях [illegible] гипертрофия [illegible] мышц подтверждает диагноз. В большинстве случаев стопа находится в положении контрактуры.

В [illegible] следует [illegible] предпринимать [illegible] Больные [illegible] [illegible]

[illegible] вполне [illegible] хорошие [illegible] способность к ходьбе.

f) Параличи головного и спинного мозга.

Эти параличи [illegible] лечении самого очага.

Мы их лечим [illegible] правилам, как и при [illegible] в главе о спастическом и эссенциальном детских параличах.

Несколько слов о табесе.

Во многих случаях в течение долгого времени [illegible] И здесь терпение со стороны больного и врача является обязательной предпосылкой успеха.

Несколько десятилетий назад пробовали лечить табес ортопедическими средствами. Больных [illegible] для того [illegible] суспензионный стул [illegible] опорным корсетом. Этот способ лечения [illegible] Фридрихом Г[illegible]ином, и полученные им результаты [illegible] со стороны известных [illegible] терапевтов. Автор видел [illegible] такие случаи в [illegible] Гоесса, где принимал участие в их лечении. В настоящее время, для автора не подлежит никакому сомнению, что эти хорошие результаты были достигнуты у больных, страдавших не табесом, а недостаточностью позвоночника, которая по своим нервным явлениям

представляла картину, напоминающую табес. Так как в то время о [illegible] было [illegible], а диагностика табеса не была еще достаточно разработана, то этот случай рассматривали, как табес.

При настоящем табесе [illegible] не получается [illegible] успехов от суспензии [illegible] [illegible] [illegible] [illegible] [illegible], [illegible] [illegible] [illegible] вызывает какие-либо расстройства.

При [illegible] табесе [illegible] даже [illegible] табетик [illegible] в ряде наших [illegible], [illegible] [illegible] тем, что про[illegible] требует много умения и [illegible]. [illegible] заменить утерянное мышечное чувство, [illegible] [illegible] [illegible] ходьбы больной чувствует их давление на кожу и пользуется этим чувством для урегулирования ходьбы.

g) Периферические параличи.

Параличи, причины которых заложены в периферической нервной системе, развиваются вследствие давления, воспаления и травмы.

Давление, к которому нервы весьма чувствительны, может исходить от [illegible] [illegible] [illegible], опухолей, мозолей, инородных тел и т. п.

Воспаления, в особенности типа инфекционного полиневрита, дают длительные параличи.

Наиболее частой причиной периферических параличей являются травмы. Это [illegible] было еще до войны. Война же дала огромное увеличение [illegible] травматических параличей. При этом было установлено, что повреждение нерва может [illegible] к параличу без [illegible] заметных [illegible] [illegible] нерв [illegible] [illegible] мимо нерва [illegible]. Во [illegible] случаях [illegible] может выражаться в том, что он подвергается сдавлению. От [illegible] он может [illegible] рассеченным, может появиться нарушение его непрерывности.

Течение параличей, возникающих по различным причинам, зависит от индивидуальных особенностей пораженного нерва и [illegible] степени потери проводимости. Разница в [illegible] возникновения и течения [illegible] от причины, вызвавшей повреждение. [illegible] наступает внезапно в момент действия насилия. [illegible] мы наблюдаем наклонность к излечению. При поражениях воспалительного характера паралич следует за ними быстрее или медленнее в зависимости от интенсивности воспаления. Здесь мы также наблюдаем наклонность к излечению по прекращении воспаления. Паралич от давления развивается быстрее или медленнее, в зависимости от нарастания этого давления. Они проявляют мало наклонности к самопроизвольному излечению. Удивительно, как чувствительны нервы к давлению и как при этом они проявляют малую способность уклониться от давления или приспособиться к нему. Частым осложнением периферических параличей являются расстройства чувствительности, обнаруживающиеся в виде анестезии или невралгии. При параличах с расстройством чувствительности развиваются трофические явления, которые в самых тяжелых случаях могут повести к образованию трофических язв

В остальном периферические параличи представляют картину, ничем не отличающуюся от картины центрального вялого паралича, если поражены те же нервные элементы.

Прогноз при периферических параличах благоприятнее центральных постольку, поскольку в первом случае место повреждения более доступно, потому здесь чаще можно применить этиологическую терапию. Отсюда видно, мы пользуемся в лечении таким образом, что воздействуем прямо на самый нерв; к другим же мы прибегаем только тогда, когда сталкиваемся с теми трудностями. Лечение периферических параличей составляет предмет нервной хирургии.

Раскрытие места повреждения является первым актом каждой операции. Даже такое простое вмешательство, как декомпрессия, дает хороший результат, если только, конечно, сумеем выяснить причину и устранить. Если совершается это при происхождении перетяжек, видимых благодаря истончению нерва, то даже спустя долгое время при длительном параличе ведет к быстрому восстановлению его работоспособности. При нахождении мест сдавления мы их устраняем; если же это невозможно, то лечим самим нерв в месте сдавления. При непосредственном подозрении перевязки нервов в зависимости от полученных данных иссекаем. Наиболее серьезным является рубцы в самом нерве, а также перемещение и наложение целого нерва.

При рубцах в толще нервов лишают его проводимости. При отсутствии же рубца реконструируют и накладывают нервный шов.

При обнаружении рубца в наружной поверхности нерва автор получает хорошие результаты от иссечения их с последующим закрытием оперативной раны нерва тонким неоневрилемой.

При разрыве нервов целиком наилучшие результаты обеих культях по нерве, причем обычно на центральной культе, а более тонкую на периферической. Обе культи нервов сшиваются в пределах здоровой ткани. Если возможно, то полученные отрезки соединяют между собой последовательно. При этом необходимо следить за тем, чтобы поверхности разреза соответствующих нервных пучков были точно приложены друг к другу.

Когда пространство между отрезками нерва слишком велико для непосредственного соединения, то отрезки приводят в соприкосновение друг с другом путем перемещения нерва или же с помощью соединения культей между собой посредством различного рода установок суставов. Если же это невозможно, прибегают к пластике нерва.

Предложены разные методы такой пластики. Наиболее простым способом закрытия дефекта мостиком является отделение и опрокидывание лоскута, как и при соответствующей сухожильной пластике. Другой операцией закрытия мостиком, применяющейся на некоторых местах, служит пересадка нерва наподобие пересадки сухожилия. От функционально способного рядом с ним поблизости нерва отделяют лоскут и пересаживают в периферическую часть поврежденного нерва. Одновременно пересаживают вместе центральную культю, если это только возможно, в тот же нерв, от которого был отделен лоскут. Посредствующий для пересадки здоровый нерв должен дать веточки лишь периферической культи или должен послужить мостиком для проведения импульсов от центральной культи к периферической.

При всех этих операциях, непосредственно затрагивающих нерв, чрезвычайно важно принимать меры против сращения оперированного

нерва с окружающими частями. Лучшим средством для предупреждения [illegible] обнаружения случая окутывание и расширение операции [illegible] и артерии. Автор предпочитает [illegible] артерию [illegible] ножом. Так как сращение нерва с артерией [illegible] можно, между тем как [illegible] с жировым [illegible] катом всегда может иметь место. При наступлении [illegible] сращения нерва с [illegible] рующими частями [illegible] является причиной [illegible] расстройств, которые [illegible] и [illegible] и [illegible], когда [illegible] произошло [illegible] после перенесенной операции. Чаще всего получаются [illegible] такие сращения [illegible] причиной [illegible] расстройств. При [illegible] возникает [illegible] подергивание на месте сращения и больная [illegible] сознательно [illegible] сопровождающих движений. [illegible] удается устранить подергивание приемом [illegible] положения, то [illegible] удерживает [illegible] и получаются совершенно [illegible] картины деформации. Такие деформационные положения часто бывают [illegible] больших движений, так как они [illegible] тому, что [illegible] их [illegible] и выполняются их принимают за функциональные расстройства или рассматривают как симуляцию.

Результаты, достигнутые нами при помощи операции на самом нерве, весьма [illegible]. Полный [illegible] можно получить через короткое время, через несколько месяцев и даже лет. Через такие же промежутки времени удается достичь частичных результатов, но бывают случаи, когда вовсе отсутствует какое бы то ни было [illegible] Вообще, чем проще выполнены операции, тем лучше [illegible], которые бывает чрезвычайно [illegible] двух операций, выполненных как будто бы при одинаковых условиях и совершенно одинаковым [illegible], одна дает [illegible] полный результат, другая [illegible] результатов. Почему это до сих пор [illegible] не можем [illegible]. В [illegible] результаты операции [illegible] еще [illegible] от того, чтобы их можно было [illegible] удовлетворительными. Несмотря на это, в каждом случае [illegible] попытаться произвести операцию [illegible] самого начала нервных. Только тогда, когда местные изменения [illegible] не дают надежды на капитальное [illegible] результат [illegible] последующего [illegible] (и [illegible]) можно рассчитывать на капитальный успех от проведения операции, только тогда может возникнуть вопрос о паллиативных операциях при параличе.

Паллиативные операции (артродез, пересадка мышц и сухожилий) [illegible] основаны [illegible], как при [illegible] детском параличе. [illegible], что там говорилось об уходе за мышцами, о предупреждении контрактур и о применении портативных аппаратов — все это относится и сюда.

h) Функциональные параличи.

О функциональных параличах мы говорим в тех случаях, когда больной при нарушении в нервном аппарате и нервах [illegible] обнаружить и ладить органами движения, потому что он не в состоянии вызывать необходимый волевой импульс для выполнения движений или же для его подавления.

Такие показания проявляются в виде **ьялых или спастических контрактур** [illegible] **в виде судорожных движений.**

При ьялых [illegible] **терная картина беспрерывных судорог.**

[illegible] **широких пределах.**

[illegible] **ность к умственной работе и т. п.).**

[illegible] **на нем и остановить я.**

Сочетание органического и первного заболевания часто наблюдается также в тех случаях, где расстройства касаются дыхательного аппарата, причем **органические расстройства дают начало раздражениям центральной нервной системы и психики, и некоторые субъекты очень резко реагируют на эти раздражения.**

Не подлежит никакому сомнению, что в таких случаях можно воздействовать на истерическую форму и получить сравнительно исключительные результаты, например при методом лечения [illegible] гипнозом, [illegible] жестокой резкости. Толкование [illegible] однако не [illegible] радикальное лечение, и достигнутый им успех не служит еще доказательством того, что картина [illegible] не заключает в себе основ органического заболевания.

В. МЕСТНЫЕ ОРТОПЕДИЧЕСКИЕ ЗАБОЛЕВАНИЯ.

1. ГОЛОВА.

Деформации головы и расстройства движения жевательного аппарата в настоящее время не относятся к области ортопедии. Однако мы не можем совершенно обойти голову.

Голова представляет значительную тяжесть, выдерживаемой позвоночником; позвоночник является органом для [illegible] отношения к голове. Таким образом [illegible] между [illegible] и головными позвонками, [illegible] которых [illegible] к ортопеда. При лечении болезней [illegible] задача разгрузить позвоночник, [illegible] представляет затруднение.

В этом случае голова представляет [illegible] вместе приложения силы, потому что она состоит из кости и твердой массы, покрытой только тонким слоем мягких частей, причем [illegible] мягкие части малочувствительны к давлению. Неблагоприятный момент заключается в том, что голова имеет неправильную форму и это [illegible] в [illegible] на продолжительное время движений человека. Лучше всего охватывать голову, если подогнать к ней сплошное более или менее цилиндрическим кольцом и при помощи тяги или давления уложить голову в это кольцо.

При желании исключить движения головы совершенно обыкновенно оставляют свободными поднятие и опускание головы. В ортопедических аппаратах, при помощи которых достигается возможность этих движений, ось должна проходить приблизительно через вершину обоих сосцевидных отростков. Чтобы оставить свободными и другие движения головы, нужно сделать подвижным соединение головного кольца с фиксированным кругом, от которого исходит давление или тяга; при этом не достигается свободы при движениях, но практически этого совершенно достаточно.

2. ШЕЯ.

a) Pterygium colli.

Этот термин обозначает [illegible] врожденную дермаметическую деформацию, характеризующуюся [illegible] кожными складками, которые тянутся от сосцевидных отростков до надплечья. Складки имеют такой вид, как будто кто-то захватил кожу под углами и отвинтил ее в сторону. В общем получается впечатление, будто кожа шеи слишком коротка. Шея кажется короткой, а голова выступает между плечами.

Эта деформация имеет чисто косметическое значение. Функциональные расстройства с ней не связаны.

Терапевтически дело сводится к экстирпации кожных складок по Фалькенштейну, кожной пластике, которую автор предпочитает, причем начинает с верхней области наружно-затылочного угла и приводит складки кверху и кзади, а оттуда опять по направлению вперед и вверх до средины шеи и плеча. Этот лоскут подшивается дальше кверху, сдвигает его назад и заменяет обычную ярмулку, что изображено.

Рис. 49. Pterygium colli.

Результаты получаются очень благоприятные. В возможности шея делается стройнее и длиннее.

b) Лягушечья шея.

При высокой степени развития картины получается деформация, носящая в народе название лягушечьей шеи. Французы дают ей название болезни Клиппель-Фейля. Деформацию видно на рисунке 50*a*. В тяжелых случаях часто находят также изменения со стороны внутренних органов.

Пластическая операция имеет в виду также, как и при pterygium colli, уничтожить причины этого.

После ожогов, а резко выраженные туберкулезных, сифилитических и других язвенных процессы сморщивания кожи шеи и подкожной соединительной ткани. Неправильное положение головы, приподнятость плеч, затруднение движений шеи являются спутниками таких приобретенных дермогенных и десмогенных контрактур шеи. При этом развиваются типичные картины деформаций.

Поэтому также нет никаких норм при лечении. Главными видами вмешательства являются кожная пластика, перерезка или иссечение рубцовых соединительнотканных тяжей. Последующее лечение сепо вано на тех же положениях, что и при операции мышечной кривошеи.

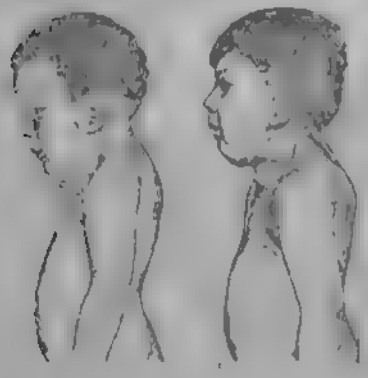

a *b*

Рис. 50. *a* — лягушечья шея, *b* — результат операции.

c) Мышечная кривошея.

Врожденная мышечная кривошея представляет типичную картину деформации шеи. Собственно говоря, эта деформация не является врожденной. Она возникает при родах. Почти все такие больные рождаются в тазовом предлежании, с искусственной помощью.

Это обстоятельство приводит к повреждению грудино-ключично-сосковой мышцы, начинающейся с ее укорочением.

Насколько часто при таких обстоятельствах повреждается грудино-ключично-сосковая мышца, нередко показывают случаи так называемой гематомы грудино-ключично-сосковой мышцы после таких родов. Эти

гематомы иногда как правило проходит без образования кривошеи, но автор [illegible] часто наблюдал и рецидивы в [illegible].

Течение такое. У новорожденного [illegible], что обычно никто не замечает. Ограничение [illegible] в [illegible] и поэтому [illegible] мышца [illegible] никому в голову. Мышца [illegible] в [illegible] возможность справиться с травмой с образованием [illegible] укорочения.

Это укорочение становится явным, когда при [illegible] ребенка голова висит в [illegible] положении. [illegible] замечает, что ребенок держит голову криво.



а б в

Рис. 51. *а* — [illegible] *б* — [illegible] правления в случае, показанном на рис. *а* и *б*.

Анализируя это [illegible] мы имеем: 1) [illegible] стороне [illegible] 2) [illegible] сторону. При [illegible] мышцы [illegible] при [illegible] голова [illegible] Очевидно [illegible] часть мышцы укорочена [illegible] другая.

При воспалительных процессах в шейных позвонках [illegible] держат голову так же, как и при мышечной кривошее. Однако в этом случае трудно [illegible] мышца повреждена с обеих сторон, при [illegible] голову [illegible].

Важным признаком [illegible] является [illegible] рост головы. Самая низкая точка [illegible] головы [illegible] затылочной [illegible] к [illegible] стороне, благодаря чему голова [illegible] форму, [illegible] представляет собой [illegible] шара [illegible] асимметрия, [illegible] становится особенно заметным при [illegible] нормальной длины мышц. При [illegible] положении головы все половины лица часто кажутся поразительно асимметричными.

Укорочение мышц естественно выводит позвоночник из его нормального положения. Установив голову так, чтобы мышца была напряжена, линия остистых отростков шейной части образует дугу, обра-

шенную своей выпуклостью в правую сторону, причем эта дуга в грудной части выравнивается противоположным изгибом, то более, то менее выраженным. Благодаря этому позвоночник в грудном отделе смещается кверху; такое явление, столь часто от сущности болезни, нередко замечается гораздо реже и иногда ведет даже к ошибочному диагнозу. Не стоило бы приводить в книге по поводу высокого стояния плеча врач не сумеет только спину, ставит диагноз сколиоза и назначает неправильное лечение.

Поэтому надо принять за правило: во всех случаях высоко расположенных сколиозов **смотреть, нет ли кривошеи.**

Направление шейных позвонков не ведет к костным изменениям, т. е. тело позвонка иначе, чем при сколиозе, не изменяется, но они принимают соответствующие измененным путям, которые были предначертаны для кривошеи.

Значение кривошеи для больного заключается главным образом в том, что эта деформация угнетает его психику. Сравнительная эта деформация устранима и зеркальное лицо создает человеку неизгладимые неприятности. Это обстоятельство быстро делает обращение больного к ортопеду в помощь врачебной помощи.

Лечение представляет большую сложность. Причина кривошеи заключается в укорочении грудинно-ключично-сосцевидной мышцы, если, конечно, не имеется врожденная. Единственная задача терапии заключается в устранении этого укорочения. Насколько, как только мышца начинает свою нормальную длину, готова устраивать свою последующую, [illegible] положение и [illegible], [illegible] до [illegible] в своей нормальной форме, [illegible] только [illegible] и [illegible]. Так просто [illegible], выделяемый при [illegible] как много времени потребовалось, пока удалось [illegible] кривошеи.

Цель [illegible] тяжелы. Правда, следствия [illegible] яростно [illegible] объем [illegible], но [illegible] очень просто, и [illegible] в [illegible] привести [illegible] в [illegible]. Однако [illegible] результат [illegible] лишь [illegible]. Но [illegible] наступали рецидивы, то более, то менее тяжелые.

Вместо этого [illegible] выбрать [illegible] перерезке мышцы, [illegible] не [illegible].

Наконец [illegible] мышца (Мукулич), но и здесь [illegible] рецидивы, [illegible] самые лучшие [illegible] и [illegible] [illegible]. Почему? Потому что при [illegible] мышцы между образующимися при перерезке [illegible] [illegible] и [illegible] в [illegible] [illegible], [illegible] [illegible], каким было укорочение, перерезанная мышца. В зависимости от длины

образовавшихся рубцовых тяжей либо появляется рецидив, либо пол чается полная коррекция. Если они коротки, результат операции будет едва заметным, если же они достаточно длинны, то операционный может установить в среднем положении, но предсказать последствия коррекции.

Все рецидивы, появляющиеся при тенотомии, при открытом перерезке или экстирпации, обязаны своим происхождением тому, что образовавшийся при этом щелью рубец был слишком короток.

Почему это случалось так часто?



Рис. 5. Шейная повязка, при которой грудино-ключично-сосцевидная мышца

Больной, у которого грудино-ключично-сосцевидная мышца перерезана оперативным путем, держит голову в том же положении, в каком ее держит ребенок при образовании кривошеи с целью предотвратить этой травмированной сокращенной мышцы в состояние расслабления. Эта неклонность можно противодействовать лишь в непонятном уме при помощи гипсовой повязки, вообще применяемой после каждой операции. Подвижность грудной клетки и плеч, окружность головы с подвешенной нижней частью до затылка жестким сохранение на более или менее длительный срок гиперкоррекции, в каком положении и накладывают повязку. В повязке очень быстро образуется свободное пространство, которое больной инстинктивно использует для того, чтобы создать для мышцы положение возможного расслабления без того, чтобы это было заметно с внешней стороны. По снятии же повязки обнаруживается, что рубец слишком короток и ни массаж, ни гимнастика не в состоянии удлинить его.

Помочь этому можно простым средством, а именно ватной повязкой по Шанду.

Эта повязка состоит из толстой ватной подушки, накладываемой вокруг шеи и плотно сдавливаемой марлевыми бинтами. Повязка оказывает своим нижним концом давление на плечи, а верхним — на нижнюю поверхность головы; она растягивает шею и таким образом оттягивает мышечные культи, одновременно отдаляя их друг от друга.

Эту повязку, накладываемую без редрессации в положении на операционную раму, меняют, обновляется и осматривается, примерно каждые 3 дня и оставляют ее в течение 1½ месяцев. За это время заканчивается образование интерпозиционного рубца, который не имеет никакой наклонности к последовательному сокращению. Но удалившийся больной должен еще научиться балансировать головой в прямом положении, чему он обычно научается за короткое время. Это несколько затягивается в более резких случаях. Нет надобности в каком-либо последующем лечении.

Такая повязка дает настолько верный результат, и применение ее так просто, что всюду, где научились делать ее правильно, она вытеснила все другие способы наложения повязок и последующего лечения.

Еще несколько деталей относительно **производства операции.**

Автор проводит кожный разрез на шаг ниже ключицы в месте прикрепления мышцы. После отсекания обеих частей мышцы подлежащие подвергаются разрезу, после захватывает один за другим каждый длинными, поставленными поперечно к мышце, и разрезает ее между ними. При таком способе не удается достигнуть полного сухожилия, но не достигается и полный результат. Все положения тех же лемм в передко получается даже без перерезки грудиной ключичного, мышцы отрывают, вместе с кожей, отсекают, затем снимаются перед ствено перед изложением боковых прав. Затем автор накладывает на рану мастиковый пластырь, т. е. смазывает рану и ее окружность мастиколом и накладывает кусок марли. Таким образом предупреждается влияние [illegible] на [illegible], иначе сильное дыхание, производимое повязкой, может повести к прорезанию швов.

Z d) Спастическая кривошея.

Спазмы грудино-ключично-сосковой мышцы — спастическая кривошея, с которой постоянно сталкиваешься, сопровождается головой, а симптом, вызываемый разными болезнями. Если мы в нашем врачебном обходе встречаем с этим симптом болезнью, то это от того, что он резко бросается в глаза и мы обычно познаем, **к какой собственно болезни он относится.**



Рис. 54. Спастическая кривошея.

Картина спазма грудино-ключично-сосковой мышцы очень характерна. Движения головы у больного производятся внезапными толчками. Ухо больной стороны опущено в сторону плеча, подбородок повернут к здоровой стороне; при этом грудино-ключично-сосковая мышца сильно выступает в виде тяжа. Движения головы назад производятся несколько спокойнее. Интенсивность судорожных сокращений различна у отдельных больных. В то время как у одних больных наблюдаются лишь легкие, мало заметные подергивания, у других голова бросается на стороны в сторону с непреодолимой силой. У одних грудино-ключично-сосковая мышца приходится в состояние легкого сокращения, у других при этом подергивается плечо вверх, а лицо искажается гримасой.

Психическое состояние, сознание, что на больного обращают внимание, ведут почти в каждом случае к усилению судорог. Опора для головы, создаваемая рукой, приносит облегчение точно так же, как и лежачее положение, при котором судороги сильно уменьшаются совершенно.

Развитие болезни может идти различного рода путями. В случае, изображенном на рис. 54, болезненные явления начались в раннем детстве после очень тяжелых родов. По большей частью судороги грудино-ключично-сосковой мышцы появляются только в позднем детстве часто без того, чтобы можно было указать на причину их возникновения хотя бы предположительно; нередко они появляются после травм, связанных с **психическим инсультом.**

Когда же заболевание достигает более или менее высокой степени развития, [illegible] тяжелым для больного [illegible]

[illegible] основы, [illegible]

[illegible] мышцы. Производить [illegible] мышцы, как [illegible] Автор по[illegible] не видал стойкого излечения, рецидивы же наблюдал довольно часто.

Так как при [illegible] наступает [illegible] успокоение, то больному [illegible] аппарата. [illegible] углом, [illegible]. В этих случаях [illegible] кривошеи [illegible] (стр. 11) [illegible] головы [illegible] которым мы пользуемся при лечении некоторых заболеваний позвоночника.

[illegible] много раз было [illegible] объяснение все случаи судорог этой мышцы.

Все эти затронутые вопросы настоятельно нуждаются в дальнейших исследованиях.

е) Кривошея от заболевания глаз.

Кривошея выражается в косом положении головы, возникающем иногда под влиянием поражения глазных мышц. При этом картина болезни может сильно совпадать с таковой же при врожденной

[illegible] мышечных [illegible] распространяется со стороны [illegible] и [illegible] при [illegible] и [illegible] и чмыщц. [illegible] которых, [illegible] и [illegible] положение головы.

f) Врожденная костная кривошея.

Так называются [illegible] шейной части позвоночника, при которых основная добавочный позвонок вклинивается сбоку между позвонками.

Если такой добавочный позвонок встречается и не столь часто, как это думает Бем, утверждающий, что в этом заключается главная причина образования сколиоза, то все же он наблюдается нередко в шейной части. Поэтому для избежания опасности принять костную кривошею за мышечную необходимо знать о существовании первой. Косое положение головы наблюдается в обоих случаях и чрезвычайно похоже одно на другое. Отсутствие укорочения мышцы при костной кривошее дает возможность поставить диференциальную диагностику. Кроме того рентгенограмма (рис. 55) очень ясно указывает на наличие добавочного позвонка. Очень часто наряду с этим мы находим и другие ненормальности шейных позвонков. Лечение костной кривошеи конечно исключается.

Рис. 55. Рентгенограмма костной кривошеи.

g) Шейные ребра.

Шейные ребра родственны костной кривошее и нередко связаны с ней. Мы находим на самом нижнем шейном позвонке более или менее выраженный остаток ребра. Такие реберные остатки наблюдаются и на нескольких позвонках. Часто бывает, что ребро находится лишь с одной стороны, и тогда оно зачастую связано с добавочным позвонком.

В этих случаях обращаются к ортопеду по поводу бросающегося в глаза изменения затылочной линии, в особенности при одностороннем шейном ребре. На месте затылочной линии по

[illegible] расположенного сколиоза.

[illegible] ребром.

Сходство со сколиозом увеличивается еще благодаря тому, что линия остистых отростков при наличии одного добавочного позвонка в пограничной части между шейной и грудной областями образует искривление в сторону выпуклости.

[illegible] ный диагноз может быть поставлен достаточно [illegible] ния рентгенограммы, приобретающей значение в свою очередь лишь при правильном ее толковании.

[illegible] случаев появляются только в более позднем возрасте. Терапевтическое вмешательство в этих случаях заключается в удалении ребра.

Там, где нет таких расстройств, вопрос об операции возникает по косметическим соображениям. Это показание автор считает недостаточным для такого небезразлично [illegible]

Рентгенограмма к рис. 56.

h) Сутуловатость

Нередко к нам на прием являются молодые женщины с жалобами на ненормально выстоящий 7-й шейный позвонок. Большей частью они удручены некрасивой формой шейной линии (рис. 57). Некоторые жалуются также и на боли. Боли исчезают под влиянием шейной ватной повязки, применяемой автором для последовательного лечения [illegible]

i) Травматические заболевания шеи.

[illegible] **нихи шейных позвонков.**

[illegible]

Рис. 57. Сутуловатость.



Рис. 58 *a* и *b*. *a*) Застарелый вывих шейного позвонка. *b*) Односторонний вывих.

[illegible] **но** [illegible]

[illegible]

[illegible] **мало выражены.**

[illegible] вывихов производятся обычно [illegible] предписанной [illegible] приемами. Согласно предписанным [illegible] изложенным в его «Учебнике переломов и вывихов», автор во всех случаях хорошо справляется с этой задачей.

Рис. 59. Застарелый вывих между 5-м и 6-м шейными позвонками с смещением головы назад.

Сгибательные вывихи (рис. 59) представляют гораздо больше трудности. Смещенные тела позвонков при этом так крепко сращаются между собой, что автору не удавалось их разъединить, применяя допустимую при этом силу.

В этих случаях он рекомендовался основным лечением шейной повязки на несколько недель, а затем оперативно [illegible]. В случаях рецидивного вывиха, когда удается достичь вправления, достаточно на короткое время шейной ватной повязки.

Свежие переломы в общем не относятся к ортопедическим заболеваниям. Однако ни один ортопед не станет отказываться от лечения переломов; в руках ортопеда лечение переломов приобретает специфические черты уже потому, что он применяет особенно привычные в его практике методы лечения.

Так, автор при переломе шейных позвонков и переломах основания черепа применяет с весьма хорошими результатами ватную повязку, описанную при лечении кривошеи. Его мнение, что и здесь эта повязка производит вытяжение и фиксацию, имеет преимущества перед гипсовой повязкой и вытяжением, производимым с помощью головной петли при постельном содержании.

Рис. 60 изображает больного со свежим переломом шейного позвонка. Повязка для усиления фиксации продолжена до верхней части груди.

На рис. 61 представлен больной с переломом основания черепа в ватной повязке на шее.



Рис. 60. Больной [illegible] с переломом [illegible] позвонках [illegible]



Рис. 61. Шейная ватная повязка [illegible] перелом основания черепа.

k) Воспалительные заболевания шеи.

Они нередко дают повод к неправильному положению шеи и к деформациям в этой области.

Острый ревматизм дает картину, изменяющуюся. Карти убедительные отзывы, как наверное каждый врач на самом себе. В таком случае хороший врачебный лучшее и быстро действующее средство.

Острые и хронические ревматические заболевания суставов шейных позвонков встречаются не часто, но они причиняют сильное беспокойство. Картина заболевания в хронических случаях, представляющих особый интерес для ортопеда, очень схожа с картиной, встречающейся при более часто бывающих туберкулезных поражениях. Лечение их независимо от обычно применяемого противоревматического лечения такое же, как и при туберкулезных поражениях шейных позвонков.

То же в равной мере относится к другим воспалительным заболеваниям, из которых наиболее часто встречаются сифилитические и остеомиелитические.

Шейный туберкулезный спондилит.

Туберкулезное воспаление шейной части позвоночника имеет некоторые свойственные ему черты, которые целесообразно подвергнуть специальному рассмотрению отдельно от туберкулезных поражений грудной и поясничной частей позвоночника. Эти особенности зависят от анатомических особенностей. В шейных позвонках очень мало губчатого вещества. Так как губчатое вещество является главной исходной точкой и местом туберкулезных заболеваний, то это означает, что шейные позвонки обладают относительно меньшим предрасположением к заболеванию туберкулезом. Этим объясняется тот факт, что туберкулез в шейной части позвоночника встречается реже, чем в грудном и поясничном отделах его.

Рис. 62. Шейный спондилит туберкулезный. Потребность в опоре.

Рис. 63. Шейный спондилит туберкулезный. Потребность в опоре.

Другой анатомической особенностью является большое развитие суставных частей в шейном отделе по сравнению с грудной и поясничной частями позвоночника. Спондилоартрит, встречающийся реже в грудном и поясничном отделах, играет немаловажную роль в шейной части.

Наконец следует отметить, что благодаря сравнительно поверхностному расположению шейной части позвоночника облегчается доступ воспалительным продуктам к поверхности тела. Эти продукты воспаления или прокладывают себе дорогу кпереди, появляясь в виде ретрофарингеального абсцесса, и тут же опорожняются или же они пробивают путь в боковые части шеи, обнаруживаясь здесь с той или иной стороны в виде холодного абсцесса.

выводить наружу продукты воспаления.

положенных отделов.

помощи.

ровление.

[illegible]

[illegible] этом картину кривошеи.

[illegible] **расстройства со стороны верхних конечно-**

[illegible]

При [illegible] подчас причиняем большие страдания.

[illegible] существенного.

[illegible]

Фиксация [illegible] **минерва.**

Минервой [illegible] минерва является расстройство фикса-

ция шейки [illegible] позвоночника. Применяемый автором конструкция изображена на рис. 64. При этом надо обратить внимание на то, что нижняя часть этого аппарата должна [illegible] на грудную клетку, так как только таким образом может быть достигнута необходимая фиксация: в применяемой автором конструкции эта средняя часть делается подвижной.

При довольно частом встречающемся заболевании в промежутке между шейной и грудной частями вместо аппарата «минервы» автор применяет опорный аппарат, изображенный на рис. 65 *a* и *b*.

Рис. 64. Ме[illegible] перед [illegible] вежьим по[illegible] родком.

Рис. 65 *a* и *b*. Опорный аппарат [illegible] между шейной и грудной частями.

Наряду с «минервой» или опорным аппаратом, в котором больной ходит, необходим еще аппарат для лежания. В качестве последнего автор применяет гипсовую кроватку с головной частью (рис. 31).

Методы [illegible] предложенные автором, в настоящее время еще далеко не всюду приняты. Врачи многие уже применяют гипсовые повязки, но большинство еще боятся [illegible] режиму и вытяжения, достигаемого специальным [illegible]. Такого рода вытяжение [illegible] также [illegible]. Применение этого вытяжения не дает [illegible] помощью нашей системы лечения. Кроме того [illegible] этого спорта ставит врача [illegible] перелома, а [illegible] лечения.

3. ГРУДЬ.

а) Врожденные деформации грудной клетки.

Эти деформации встречаются сравнительно редко. [illegible] шую грудную мышцу к грудной клетке, [illegible] врожденном дефекте [illegible] мышцы [illegible] ограничении груди впечатление [illegible] форму тела, но собственно не вызывают никаких [illegible] расстройств.

Дефекты костного [illegible] вследствие врожденного отсутствия ребер. [illegible] эти дефекты связаны с врожденными [illegible] и играют второстепенную роль в общей картине деформации.

Врожденное уродство, по поводу которого чаще всего обращаются к ортопеду, характеризуется главным образом [illegible]

[illegible] грудной клетки обычно [illegible] до крайнего ребра [illegible] ребра [illegible] грудной клетки [illegible]. Эта деформация, вместе с [illegible] часто у детей с выпяченным [illegible] грудной клетки [illegible] давлению [illegible] при [illegible] туберкулезе [illegible].

Эта деформация не вызывает функциональных расстройств и поддается устранению.

Другой общепринятой деформацией грудной клетки является врожденная **воронкообразная грудь.**

Здесь передняя стенка грудной клетки воронкообразно **вдавлена.** Она имеет такой вид, будто на [illegible] грудь был поставлен кулак, который прижал грудную стенку к позвоночнику.



Врожденная воронкообразная грудь

Степень этой деформации различна. В тяжелых случаях действительно передняя стенка груди придавлена почти что вплоть до позвоночника. Естественно, что в этом случае все внутренние органы грудной клетки значительно смещены. Несмотря на это, при такой воронкообразной груди также не наблюдается функциональных расстройств.

Об этиологии врожденных случаев воронкообразной груди [illegible]. Отдельные случаи мы считаем также деформацией [illegible] внутриутробного происхождения. В смысле терапии такой деформации мы бессильны.

Картина, [illegible] воронкообразную грудь, образуется [illegible] рахита в [illegible] (Сверхворонкообразная [illegible] профессиональная деформация, профессиональная деформация грудной клетки орудиями производства (грудь сапожников).

b) Рахитические деформации грудной клетки.

При [illegible] деформации [illegible] рахита [illegible] деформации грудной клетки по-[illegible] давления воздуха, действующего на [illegible] часть. При образовании рахитических деформаций грудной клетки [illegible] роль [illegible] давления воздуха внутри самой клетки. При свободных дыхательных путях разница в давлении, возникающая при вдохе, выравнивается быстро и легко. Если же для проникновения воздуха [illegible] препятствия, то [illegible] воздуха постепенно [illegible] деформирующее действие на [illegible] грудную клетку.

Обычно у детей с рахитическими деформациями грудной клетки находят [illegible] слизистой оболочки носа, аденоидные разращения и увеличение миндалин.

[illegible]

[illegible] форме [illegible] борозд. Вершина гребня, образующегося при этом, обычно лежит не прямо посредине грудины, а несколько в стороне от нее или же представляется смещенной к боковому краю грудной клетки.



Рис. 67 [illegible] Рис. 68 Рахитическая деформация грудной клетки.

Причиной куриной груди может быть также **остеомаляция**. При этом в картине деформации наблюдаются некоторые отклонения, вызываемые спадением стенок грудной клетки, что обычно наблюдается в тяжелых случаях остеомаляции, в то время как этого не бывает у рахитических детей.

Не следует преувеличивать **значения рахитических деформаций** грудной клетки.

При [illegible] грудной клетки. [illegible] **легкие случаи**, где изменение формы грудной клетки имеет только **косметическое значение**.

[illegible] **вание грудной клетки. Это** бывает по крайней мере в большинстве случаев. Поэтому лечение, применяемое при рахитических деформациях груди, сводится к **общему лечению рахита**. Сверх того [illegible] **значении сужения дыхательных путей необходимо** [illegible] **рхних дыхательных путей.**

Рис. 69. [illegible]

Рис. 70. Наклонный [illegible] лот соединен с корсетом, снабженным [illegible]

При более [illegible] груди [illegible] наряду с общим лечением применять [illegible] чтобы дыхание не [illegible]

[illegible] аппаратами.

е) Деформации грудной клетки после плеврита

[illegible] ими половинами грудной клетки получается [illegible] является еще потому, что здоровая сторона, ввиду выпадающего на ее долю большого количества дыхательных экскурсий, растягивается и расширяется.

Таким образом получается разница в округлости обеих половин грудной клетки. Здоро- [illegible] Это уменьшение глубины обычно наиболее сильно выражено со стороны края нижних [illegible] сходное с тем, когда положат руку сбоку на грудную клетку и сильным давлением концами пальцев вдавливают ее в глубину. Уменьшение окружности определяется легко при [illegible] скольких сантиметров.

[illegible] деформ- [illegible] плеврита. Искривление [illegible] клетки.

Первым при [illegible] новенно является **искривление позвоночника.**

[illegible] дальнейшем большинство инвалидных заболеваний кончается

выздоровлением, не оставляя после себя уменьшения размеров грудной клетки. Спустя обычно отличается после воспалительных заболеваний, в большинстве случаев исчезают без всякого специального лечения.

Если же остается стойкое расстройство, то наиболее ярким признаком является уменьшение в объеме. Когда при этом развивается истощение, наступает деформация позвоночника, отдвигающая задние отделы грудной клетки. Говоря о таких деформациях, следует иметь в виду, что они обладают способностью достигать высокой степени развития, после этого развиться скоро они больше частью стойкие расстройства, основанные на статической недостаточности.

Диагноз деформации грудной клетки после плеврита представляет никаких затруднений, если только не упускать из виду.

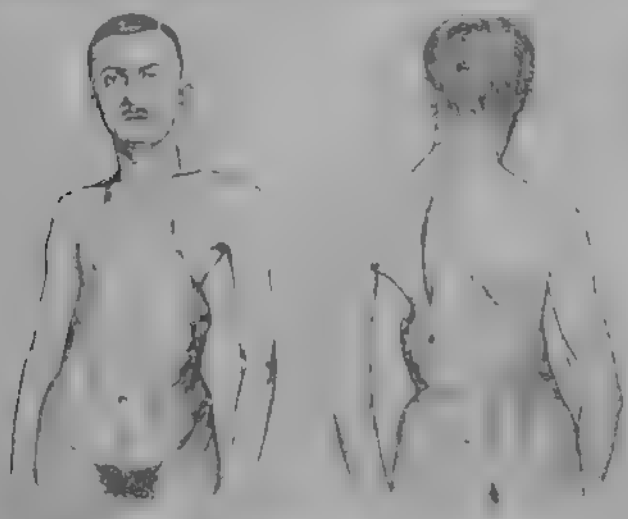

а б

[illegible]

Забывая о них, легко поставить ошибочный диагноз. Поэтому в каждом случае деформации грудной клетки необходимо выяснить, не было ли в прошлом плеврита, и исследовать больного при помощи измерительной ленты, выстукивания и выслушивания.

Лечение. Цель лечения заключается в растяжении и расправлении сморщенного легкого. Результат наших стараний зависит от того, удастся ли достигнуть [illegible] в большей мере. При этом важнейшим, [illegible] дыхательная гимнастика. [illegible] по обычным правилам терапии **этого искривления.**

Особого упоминания заслуживают случаи, [illegible] к выраженной деформации грудной клетки. В этих случаях в ранним состоянии грудной клетки образуются грубые дефекты.

Насколько велика роль внутренних органов, сохранившихся больному лишь, [illegible] расстройства, оставшиеся у больного после заживления плевры. Невозможно [illegible] что лучше было сперва попытаться реперными положениями менее думать о быстрых результатах и больше о **будущем состоянии больного.**

Наблюдающиеся в таких случаях расстройства обусловливаются нервных, чувствительности внутренних грудных органов, распо

[illegible] с [illegible] [illegible] [illegible]

b) Врожденный дефект ключицы.

[illegible]

ных случаях.

[illegible]



a b

Рис. 74. Врожденны[illegible]

[illegible] ицей и клювовидным отростьом. [illegible] типа.

c) Ложный сустав ключицы.

[illegible]

с помощью освежения, вправления и шва.

b. Деформация ключицы вследствие переломов.

[illegible]

[illegible] **тором винтов.**

[illegible] зного винта.

[illegible] **формы ключицы.**

[illegible] **плеча в главе об ампутациях.**

[illegible]

[illegible] хита.

[illegible]

5. ЛОПАТКА.

Для ортопеда здесь типичной врожденной деформацией является **врожденное высокое стояние лопатки.**

а б

Рис. [illegible] Врожденное высокое стояние лопаток.

Эта деформация, на которую впервые обратил внимание **Шренгель**, называемая поэтому его именем, характеризуется **высоким стоянием лопатки по отношению к затылку.**

Такое смещение обращает на себя внимание, если оно достигает высокой степени развития и находится только на одной стороне, потому что тогда [illegible] сравнение. При смещении обеих лопаток, что встречается реже, [illegible] характер разницы при сравнении обеих половин туловища.

Наиболее ярким изменением формы тела при врожденном высоком стоянии лопатки является изменение затылочной линии. В нормальной изогнутой боковой линии шеи появляется **выпячивание**, напоминающее собой или реберный горб при высоко расположенном сколиозе или шейное ребро. Родители обычно обращают внимание на это выпячивание и приводят ребенка к врачу.



а б

Рис. [illegible] Врожденное высокое стояние обеих лопаток.

Это выпячивание образуется углом верхней части лопатки, поднимающейся к затылочной кости и изгибающейся в виде крючка вперед по направлению к ключице. Этот [illegible] образуется [illegible] костный выступ. Получается впечатление, будто имеется экзостоз верхнего края лопатки; этот экзостоз подвергали резекции в надежде устранить таким путем сопротивление, оказываемое оттягиванию лопатки книзу.

Сравнительно часто наблюдается костное соединение между позвоночником и лопаткой в виде костной пластинки, тянущейся от нижне-

лейной части позвоночника к внутреннему краю лопатки. Эти случаи дают очень характерные рентгеновские снимки.

Наряду с высоким стоянием лопатки нередко находят также врожденные уродства ребер и позвоночника (так называемые врожденные сколиозы).

Этиология таких деформаций разнообразна. В совершенно чистых случаях высокого стояния лопаток мы повидимому имеем дело с внутриматочными деформациями от отягощения, вызванными вынужденным положением, которое ребенок должен был занять в полости матки. Таким образом этиологически эти случаи могут быть отнесены к той же категории, что и врожденная косолапость, врожденный вывих бедра и другие подобного рода деформации. Если же между позвоночником и лопаткой имеется костное соединение в виде кости или хряща, наряду с высоким стоянием имеются еще и изменения в позвоночнике и ребрах, то тогда следует искать этиологический момент в тех или иных пороках развития, заложенных в самом зародыше.

Значение врожденного высокого стояния лопатки является чисто косметическим. Даже ограничение движений в плечевом поясе, обнаруживаемое при тщательном исследовании, не удручает больного. Он освоился с врожденным дефектом и научился заменять его выравнивающими движениями.

При этом не надо упускать из виду при постановке диагноза возможности смешения со сколиозом. Это происходит сравнительно часто; поэтому получается, что по одним авторам такие деформации очень редки, а по другим довольно часты. Отличие от сколиоза заключается в том, что в этих случаях мы под сдвинутой кверху лопаткой не находим реберного горба, как при сколиозе.

Последние диагностические сомнения разрешается рентгеновским снимком, на котором позвоночник изображен совершенно прямым, без изгиба, как то встречается при дорзо-цервикальном реберном горбе. Рентгеновский снимок также выяснит дело в случае, где высокое стояние лопатки комбинируется с врожденной деформацией позвоночника.

При лечении таких деформаций еще не достигли больших успехов. Были сделаны попытки оттянуть плечи книзу к их нормальному местоположению с помощью всевозможных бандажей. Применялись эластические тяги, для которых фиксационным пунктом служило либо само тело, либо бедро, либо же фиксирующая часть находилась в корсете и направлялась к смещенной лопатке. Утверждают, что этими пособами достигали благоприятных результатов. Автору кажется, что это было лишь самообманом.

Из способов оперативного вмешательства только операция по Кенигу дает более или менее благоприятные результаты. Резецируют изогнутый крючкообразно изогнутый угол лопатки, отделяют кусок медиального края в 1—2 см шириной от всей массы лопатки, отодвигают его на 4—5 см книзу и в этом положении вновь соединяют обе части. Кениг еще рекомендует через эту оттянутую книзу часть лопатки протянуть кусок отсеченной широкой спинной мышцы и вновь соединить его с мышцей. Результат получается более верный, если прошить петлю из фасции между нижним углом лопатки и рядом остистых отростков, как это было описано при дефекте ключицы, где петлю пропускают между ее верхним углом и линией остистых отростков.

6. ПЛЕЧО.

a) Врожденные вывихи и врожденные контрактуры.

Врожденные деформации плеча встречаются редко. Они большей частью комбинируются с врожденными контрактурами локтя и кисти, причем степень контрактуры увеличивается по направлению к периферии. В таких случаях контрактура плеча отходит далеко на задний план по сравнению с другими изменениями. Даже при изолированном характере врожденная контрактура плеча не имеет почти никакого практического значения. Если все же в этих случаях имеются показания к лечению, то кровавая мобилизация имеет больше шансов, нежели попытка некровавого метода лечения.

Литература о врожденных вывихах плеча многочисленнее, чем литература о врожденных контрактурах. Имеются также сообщения о попытках лечения.

Как правило врожденный вывих плеча связан также с изменениями всей конечности. Приходится решать в каждом отдельном случае, можно ли достигнуть какого-либо существенного улучшения функции посредством вправления. Попытка бескровного вправления обыкновенно кончается неудачей. При кровавой репозиции успех гарантирован, если между головкой плечевой кости и акромиальным отростком устроить спайку из связок наподобие предложенной Кирмнером для случаев приобретенных вывихов.

b) Застарелые вывихи.

Диагноз свежего вывиха не всегда удается установить, а потому время от времени приходится наблюдать случаи застарелых вывихов. Картина последних в своих главных чертах соответствует картине свежего вывиха.

[illegible] ограничивается [illegible] ность

Жалобы сводятся в первую очередь к расстройству движений в плечевом суставе. Затем больные жалуются на боли, сопровождающие попытки к движениям и даже без них. Они довольно часто жалуются на нервные расстройства в руке, вызываемые давлением головки на сплетение. В общем больные испытывают тяжелые расстройства и потому очень нуждаются в помощи.

Лечение. Наилучшим способом лечения естественно является бескровное вправление, которое следует применять во всех случаях, но при этом надо остерегаться применения большого насилия. Если даже и удается при помощи больших усилий вправить головку суставную впадину, то в конечном счете не получается хорошей подвижности в суставе, а больной чрезвычайно тягостно чувствует это сдавливание и ущемление больного.

Если бескровное вправление не привело к чему, то в первую очередь следует подумать о кровавом вправлении. Фактически такие операции производились очень часто; большое число их описано Доллингером.

Но кровавое вправление возбуждает те же сомнения, что и форсированное бескровное вправление. После этих операций не получается свободной подвижности сустава, а бывает часто затруднительно больного тугоподвижность.

Поэтому, если бескровное вправление не удается без особых усилий, автор предпочитает обнажать головку, значительно уменьшить ее путем удаления суставной части, чтобы можно было без труда поставить в суставную впадину. Перед таким вправлением головку окутывают свободно пересаженной подкожной жировой тканью. В качестве последующего лечения необходимо применять усиленные движения в плечевом суставе. Этим путем по личным наблюдениям автора достигают прекрасных результатов.

Рис. 78 показывает такого рода случай из наблюдений автора. Правое плечо было вывихнуто. На рисунке изображена достигнутая активная подвижность сустава. Последующее медико-механическое лечение не проводилось.

c) Привычный вывих плеча.

Если по каким-либо причинам после вывиха в плечевом суставе со стороны капсулы не получается крепкий рубец, то остаются ворота, через которые головка при известных условиях может вновь выскочить. Чем чаще используется такая возможность, тем легче это происходит. Результатом является то, что отдельные вывихи становятся все чаще и чаще. Тот факт, что вправление вывиха также становится легче, не может служить в данном случае компенсацией. Больные фактически очень тяжко страдают. Их угнетает чувство неуверенности, вытекающее из сознания, что им грозит опасность в критический момент с наступлением вывиха лишиться возможности пользоваться своей рукой.



Рис. 79 и 80. Вид при привычном вывихе плеча (по Бурмаку).

Из способов лечения надо прежде всего назвать кровавую операцию. Обнажение капсулы и передний прямой метод сращения. После этого плоского рубца завяжет крест разрыва капсулы и заканчивает этим. Больной через такую операцию дает полный успех, даже не все авторы согласны с этим. Ред.). Конечно не только лишь одной операцией отдаленные результаты.

В последнее время русскими хирургами очень успешно применяется укрепление сустава путем устройства двойной кругом связки последнего сустава. Из головки плечевой кости сустава проходит от капсулы через него протягивают скатанную полоску фасции, взятую из широкой фасции бедра; концы этой полоски связываются между собой.

При неуспехе от операции приходится прибегать к бандажам, которые следует применять в тех случаях, когда по каким-либо соображениям нельзя произвести операцию. Имеются описания целого ряда таких бандажей. Насколько автору приходилось видеть, единственным бандажом, давшим действительно хорошие результаты, является **бандаж, описанный Баумбахом.**

Он представляет систему поясов, накладывающихся вокруг сустава; эта система представляет своего рода искусственное увеличение и углубление суставной впадины, благодаря чему головка приобретает повышенную сопротивляемость и удерживается от выскальзывания. Рис. 79 *a* и *b* изображает такой бандаж.

d) Паралич плеча во время родов.

Обыкновенно к нам приводят детей в возрасте 2—3 лет, а иногда и более старших с указанием, что ребенок почти не пользуется одной рукой.

Рис. 80. *a* — паралич левого плеча, полученный во время родов; *b* — после произведенной остеотомии плеча, лучевая повернута кверху

При взгляде на таких детей (рис. 80 *a*) прежде всего бросается в глаза разница в длине и толщине обеих рук. Функционирующая рука крепка и сильна, обыкновенно даже сверх нормы; нефункционирующая — значительно короче и тоньше. Кроме того она повернута внутрь. При непринужденно свисающей вдоль тела руке ладонь ложится не сбоку к поверхности тела, а повернута кзади. Локоть согнут, предплечье пронировано; исследование кисти обнаруживает паралич лучевого нерва.

Подвижность руки значительно уменьшена. Размах движений плеча, как пассивный, так и активный, значительно ограничен. Разгибание локтя уменьшено, а также ограничена супинация. Кисть и пальцы при пассивных движениях обычно можно выпрямить, но с сопротивлением, как при спастической контрактуре.

Работоспособность такой руки значительно понижена. Больные фактически живут, как одноручные, но при этом не ощущают особенных неудобств, так как с детства привыкают к этому положению.

Этиология. Насколько разнообразна картина паралича плеча при родах, настолько же различны причины его возникновения. Общим для всех случаев причиной несомненно является травма, воздействовавшая во время родов на область плеча. Большей частью такие дети рождаются с искусственной помощью или во всяком случае роды бывают особенно тяжелыми; что же собственно повреждается со

стороны плеча во время родов, до сих пор еще не вполне выяснено. Существуют три вида: первый—поражение сплетения в области точки Эрба; второй—отделение эпифиза головки плеча и третий—вывих в плечевом суставе. Автору кажется наиболее вероятным, что все три предположения справедливы и что все эти три причины могут дать такую картину болезни.

В своих случаях, которые автору пришлось наблюдать (все они впрочем были не типической давности), у него получалось впечатление, что дело в повреждении сплетения. Наблюдая эти случаи далее, можно склониться к предположению о поражении эпифизарной линии. Финк, описывающий 5 своих случаев, напротив, считает, что во всех его случаях были безусловно внутрикапсулярные вывихи. Предположение, что здесь дело идет о первичном поражении нервного сплетения, основывается главным образом на том, что при ясно выраженной картине деформации наблюдаются не только поражения плечевого сустава, но скорее сложная картина паралича, и что все нити этих разных форм паралича сходятся в точке Эрба.

Рис. 81. Ребенок с двусторонним параличом плеча во время лежания в гипсовой кроватке с вложением.

Применяемая в этих случаях терапия в значительной мере зависит от того, когда именно они попадают к нам в руки. Финк в своих случаях производил репозицию сустава, устанавливал руку в положении отведения и затем удерживал ее в этом положении при помощи шинной повязки. Во всех случаях им было достигнуто полное излечение.

В своих случаях автор прибегает к гипсовой кроватке, к которой прикрепляют проволочные дуги, что дает возможность применить вытяжение руки кверху и кпереди (рис. 81). При такой установке руки исключается возможность давления конечности парализованной руки на сплетение. Обычно в короткое время наступает обратное развитие явлений паралича. Даже тяжелые случаи паралича исчезают вплоть до незначительных остатков.

Если не было применено раннее лечение и дело дошло до развития описанной картины деформации, то попытка устранить поражение лечением самого плеча безнадежна. В этих случаях приходится удовлетвориться установкой руки и кисти в положение более благоприятное для пользования ими.

В первую очередь возникает вопрос об устранении поворота руки. Этого достигают остеотомией плеча с поворотом его. Автор обычно делает ее на средине плеча и производит с наружной стороны, где кость покрыта лишь тонким слоем мягких частей. Раньше, чем производить остеотомию, он пробуравливает кость выше и ниже линии остеотомии. Этим достигает то, что остающиеся в отверстиях буравчики служат

указательями для контроля степени поворота корригированно положение удерживается с помощью серебряной проволоки.

Контрактура локтя, обычно возникающая при такой остеотомии с поворотом, при новой установке руки после остеотомии начинает постепенно самопроизвольно уменьшаться, пока она не потеряет всякое практическое значение. Ограничение супинации предплечья обыкновенно также не имеет значения. При большем укорочении крупного прижатора его перерезают. Поражение кисти, после операции обычно наступает редко. Травматическая сухожилия по способу, применяемому автором при параличе лучевого нерва, обычно улучшает ее работоспособность. Правда нормальная работоспособность руки при этом не восстанавливается, но все же улучшение и столь значительно, что вполне оправдывается применение этого способа лечения.

е) Травматический разболтанный плечевой сустав.

Среди раненых во время войны нередко попадали случаи с размозженной головкой плеча, у которых головка была удалена полностью. В результате получался разболтанный сустав нередко при хорошо сохранившейся мускулатуре.

Рис. 82. Аппарат для больного плечевого сустава.

Функциональные расстройства тяжелы. При попытке больного активно поднять руку происходит перегиб непосредственно в области плечевого сустава, причем амплитуда движений крайне незначительна, а сами движения даже при значительном размахе совершаются с очень небольшой силой.

Попытки к устранению этих расстройств движения оперативным путем или по крайней мере с целью значительного уменьшения их производились в различном направлении. Но еще не найден такой способ лечения, который можно было бы назвать типичным.

Обычно пользуются шинно-гильзовым ортопедическим аппаратом, надеваемым на плечо и связанным на высоте плечевого сустава при помощи шарнирного сустава с плечевым хомутиком. В большинстве случаев эти аппараты не удовлетворяют больных, они находят их слишком тяжелыми и обыкновенно снимают через короткое время. Единственный аппарат, который автор наблюдал при носке продолжительное время, изображен на рис. 82.

f) Переломы в области плечевого сустава.

Они часто оставляют расстройства, заставляющие больных искать помощи ортопеда.

Жалобы больных состоят из болей и расстройств **движений в суставе.**

Картина болезни, представляемая больными, состоит из двух факторов: во-первых, из контрактуры плеча в той форме, в какой она наступает после различных заболеваний плечевого сустава и которая будет описана в отдельной главе; во-вторых,

из расстройств, обусловленных изменениями анатомической формы костей, составляющих сустав.

Из этих двух фактов контрактуры дают благоприятный прогноз. Обычно больной даже без всякого лечения овладевает той степенью подвижности, которая возможна при изменениях суставных концов. Естественно, что такому самопроизвольному исцелению можно содействовать применением обычных мероприятий для лечения контрактур плеча, они будут описаны в соответствующем месте.

Иначе обстоит дело с расстройствами, обусловливаемыми изменением формы кости сустава. Значительное сужение размаха движений, получающееся при этом, остается таким, но дело не только в этом одном. Попытки больного двигаться благодаря несовпадению суставных поверхностей ведут к раздражениям этих частей сустава и вызывают все новые и новые расстройства. Они особенно усиливаются при попытках увеличить двигательную способность сустава с помощью форсированных насильных движений, а это происходит довольно часто вследствие непонимания действительного положения дела.

Автор особенно останавливается на этом главным образом с целью указания на необходимость отказаться от попыток подобного рода. В этих случаях приходится либо довольствоваться тем размахом движения, который допустим вследствие изменения анатомических форм, либо перейти к хирургическому вмешательству. Такое вмешательство в общем не преследует цели восстановления нормальных форм. Так как обычно в этих случаях речь идет о тяжко пораженных и мало подвижных суставах, то автор рассматривает такие поражения как анкилозы и рекомендует образовывать новый сустав с помощью имплантации жировой подстилки.

g) Контрактуры плечевого сустава.

Из всех заболеваний плеча ортопеду чаще всего приходится иметь дело с контрактурами. Плечевой сустав больше всех других предрасположен к этим движениям. Ограничение размаха движений при этом начинается сверху и сзади; когда же оно достигает своего полного развития, то в конечном итоге получается полная неподвижность сустава в положении приведения. Рука покоится на боковой поверхности тела. Ее можно приподнять только вместе с лопаткой и лишь настолько, насколько это допускает подвижность самого плечевого пояса.

Такие контрактуры в плечевом суставе могут происходить от различных причин. Прежде всего приходится упомянуть о воспалительных процессах, возникающих в плечевом суставе и в его окружности, а затем о различного рода травмах, могущих затронуть плечевой сустав. Довольно часто контрактуры плеча обязаны своим происхождением также заболеваниям, совершенно не затрагивающим сустава. Так например контрактура плеча остается по окончании воспалительных процессов в руке, даже после перелома плеча, после повреждений предплечья. Как это происходит?

Это зависит от двух моментов. Первый имеет своей основой анатомию плеча. Мягкие части, окружающие плечевой сустав, сильно смещаются при движениях в этом суставе. Скользящая ткань способствует такому смещению, образует собой легко раздражаемое

м е с т о. Незначительные раздражения оказывают свое вредное влияние на величину размаха при движениях в суставе. Второй момент заключается в том, что д в и г а т е л ь н а я с п о с о б н о с т ь в п л е ч е в о м с у с т а в е м о ж е т б ы т ь д о и з в е с т н о й с т е п е н и в с л е д с т в и е п о д в и ж н о с т и с л е д с т в и е в с е г о п л е ч е в о г о п о я с а. Когда движения в плечевом суставе причиняют больному боль, он их избегает; движения же рукой, обычно выполняемые с помощью плечевого сустава, он заменяет движениями плечевого пояса при неподвижности плечевого сустава. Вытекающая отсюда длительная бездеятельность находящегося в состоянии раздражения сустава создает благоприятные условия для развития его тугоподвижности.

Рис. 82. Левосторонняя контрактура плеча. Неспособность больного поднять обе руки до горизонтали.

Больной, обращающийся к нам с такой контрактурой плеча, в первую очередь жалуется на боли. Боли кажутся ему локализованными в области надплечья, а иногда и в области дельтовидной мышцы. Он указывает, что боли сильно усиливаются при движениях рукой, но не прекращаются и во время покоя. Очень часто больной жалуется на то, что боли особенно сильно беспокоят его по ночам и что у него «застывает» плечо, опять-таки по ночам.

При всяком исследовании больных случаев и в частности при исследовании плеча нужно иметь за правило раздевать больного до пояса. Сравнивая больное и здоровое плечо спереди и сзади, замечаем атрофию мышц плеча, особенно выраженную главным образом в дельтовидной мышце, вплоть до полной рыхлости дельтовидной мышцы.

Заставляя больного поднять обе руки в стороны (рис. 83), видно, что в момент, когда движение достигает предела, окончания размаха в плечевом суставе, плечо отлетает кверху вместе с лопаткой, в плечевом суставе участвует движение плечевого пояса, которое в общем допускает поднятие руки почти до горизонтальной поверхности, а иногда и выше, чем никогда до полной высоты. Величину размаха легко определить, фиксируя лопатку, причем одну руку кладут сверху на плечо, а другой захватывают руку больного и производят ею пассивные движения. При приближении к пределу этих активных движений в плечевом суставе больной начинает жаловать на боли и с целью защитить от них прижимает руку к груди. При этом мышцы, кулисообразно ограничивающие спереди и сзади подмышечную впадину, резко напрягаются. Длительные бдительности сустава почти причиняют более или менее сильные боли, особенно в области передней части сустава и со стороны подмышечной впадины.

И с с л е д о в а н и е р е н т г е н о м в неосложненных случаях не обнаруживает никаких отклонений от нормы.

П р о г н о з и л е ч е н и е находятся в зависимости от с т е п е н и р а з в и т и я болезни. Легкие случаи не причиняют особых расстройств. Излечение наступает самопроизвольно или же при примене-

нии простых способов. В далеко зашедших и в более тяжелых случаях дело обстоит иначе.

Лечение прежде всего должно быть профилактическим. Контрактуры плеча большей частью получаются вследствие упущения врача, своевременно не подумавшего об опасности развития контрактуры и не предпринявшего соответствующих мер. Ставя себе за правило к каждом случае какого-либо воспалительного или травматического заболевания верхней конечности, обусловливающего продолжительную бездеятельность плечевого сустава, начинать по возможности рано пассивные и активные движения в этом суставе, мы осуществляем самый основной принцип лечения контрактур плечевых суставов, так как таким путем вообще предупреждаем их развитие.

Рис. 84. [illegible]

При наличии уже развившейся контрактуры прежде всего показаны пассивные и активные движения в суставе. При этом весьма важно, чтобы эти движения производились не резко и не грубо, а мягкими ручными приемами. При насильственных движениях разрываются сращения и спайки в суставе, а это влечет за собой образование раневых поверхностей, ведущих в свою очередь к образованию новых рубцов, причем они бывают еще крепче и плотнее, чем разорванные. Вместо улучшения получается увеличение тугоподвижности. При отмифовывании суставных поверхностей с помощью мягких постепенных движений сращения медленно сглаживаются без образования раневых поверхностей и новых рубцов.



Рис. 85. Шина для вытяжения по Борхгревинку.

Такого рода лечение гимнастикой, подкрепляемое конечно массажем, горячими суховодушными ваннами и т. п., требует весьма продолжительного срока для устранения стойких контрактур. Этот срок можно укоротить, установив руку в самом начале в отведенное положение вместо приведения, в каковом положении находится сустав больного.

Для этой цели автор употребляет толстую подушку, укрепляемую липким пластырем и бинтами в подмышечной впадине (рис. 84), после того как под наркозом сустав установлен в положении полного отведения. Затем, когда явления раздражения, вызванные редрессацией, несколько стихают, осторожно начинают пассивные и активные движения. Если не спешить с возвращением сустава в положение приведения,

то положение отведения хорошо сохраняется. Положение же приведения восстанавливается само по себе. При таком лечении, которое конечно должно проводиться клинически, весьма целесообразно на ночь накладывать на отведенную руку повязку с вытяжением по Борхгревинку. Проделав вытяжение амбулаторно, целесообразно пользоваться в течение дня при положении для отдыха Борхгревинка (рис. 85). Этот чрезвычайно простой и весьма употребительный аппарат состоит из узкой доски, кладущейся наверху вдоль, снабженной ремнем, а внизу роликом. От внутренней стороны вытяжения, наложенной на руку, идет эластическая тяга через ролик на заднюю часть доски и прикрепляется к пуговице на медиальной поверхности.

h) Анкилоз плечевого сустава.

По своему внешнему виду анкилоз плечевого сустава совпадает с картиной тяжелой контрактуры, с тем только разницей, что при анкилозе вследствие костных или стойких соединительнотканных сращений суставных концов исключается возможность какого бы то ни было движения. При анкилозе расстройства движения конечности еще более значительны. Если при полном законченном анкилозе в противоположность контрактуре обычно отсутствуют.

Лечение состоит в образовании нового сустава посредством свободной пластики лоскута подкожной жировой ткани. Обнажают сустав спереди, как при резекции; сбивают головку долотом по суставной линии и вывихивают кпереди. Мягкие ткани поверхности сглаживают и покрывают взятым с какой-нибудь части лоскутом из подкожного жира и репонируют.

Такой лоскут из жира хорошо заживает, оперированный таким способом сустав быстро и без болей становится подвижным. Автор особенно подчеркивает, что при последующем лечении можно обойтись без пассивных движений, они даже вредны и опасны. Вполне достаточно, чтобы больной после заживления раны двигал суставом настолько, насколько это ему удается без болей.

i) Обезображивающий артрит плечевого сустава.

Заболевания плеча тяжелой формой обезображивающего артрита наблюдаются только в том случае, если суставные поверхности вследствие повреждения перестают совпадать, а движения в суставе в то же время продолжаются, или же если обезображивающий артрит возникает на почве нервных заболеваний, например сирингомиелии. Более легкие степени очень часто наблюдаются у пожилых рабочих. Они жалуются на «рези» в плече.

Лечение покоем, соединенное с сухо-воздушными ванными и массажем, который не должен раздражать сустава, очень быстро облегчает страдания больного. Гимнастических упражнений следует избегать.

Для лечения туберкулезного воспаления плечевого сустава ортопедия не располагает особыми средствами, отличными от общепринятых в хирургии[1].

[1] Это мнение автора весьма спорно. Ред.

b) Привычный подвывих сухожилия длинной головки двуглавой мышцы.

Часто смешивают с простой контрактурой плечевого сустава заболевание, характеризующееся следующими чертами.

Больной жалуется на боли и на затруднение движения в плечевом суставе. Так же, как и при контрактуре, он может приводить руку в сторону приблизительно до горизонтальной линии, но только при помощи сильного движения лопатки. Напротив, пассивная подвижность сустава ограничена в незначительной мере. При более тщательном исследовании оказывается, что отсутствует движение в суставе при строго определенных условиях: если больной, желая достать пряжку от брюк, производит движение назад, то соответственно этому движению делает поворот руки внутрь при отсутствующем приведении ее, то он не в состоянии активно отвести руку. Эта задержка прекращается сразу, когда в силу расслабления мышцы она происходит поворот наружу. Если больной при боковом движении пассивно сводит руку до горизонтальной линии, то он может продолжать с помощью активных движений подъем руки вплоть до вертикальной высоты.

При этом наблюдается повышенная чувствительность в области плечевой головки при давлении в том месте, где проходит сухожилие длинной головки двуглавой мышцы.

Рентгенограмма иногда показывает тень в виде облачка, закрывающего боковые части плечевой головки.

Большей частью такое поражение приписывают травме, но это не всегда удается установить из анамнеза. Автор предполагает, что эти случаи можно считать за привычные подвывихи сухожилия длинной головки двуглавой мышцы. При повороте внутрь и при приводящих движениях расшатанное сухожилие попадает на большой бугорок, ущемляется там и фиксирует сустав. Автору локализовать этого доказать с анатомической стороны.

Автор не смотря на то упоминает здесь о таких случаях, во-первых, вследствие их относительной частоты, во-вторых, потому, что лечение их должно проводиться совершенно иначе, чем лечение контрактур.

В то время как при контрактуре больной должен производить каждое движение, причиняющее ему боль, здесь он должен избегать этих движений. Только при бережном отношении, покое и в случае надобности иммобилизации гипсовой повязки обыкновенно можно достигнуть прекращения болезненных явлений; в большинстве случаев наступает полное излечение, правда после довольно продолжительного времени.

В двух случаях, где такое лечение не дало желаемых результатов, автор прибегнул к оперативному вмешательству. Обнажил межбугорковый желоб и расщепил сухожильное влагалище. В первом случае не нашел никаких патологических изменений, [illegible] после операции исчезли от своего страдания. Во [illegible] случае [illegible] воспаление сухожильного влагалища и [illegible] в желобе, а также [illegible] сухожилиях [illegible] жащих выше желоба. Отделив сухожилие, [illegible] на [illegible] голову двуглавой мышцы. Также и в этом случае наступило полное исчезновение болей и восстановление двигательных функций в суставе.

1) Параличические расстройства плечевого аппарата.

Среди этих заболеваний паралич переднего большого зубчатого мускула представляет интересную для ортопеда картину болезни.

Этот вид паралича встречается довольно не редко. Моментом, его вызывающим, в большинстве случаев является давление от переносимых на спине тяжестей, и редавление при ношении ключицы на длинный грудной нерв. Больной замечает, что он больше **не в состоянии поднять руку выше горизонтальной линии.** (Поднятие до горизонтальной линии происходится плечевыми мышцами, особенно дельтовидной, дальнейшее поднятие происходит при помощи переднего большого зубчатого мускула, который, сокращаясь, поворачивает лопатку кнаружи.)



Рис. 86. Паралич переднего большого зубчатого мышцы.

При ясно выраженном расстройстве движения картина болезни чрезвычайно характерна. Лопатка даже в состоянии покоя отстоит крылообразно от поверхности спины. Это отхождение становится еще яснее, когда заставляют больного поднять руку кверху (рис. 86).

Прогноз простого паралича переднего большого зубчатого мускула благоприятен. Большей частью паралич проходит сам по себе через некоторое время по устранении момента, вызвавшего это заболевание. Такие больные не обращаются за помощью к ортопеду. Те случаи, которые нам приходится наблюдать, почти все по той или другой причине не принимают такого благоприятного течения. Необходимо устранить функциональные расстройства.

Эта задача довольно проста и почти полностью разрешается с помощью применения бандажей, накладываемых в виде хомутика вокруг одного или обоих плеч и укрепляемых посредством пояса таким образом, что опора больной грудью при поднятии руки встречает сопротивление со стороны этого хомутика. На рис. 87 изображен **такой бандаж по Неймейстеру.**



Рис. 87. Бандаж при параличе переднего большого зубчатого мышцы (Неймейстер).

При поражении верхней конечности полиомиелитом излюбленным местом является мускулатура плеча и здесь опять таки **особенно дельтовидная мышца.**

Изолированный паралич дельтовидной мышцы обычно переносится больным не особенно тяжело. Если вся остальная мускулатура руки еще до некоторой степени сохранена, то больной в состоянии в достаточной мере выполнять все повседневные жизненные потребности и может пользоваться своей рукой для более легких работ, в частности связанных с занятиями за письменным столом. При этом чрезвычайно важно, что сохраняется способность приведения. До тех пор, пока эта способность не исчезает, больной имеет

возможность опираться на свою руку, что представляет особенно большую ценность при детских параличах, так как почти в большинстве случаев поражаются гораздо больше рук и возможность пользоваться костылем или палкой часто разрешает вопрос самостоятельного передвижения больного.

Лечение. Идеалом лечения является конечно восстановление утраченной мышечной деятельности. К сожалению надежды на достижение этой цели весьма незначительны. Неоднократно делались попытки устранить дефект и движности или по крайней мере значительно уменьшить его с помощью пересадки мышц; были также описаны и показаны отдельные результаты, свидетельствующие о некоторых улучшениях. Но уже многочисленные опыты, по которым шли разные хирурги, учитывают, что мы еще не вышли из стадии опыта. Анатомические соотношения в области плеча исключительно неблагоприятны для пересадки мышц, потому что мы имеем дело с короткими мясистыми мышцами, которые не так легко поддаются смещению и укреплению как длинные мышцы с сухожилиями на дистальных концах конечностей.



Рис. 88. Паралич дельтовидной мышцы и лечение пересадкой на дельтовидную мышцу лоскута, взятого от трапециевидной мышцы.

Случай, изображенный на рис. 88, представляет результат лечения, доказывающий, что при определенных условиях можно при помощи мышечной пластики достигнуть хороших результатов. В этом случае был полный паралич дельтовидной мышцы при хорошо сохранившейся остальной мускулатуре. Дельтовидная мышца была отделена на месте своего начала; точно так же был отделен широкий лоскут на месте прикрепления трапециевидной мышцы; на акромиальный отросток наложен фасциальный лоскут, взятый с бедра, а затем лоскут трапециевидной мышцы был сшит с раневой поверхностью дельтовидной. Без всякого последующего лечения получилась полная возможность активного поднятия руки. Трапециевидная и дельтовидная мышцы образовали одну непрерывную мышечную массу.

При невозможности почему-либо использовать мышцы лучше всего закрепить парализованный плечевой сустав посредством артродеза, поставив плечо в положение легкого отведения и подачи кпереди. Тогда движения лопатки передаются руке, таким образом получается значительное увеличение возможности активных движений.

При артродезе плечевого сустава, выполнение чего на парализованном плече не представляет никаких затруднений, следует иметь в виду что даже при основательном освежении суставных концов трудно получить костный анкилоз; соединительнотканные же анкилозы при параличах суставов вновь рассасываются вплоть до образования большой подвижности. Поэтому нельзя удовлетвориться одним освежением сустава, а необходимо присоединить к нему костный шов. Автор в таких случаях пользуется крепкой серебряной проволокой, которую

проводит через головку плеча и плотно скрепляет последнюю с акромиальным отростком лопатки.

В некоторых случаях автором непробовано после артродеза плеча образование нового сустава со стороны грудной клетки для достижения большей свободы движений лопатки и соединенной с ней руки. Вначале эти случаи дали хорошие результаты, а затем вновь была утрачена подвижность в новом суставе. Надо полагать, что при усовершенствовании оперативной техники получится хороший эффект. Другими авторами сделаны сообщения о благоприятных отдаленных результатах.

7. ПЛЕЧЕВАЯ КОСТЬ.

а) Ложный сустав после огнестрельных ранений.

В большинстве случаев при этом имеются довольно значительные дефекты в теле плечевой кости. Расстройства, связанные с этим, очень значительны, независимо от частых осложнений вследствие ранения нервов. Рука бесполезно свисает вдоль тела и даже при ее хорошей сохранности представляет для больного скорее ненужный придаток, нежели полезный орган.

Такие больные, обращаясь к ортопеду, обычно желают первым делом получить такой аппарат, который помог бы им вернуть утраченную силу руки. Наши аппараты в этом отношении могут помочь этому лишь частично. Охватив плечо твердыми гильзы, этим самым придают известную устойчивость, которая дает больному приятное ощущение, но эта гильза может соскользнуть вниз и мешать сгибанию в локте. Шинно-гильзовый аппарат, охватывающий все плечо и предплечье и имеющий в локте шарнир, который не допускает большого разгибания, дает уже несколько больше, больному приходится удовлетворить и этим результатом, если его ложный сустав не поддается лечению оперативным путем.

Из операций, к которым следует прибегать, если к тому представляется возможность, на первом месте стоит удаление ложного сустава посредством освежения концов перелома и **костный шов.**

Этот способ операции показан в тех случаях, где нет более значительных дефектов. При выполнении этой операции очень важно основательно иссечь все рубцы и освежить кости вплоть до обнажения здоровой костномозговой полости, если образующийся при этом дефект кости весьма невелик, ибо и без того расстояние между отломками было велико, то при непосредственном их соединении может получиться великом большое укорочение плеча. В этом случае мы имеем прямые показания для создания мостика на месте дефекта посредством свободной пересадки кости.

В этом отношении особенно велика заслуга Лексера и Хоуана, которые доказали, что таким образом можно заменить очень большие дефекты кости и что результаты при этом получаются чрезвычайно благоприятные.

В отношении этой операции весьма важно соблюсти следующие условия: вся рубцовая ткань должна быть тщательно удалена, трансплантат следует вводить своими концами в здоровую костномозговую полость и для него надлежит приготовить ложе из **здоровых тканей.**

b) Деформации плечевой кости вследствие перелома.

Переломы плечевой кости, образовавшиеся во время родового акта, большей частью заживают с развитием деформации в приведенном положении руки. При достижении значительной степени развития такой деформации устранение ее является показанным. При своевременном обращении к врачу коррекцию удается провести легко посредством остеоклазии. В более позднем возрасте ребенка приходится прибегать к остеотомии.

Развившуюся недавно деформацию лучше и проще всего лечить с помощью гипсовой кроватки и одновременного вытяжения (рис. 80). Гипсовую кроватку изготовляют совершенно так же, как ее делает автор при лечении свежих параличей плеча во время родов (рис. 81). Конечно такая гипсовая кроватка пригодна также и для лечения свежих переломов.



Рис. 80. Перелом плечевой кости в верхнем отделе. Лечение гипсовой кроваткой с вытяжением.

Переломы тела плечевой кости, происходящие в более позднем возрасте, часто заживают со смещением, но функциональные расстройства при этом большей частью выражены так слабо, что едва ли ощущается надобность в коррекции, если только случайно не присоединится какое-либо осложнение, например в форме повреждения лучевого нерва.

Иначе обстоит дело при переломах нижнего конца. При поперечном переломе тела плечевой кости над мыщелками заживление обычно происходит с образованием угла, открытого к задне. Вершина этого угла выдается кпереди над локтевым сгибом в виде острого выступа.

Расстройства, сопровождающие такого рода заживление в порочном положении часто очень значительны. Получается значительное уменьшение сгибания, возникающее вследствие того, что при установке плеча в предписанном положении локоть фактически уже находится в значительном согнутом положении. Оставшаяся сгибательная способность в этом суставе большей частью не может быть использована ребенком, потому что выступ плечевой кости кпереди пользуется сгибанием раньше, чем получится полный размах в суставе. Кроме того нередко этот выступ раздражает мягкие части, скользящие по его острому краю, особенно локтевой нерв.

Конечно подобного рода расстройства, исходящие от плохо заживших надмыщелковых переломов, не имеют особого значения, особенно у молодых людей, и обладают склонностью к самопроизвольному исправлению. Автор не разделяет этого мнения. Почему же в таком случае больные как раз именно с такими деформациями после переломов так часто обращаются за помощью к ортопеду?

В деле возникновения неправильного сращения надмыщелковых переломов локтя главенствующую роль играет два момента. Во первых неправильная постановка диагноза. Чрезвычайно часто тяжелый перелом принимают за ушиб локтя. Поэтому каждую такую «контузию» локтя надо подвергать тщательному рентгеновскому исследованию. Во-вторых, рука не имеет достаточной фиксации, где повязка удерживала бы настолько хорошо, насколько это необходимо при таких переломах.

Рис. 90. Надмыщелковый перелом плеча. Для фиксации от [illegible] два винта в плечевой кости [illegible] отросток [illegible] винты и гвоздь в гипсовой повязке

Необходимо искусственно создавать такие места фиксации. Для этой цели автор употребляет буравообразные винты и гвозди из нержавеющей стали. Ввинчиваются эти винты или забивается гвоздь в плечевую кость примерно посредине с тем, чтобы головка гвоздя поперечно через локтевой отросток. Посредством сильного потягивания за этот гвоздь производится вправление при одновременном сгибании локтя под прямым углом. При этом обычно наблюдается, что винты в плечо и в локтевой отросток гвозди расходятся друг с другом.

Это указывает, что смещение всегда бывает больше, чем это можно было бы предполагать. Вправление удерживается гипсовой повязкой, наложенной на плечо и предплечье таким образом, чтобы были прочно укреплены в гипсе выступающие из плечевой кости концы винтов и гвоздей (рис. 90).

На рис. 91 *a* и *b* представлены достигнутые этим способом результаты в случае, изображенном на рентгенограмме 91 *c*.

Рис. 91 *a* и *b*. Результаты [illegible] рис. 91 *c*. *a* — способность активного разгибания; *b* — способность активного сгибания.

При наличии застарелого перелома притом с деформацией на почве перелома автор разъединяет кровавым путем концы перелома и поступает так же, как при свежем переломе.



Рис. [illegible]. Неполный [illegible] или [illegible] смещение.

8. ЛОКТЕВОЙ СУСТАВ.

Врожденные вывихи и врожденные контрактуры наблюдаются в локтевом суставе так же, как и во всяком другом, но эти случаи настолько редки, что никакого практического значения не имеют.

а) Рахитические деформации.

Рахитические деформации развиваются в локтевом суставе в тех случаях, когда дети, не умеющие ходить, ползают, опираясь при этом на руки. В случаях, когда связанное с этим статическое отягощение руки слишком велико, кости в области локтевого сустава легко изгибаются и в зависимости от того, куда направлен угол, образованный этим изгибом, получается либо cubitus varus, либо cubitus valgus (рис. 92 и 93).

Cubitus varus называется деформация, при которой рука, свисающая вдоль тела с разогнутым локтем и обращенной кпереди ладонью, образует угол, открытый к грудной клетке.

О cubitus valgus мы говорим в тех случаях, когда при тех же условиях открытый угол обращен в противоположную от грудной клетки сторону. Такое вальгусное положение локтевого сустава существует и в нормальных условиях; поэтому можно говорить о деформации только в том случае, если этот угол выражен свыше нормального.

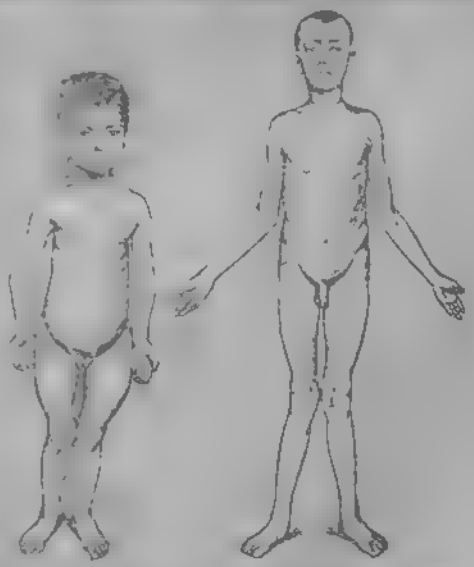

Рис. 92. Cubitus varus. Рахит. Рис. 93. Cubitus valgus. Поздний рахит.

Иногда cubitus valgus образуется также и в юношеском возрасте (рис. 95). Признаком моментом в таких случаях являются недостаточность неполноценность скелета и напряженная профессиональная работа. Рис. 93 изображает такой случай, при котором наряду с cubitus valgus имеется также **сильно выраженное genu valgum.**

Расстройство, вызываемые cubitus varus и cubitus valgus, в общем не слишком велики. Деформированные суставы вполне пригодны для пользования, если только при этом деформация не достигает высокой степени развития. Косметические расстройства также невелики, так как благодаря постоянным движениям руки деформация не бросается **в глаза.**

При желании добиться во что бы то ни стало исправления деформации показана надмыщелковая остеотомия. При этом приходится иссекать с вогнутой стороны; предварительно кость до последних пластов коркового вещества и, перегибая кость, устанавливают ее в правильном положении. Получающийся при этом клинообразный изъян заполняется мозольными массами так же, как при соответ**ствующих операциях на колене.**

Во время послеоперационного лечения нужно конечно следить за тем, чтобы не получалось такого смещения, какое бывает при надмыщелковых переломах; успех обеспечивается применением гвоздей **Шанца.**

b) Травматические деформации локтевого сустава.

Подобно надмыщелковым переломам заживают и внутрисуставные переломы с образованием деформации, потому ли, что диагноз бывает поставлен неправильно, и потому, что лечение не дает благоприятных результатов, и не удается удержать с помощью по**вязки правильно выполненное вправление.**

Автор рекомендует применение гвоздей также и для чрезмыщелковых переломов по тому же способу, каким он пользуется при лечении **надмыщелковых переломов.**

Игнорируя чрезмыщелковый перелом, заживший в неправильном положении, находит одни мозоли, большей частью внутренний смещенным кверху и повернутым назад. Следствием этого бывают cubitus varus или valgus и ограничение движения сустава, т. е. значи**тельное нарушение функций локтя.**

Лечение. Массаж и гимнастика, обычно применяемые в этих случаях, не дают никаких результатов.

Наоборот, они часто вредят, так как форцированные пассивные движения вызывают своего рода травматическое воспаление сустава. Надежду на хорошие результаты дает только оперативное вме**шательство.**

В не очень застарелых случаях кровавое вмешательство на месте перелома и правильное вправление дают хороший результат и выполняется без особых затруднений.

В застарелых случаях, где уже не удается достигнуть разъединения отломков на месте перелома, бывает возможно с помощью остеотомии устранить неправильное положение локтевого сустава приблизи**тельно на уровне места перелома.**

При этом шансы получить действительно подвижной сустав весьма невелики. Исключительная форма движений в локтевом суставе ведет к тому, что даже незначительное несовпадение суставных поверхностей вызывает чрезвычайно сильные расстройства движений, возникновение же такого несовпадения мы обязаны, мы должны учитывать при производстве приходящей в сустав осколки.

Сопоставляя с этим благоприятные результаты, получаемые при операции анкилоза в локтевом суставе, приходится задуматься над тем, получше лечить эти случаи как ж, кажется, с образованием нового сустава, в особенности в тяжелых случаях и при наличии остальных сопутствующих явлений.

В случаях застарелых переломов локтевого отростка освежение и шов обычно приводят без особых усилий к анатомическому и функциональному излечению. Если шов не удается, то экстирпируют отломанный кусок и дефект заполняют сухожилием трехглавой мышцы.

Отломанный венечный отросток также удаляют оперативным путем.

Нередко наблюдаются зажившие в неправильном положении переломы верхнего конца лучевой кости. В этих случаях удалением головки этой кости достигают полного успеха в функциональном отношении.

Сравнительно часто встречаются застарелые вывихи головки лучевой кости. При этом головка находится спереди в локтевом сгибе. Нарушение функции состоит прежде всего в значительном ограничении сгибательной способности в локтевом суставе вследствие того, что при сгибании головка упирается в плечевую кость.

Рис. 94. Сформировавшийся детский вывих головки лучевой кости.

В оперированных автором случаях вправление удавалось без особых затруднений. Репозиция удерживалась путем установки локтевого сустава в положении сгибания под острым углом. В некоторых случаях приходилось прибегать также к резекции вывихнутой головки лучевой кости.

В случаях образования вывиха в раннем детстве (рис. 94) лучевая кость иногда растет вдоль плечевой, в результате чего получается деформация, хотя и бросающаяся в глаза, но не причиняющая особых функциональных расстройств. В этих случаях вправление не представляется возможным; следует прибегать к резекции суставного конца лучевой кости.

c) Воспалительные заболевания локтевого сустава.

Из них особенно важными для ортопеда являются воспаления туберкулезного характера. Эти случаи сравнительно не редки. При их лечении, если оно проводится консервативно, большую роль играет применение фиксирующих аппаратов.

Применяемые нами аппараты очень просты: они состоят из плотных кожаных или целлулоидных гильз, закрывающих плечо и пред-

плечье и соединяющихся между собой неподвижно в локтевом суставе, причем плечо и предплечье устанавливаются под прямым углом.

Заслуживает также упоминания травматическое воспаление локтевого сустава.

После рассасывания образовавшегося в суставе кровоизлияния часто остаются припухание, ограничение движений и боли после каждого движения. Для увеличения размаха движений и редко прибегают к активной гимнастике, но безрезультатно. Состояние раздражения остается и даже ухудшается. Это объясняется резкостью и рывкообразным ростом в локтевом суставе. Самые нетяжелые отложения, идущие габуханием суставной оболочки в дуге к удлиненным и редко движениям. Поэтому на сильные давления, длящиеся в свободно подвижных суставах хорошие результаты, здесь к ним не приводят. Лучше фиксировать сустав до того момента, пока не утихнут острые явления, после чего больной представляет самому себе. Он производит необходимые простые движения и лишь их больше не избегает таких движений, которые сустав еще не в состоянии переносить.

d) Обезображивающий артрит локтевого сустава.

Обезображивающий артрит играет в локтевом суставе гораздо более значительную роль, чем в плечевом. Он особенно часто бывает у пожилых рабочих, которые по роду своей профессии работают молотком (молдари), а также у пресвитерских больных, которые в недавнем прошлом болели заболеванием ног, особенно паралича, вынуждены опираться продолжительное время на палку.

У этой последней категории болезнь большей частью начинается болями, возникающими в отдельные расстройства со стороны верхней конечности. Эти расстройства выражаются слабостью, в то время как обычные или посвоеобразующие артрит, появляющиеся у старых рабочих на почве изношенности, проходят без каких-либо заметных расстройств. Боли появляются лишь при несколько большей травме сустава.

Прогноз обезображивающего артрита локтя мало благоприятен. Из способов лечения речь может идти только о лечении положением. Проходит много времени, пока сустав вновь станет пригодным для пользования.

e) Контрактуры в локтевом суставе.

Воспалительные и травматические заболевания локтевого сустава ведут к уменьшению подвижности сустава. При наличии более легких случаев обычно получается дефект только при разгибании, не вызывающий каких-либо значительных функциональных расстройств. Хуже обстоит дело, если он является сгибательной функции сустава, так как такой недостаток, даже при слабой степени, не дает возможности доводить руку до лица. При более сильной степени туго подвижности или же при полной неподвижности в локтевом суставе большей частью получается положение, среднее между сгибанием под прямым углом и полным разгибанием. При таком положении локтевого сустава движения сильно ограничены даже при отсутствии всяких болей в суставе.

Анатомические изменения при тугоподвижности в локтевом суставе различны в зависимости от того, имеет ли данное заболевание воспалительное или травматическое происхождение. При хронических контрактурах мешающими движениям являются образование рубцов в капсуле, соединительнотканных разрастания, особенно в ямке локтевого отростка и венечной ямке, а также сращения между скользящими суставными поверхностями.

Когда причиной расстройств является травма, препятствия в движениях обусловливаются несовпадением суставных поверхностей. При резких движениях в локтевом суставе достаточно, так уже было сказано, весьма незначительных изменений, чтобы [illegible] функции.

Прогноз зависит [illegible] различия. При остатках более легких воспалительных процессов в полной подвижности обычно восстанавливается [illegible]. В случаях, когда остается какое-либо нарушение в суставных, оно больше зависит от разгибания и приведения предплечья. Подвижность к самопроизвольному изменению имеет свои пределы. Плотные сращения, полное заращение суставной щели, прочное обратное в ямке локтевого отростка и венечной ямке исключают хотя бы даже малые, но нормальное движение.

Также несвободен прогноз при расстройствах травматического характера. При несовпадениях суставных поверхностей не обнаруживается никакой плоскости их отличия, связанной с прежнему приспособлению. На суставных поверхностях нельзя полностью явления деформирующего артрита.

Наблюдая естественное течение этих случаев, мы находим указания для терапии. Поскольку контрактура вызвана спайками и сращениями, мы боремся с ними при помощи пассивных движений. При этом следует поставить себе за правило ни под каким видом не разрывать таких сращений, а только отслаивать их. Разрывы сращений всегда ведут к новым раневым поверхностям и к новым сращениям, еще более прочным, чем прежние. Путем медленного растягивания спаек получаются гладкие, подвижные в отношении друг друга суставные поверхности. Конечно с пассивными движениями должны соединяться и усердные активные движения. Следует в каждом отдельном случае обсуждать особо применение при этом каких-либо особых аппаратов. Самый простой и дешевый маятникообразный аппарат каждый больной несет в самом себе в виде собственного предплечья. Только необходимо научить его целесообразно пользоваться этим аппаратом. Предложен ряд особых повязок и портативных аппаратов, дающих возможность пассивного сгибания и разгибания сустава от простого резинового жгута, прикрепленного липким пластырем, до хорошо выработанных шинно-гильзовых аппаратов, действующих со специальными винтовыми приспособлениями. По мнению автора эти аппараты не приносят большой пользы. Во всяком случае аппарат простой конструкции системы Шеде-Лонге дает те же результаты, что и технически более совершенные аппараты.

f) Анкилоз локтя.

При полном исчезновении подвижности в локтевом суставе и превращении контрактуры в анкилоз получается существенное ухудшение функциональной способности руки, заключающееся не только в отсутствии возможности разгибать либо сгибать, но и в том, что образуется отграниченный конец плеча и предплечья длинная неподвижная частная палка, обладающая большой стойкостью ко всякого рода травматическим влияниям. В остальном значение анкилоза локтевого сустава находится в зависимости от состояния угла. Положение, приближающееся к сгибанию под прямым углом, дает возможность доводить руку до лица и пользоваться ею при еде. Анкилоз сустава в более разогнутом положении косметически более выгоден, но работоспособность руки при этом значительно более нарушена. В функциональном отношении самым неблагоприятным положением является полное разгибание локтевого сустава.

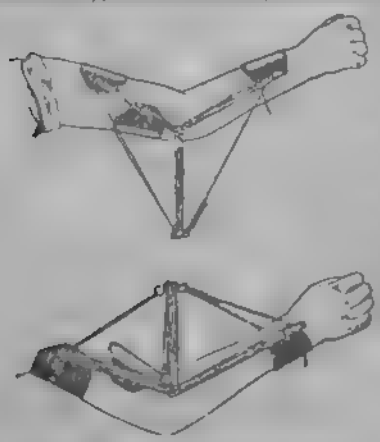

Рис. 95. Аппарат для лечения туго-подвижности локтя (Шеде-Ланге).

Отсюда вытекает правило, заключающееся в том, что в тех случаях, где приходится считаться с возможностью анкилоза, надо устанавливать локтевой сустав в положении сгибания под прямым углом.

Лечение. При анкилозе локтевого сустава не следует довольствоваться его благоприятной в функциональном отношении неподвижностью, так как никакой другой сустав во всем теле кроме локтевого не дает таких благоприятных перспектив в смысле восстановления подвижности путем мобилизующей операции.

Уже после простой резекции очень часто получается функционально вполне пригодный сустав. Еще лучших результатов достигают путем образования нового сустава с имплантацией жирового лоскута.

Начинают операцию на суставе с внутренней стороны. Разрезают кожу над внутренним мыщелком, отыскивают локтевой нерв, отодвигают его в сторону от операционного поля. Затем вскрывают сустав вдоль суставной линии. Удаляя часть плечевой и локтевой костей, вновь образуют суставные поверхности, оставляя между ними пространство приблизительно в один сантиметр. В это пространство укладывают жировой лоскут, взятый из подкожной жировой клетчатки, и тщательно покрывают этим лоскутом суставной конец плечевой кости. При пробных движениях в новом суставе не должно быть хруста. После этого сдвигают вправление локтевого нерва, кожный шов и фиксация руки гипсовой повязкой, наложенной на локоть в согнутом под прямым углом положении. При наличии анкилоза между лучевой и локтевой костями его устраняют одновременно с этим.

В последнее время автор, придерживаясь способа Сильферкиельда,

делает продольный разрез сзади над локтевым отростком и сухожилием трехглавой мышцы. Доступ к суставу получается при помощи П-образного разреза через сухожилие трехглавой мышцы на высоте локтевого отростка. Вскрытый сустав становится настолько доступным, что сейчас же возможно устранение анкилоза между лучевой и локтевой костями.

В первых проведенных автором мобилизациях локтевого сустава он употреблял жировой лоскут на ножке, который брал в окружности сустава и вводил в сустав внутреннюю щель с помощью поворота ножки. Но уже с давних пор автор пользуется, как при всяких других мобилизациях сустава, **свободно трансплантируемым жировым лоскутом**, который так же легко вживает, как и лоскут на ножке, но с ним гораздо проще работать[1].



Рис. 96 a и b. Анкилоз локтевого сустава. Кровавая мобилизация.

Последовательное лечение при такого рода операциях чрезвычайно просто. Оставляют фиксирующую повязку на 20 дней, затем освобождают руку и предоставляют этому больному **мобилизовать вновь образованный сустав путем пользования своей рукой.** Обыкновенно это удается без всяких затруднений, в то время как курс лечения активной мобилизацией с пассивными движениями и применением маятникообразных аппаратов вследствие связанных с этим болей заставляет больного остерегаться движений в локтевом суставе.

В первых случаях своей практики автор проводил в качестве последовательного лечения также подобное курсовое лечение, но вскоре убедился, что это только причиняет ненужные боли и не только не ускоряет восстановления двигательной способности сустава, но еще более задерживает ее.

g) Болтающийся локтевой сустав.

Разболтанные локтевые суставы чаще всего встречаются после туберкулезных воспалений, где проведена **широкая резекция**, равно как после **огнестрельных ранений с раздроблением костей сустава.**

При этом **предплечье бессильно болтается на плече.** Больше всего это бросается в глаза при отведенном положении руки. Функция сильно нарушена. Рука в состоянии производить лишь очень небольшие мышечные напряжения, причем лучше всего, если предплечье лежит на столе. Активное сгибание локтя обычно удается

[1] Многие авторы с тем же успехом пользуются и другой фасцией (напр. широкой фасцией бедра, вместо подкожной жировой ткани. Ред.

еще до известной степени, если руку из положения полного разгибания, при котором она свисает вдоль тела, привести в положение легкого сгибания. Больные научаются использовать эту возможность, подбрасывая вперед предплечье с помощью сильного размаха; при этом они подхватывают предплечье при окончании этого движения, сокращая оставшиеся сгибатели локтя и продолжая это сгибание и дальше.

Рис. [illegible] по Гетце.

Опорный аппарат, являющийся безусловно необходимым для подобной руки, должно [illegible] так, чтобы держать разболтанный сустав в положении легкого сгибания, т. е. шарнир на месте локтя не должен давать возможности полного разгибания. Если сверх того на месте локтевого сгиба поставить бигель или ремень, соединяющий оба боковых шарнира, то таким образом создается противоопора, в которую упирается аппарат при сгибании руки. При помощи такого аппарата достигается очень значительное улучшение функции.

Можно получить еще лучшие результаты, пользуясь остроумным принципом Гетце. Он отделяет сгибатели от разгибателей на месте их срастания между собой в области псевдартроза и по линии раздела прокладывает выстланный кожей тоннель наподобие канала Зауербруха. В этот тоннель он вставляет штифт из слоновой кости и соединяет его с одной и другой стороны с шарниром аппарата (рис. 97 *a* и *b*).

Рис. 98 *a* и *b*. Врожденная косолапость руки. Дефект лучевой кости.

b) Воспаление надмыщелков.

Хроническое воспаление надмыщелков представляет одну из болезней области локтевого сустава, сущность которой еще не разгадана.

Передние [illegible] на боковых областях локтя и обнаруживают повышенную чувствительность к давлению. Нарушенным надмыщелком, реже медиальным и добавочно часто медиальным лучом.

Эти случаи не совсем поддаются лечению обычными средствами. Гимнастика [illegible] плохо. Массаж, [illegible] ванны и пр. [illegible] дают большие результаты, [illegible] [illegible] [illegible] Компрессы [illegible] средством, [illegible] случаях [illegible] результаты. Устранение [illegible] выращиванием [illegible] в [illegible] места.

9. ПРЕДПЛЕЧЬЕ.

a) Врожденная деформация предплечья.

Эта деформация [illegible] встречается редко. Случаи, наблюдавшиеся автором, [illegible] сращениях между верхними концами лучевой и локтевой кости. При этом лучевая кость не доходила до локтевого сустава, а [illegible] своим [illegible] концом дистально от локтевого сустава [illegible] к локтевой кости, где прочно соединялась с ней.

Вследствие этой деформации [illegible] затруднены супинация и пронация предплечья. Больные переносили эти [illegible] не особенно тяжело, компенсируя их посредством усиления движений в плечевом суставе. Предложенную автором [illegible] — [illegible] с [illegible] иссечением жирового лоскута [illegible] к [illegible] неудобств были незначительны.

Врожденные недостатки предплечья проявляются в виде дефекта **лучевой или локтевой костей, причем чаще встречается дефект лучевой.**

Эти оба дефекта вызывают сильное обезображивание руки, так как при этом кость перегибается в сторону дефекта, деформация кости, сопутствующая дефекту лучевой кости, называется «косолапостью кисти» (рис. 98).

Косолапость кисти сравнительно часто сопровождается отсутствием большого пальца.



Рис. 99. Операция Ольби при врожденном дефекте лучевой кости (по Ноталу).

Чрезвычайно уродливый вид такой косолапой руки и тяжелое нарушение работоспособности давно вызывают у врачей и больных желание устранить эту деформацию; несмотря на редкость такого рода случаев, в литературе описан ряд попыток к излечению этой деформации.

Совершенно безнадежны попытки произвести коррекцию этих деформаций с помощью шин и аппаратов. Остеоклазия и остеотомия также не достигают желаемой цели. Лучшие из имеющихся результаты достигнуты впервые Барденхейером, который разделывал отдельный конец локтевой кости и вставлял освежленные части во вновь открытую щель.

Он бы в расщепленную по Барденхейеру локтевую кость в виде вилки вращает кость, как это схематически изображено на рис. 99.

Продолженный в этом отношении путь в настоящее время разработан Миллером, который заново образовал всю суставную часть отщепленной части локтевой кости и свободно перемещенной кости.

b) Рахитические деформации.

При рахите независимо от часто наблюдающихся вздутий нижних концов костей предплечья нередко образуется искривление предплечья, причем наибольшая кривизна находится несколько выше средины предплечья, а вогнутость обращена в сгибательную сторону.

В общем эта деформация излечивается самопроизвольно; по крайней мере у взрослых едва заметны остатки деформации. Если же деформация вызывает какие-либо расстройства, ограничивая пронацию и супинацию, то при помощи остеоклазии, пока кости еще достаточно мягки, а позже при помощи остеотомии можно очень просто устранить эти расстройства.

Остеомаляция точно так же, как и рахит, иногда дает искривление предплечья.

В одном из случаев, которые пришлось наблюдать автору, приблизительно в средине лучевой кости образовался самопроизвольный перелом, сопровождавшийся очень сильными болями. Автор упоминает об этом случае потому, что боли удалось сейчас же устранить с помощью наложения твердой кожаной гильзы, простиравшейся от локтя до средины пальцев.

c) Деформация Маделунга.

Так называется деформация, возникающая на почве патологической мягкости костей. У молодых субъектов, особенно женского пола, профессия которых требует продолжительной, напряженной ручной работы, например у прачек, не очень редко в кистевом суставе возникают вместе с болезненными явлениями своеобразные изменения в положении кисти по отношению к предплечью. Продольная ось кисти изогнута штыкообразно по отношению к предплечью и притом в ладонную сторону.

Маделунг, впервые привлекший общее внимание к этой деформации, уже до него описанной другими авторами, предполагал, что в этих случаях мы имеем дело с подвывихом в кистевом суставе. Рентгенограмма показала, что причиной деформации служит не подвывих в кистевом суставе, а искривление лучевой кости в ее нижней части.

Это объяснение характера заболевания указывает и на правильную терапию. Остеотомия, которую не следует делать слишком близко к лучевому суставу, дает возможность выравнять искривление

Рис. 100. *а* — деформация Мадлунга, *б* — после коррекции с помощью остеотомии луча.

лучевой кости так, чтобы ладонная ось кисти совпала с осью предплечья. Обыкновенно после такой коррекции почти всегда остается легкое выстояние головки локтевой кости. Однако это бросается в глаза менее резко, чем **до выпрямления локтевой кости.**

Если боли, обычно возникающие с образованием деформации, еще продолжаются, то после остеотомии в течение более долгого времени необходимо носить гипсовую **повязку, которую накладывают от локтевого сгиба до основания пальцев, или же следует заменить эту повязку полуперчаткой из твердой кожи** (рис. 101).



Рис. 101. Полуперчатка из твердой кожи для лечения болезненных поражений в области лучевого сустава.

Такая же полуперчатка из твердой кожи применяется также в тех случаях, когда деформация не достигла той степени своего развития, при которой показана коррекция. С применением перчатки исчезают боли и затихает обезображивающий процесс.

d) Травматические заболевания предплечья, переломы и деформации на почве переломов.

Переломы обеих костей относятся к тяжелым повреждениям. Правда под наркозом можно достичь хорошей установки костей с помощью простого вытяжения, но при помощи гипса и из применяемых нами повязок не удается хотя бы несколько удержать результаты этого исправленного положения. Получаются смещения, и если даже не образуется мостовидная мозоль, то все же сильно страдают вращательные движения предплечья. Это объясняется тем, что на руке отсутствуют фиксационные точки для таких повязок. Для достижения удовлетворительных результатов необходимо создать такие фиксационные точки.





Для этой цели пригодны буравовидные винты Шанца, которые ввинчиваются [illegible] Шанца. В большинстве случаев [illegible] кость. В качестве [illegible] приводится [illegible] одного из таких случаев. На рис. 102 *а* представлен перелом предплечья под [illegible] углом, в [illegible], в таком виде, [illegible] его автор. Рис. 102 *б* показывает достигнутый результат.

У детей [illegible] больных [illegible] костей предплечья. В таких случаях автор [illegible] 12—14

Рис. 102. [illegible] Перелом [illegible] Шанца [illegible] увенчалось успехом. [illegible] вного смещения

дней [illegible], а затем уже при образовании мягкой мозоли производится [illegible] исправление (коррекция). Этим предотвращается [illegible] перелома при коррекции.

При исправлении старых деформаций, происшедших от переломов, так же, как и при лечении свежих переломов, автор применяет буравообразные винты.

Переломы лучевой кости. Типичный перелом лучевой кости ведет к образованию деформации тремя различными путями: в одних случаях диагноз перелома не был своевременно поставлен, и поэтому вообще не было сделано никаких попыток к исправлению, в других — попытка исправления не привела к полной коррекции, в третьих результат коррекции частично теряется по той причине, что недостаточно долго проводилась фиксация перелома и не-

[illegible] рукой.

[illegible] перелома была исправлена, если для этого не имеется [illegible].

При [illegible] открытой остеотомии, устраняется тыльное сгибание дистального конца перелома путем простого перегиба в сгибательную сторону. В [illegible] удается устранить [illegible]. Боковое смещение исчезает только в том случае, если под проксимальный [illegible] ввести [illegible] и подвинуть этот конец по направлению к большому пальцу. [illegible]



[illegible] бурлообразного винта. [illegible]

[illegible] проксимальную часть и стараться извлечь ее из [illegible] винтом. При [illegible] формации с помощью [illegible] он прилегает к этому месту [illegible]. Этот винт, укрепленный с помощью [illegible] повязки, обеспечивает отдаление луча вглубь.

При [illegible] перелом [illegible] кости автор рекомендует в качестве [illegible] в соединении с головкой [illegible] положенной на месте перелома в [illegible] промежуток кости предплечья.

Последствия [illegible] кости образования добавочной формации на месте костной мозоли автор настоятельно советует проводить фиксацию перелома.

е) Ложные суставы костей предплечья.

Ложные суставы костей предплечья образуются главным образом при переломах одной из обеих костей или при дефекте кости по протяжению, как это бывает например после огнестрельных переломов.

При образовании ложного сустава на одной из костей предплечья вызываемые этим расстройства обычно не особенно беспокоят больного. Вращательные движения сохраняются в нормальных пределах при отсутствии какого либо осложнения. Положение кисти в большинстве случаев не дает никаких отклонений от нормаль-

ного направления оси. Больной фактически начинает ощущать неудобства от наличия [illegible] при выполнении тяжелой ручной работы. При этом не удается [illegible] нормальной силы руки.

Своеобразно лечение [illegible] при образовании ложного сустава на месте обеих костей предплечья. В таких случаях предплечье обращено своей волнистой частью в сторону отведения. Работоспособность такой руки значительно снижена во всех отношениях.

Лечение. Поддержка предплечья с помощью манжетки на твердой коже там, где имеется псевдартроз одной кости, обычно обременяет больше, чем приносит пользы. Больные чаще снимают такую манжетку через короткое время.

Если же имеется псевдартроз обеих костей, то достигаемый таким операцией приспособлением эффект уже значительно больше. В этих случаях обычно накладывают гипс также и область плечевой кости с шарниром для осевых гильз в локтевом стыке.

Лечение такими аппаратами следует рассматривать только в форме несовершенного способа обездвиживания больной. Наиболее рациональным лечением является оперативное устранение ложного сустава. Методика этой операции зависит от каждого индивидуального случая. Большей частью применяется свободная пластика кости, заполняющая дефект между отломками.

f) Ишемическая контрактура.

Ни в какой другой части тела не наблюдается столь часто и в таком характерном формекартина ишемической контрактуры, как на мышцах предплечья.

Заболевание почти всегда является в результате какого-либо повреждения в области локтя, особенно часто в зависимости от перелома. Оно зависит от уменьшения притока крови к поврежденной конечности благодаря повязке, наложенной для лечения повреждения, а также вследствие сотрясения действия смещенных концов перелома. Сосуды локтевого сгиба в ведствие их своеобразного анатомического расположения не могут в достаточной степени уклониться от перетяжки.

Значительное уменьшение притока крови очень быстро вызывает следующую типичную картину: больные жалуются на сильные боли; кисть, выступающая из повязки, опухает, делается темно-синей, холодной и малочувствительной. Спустя повязку, находят все предплечье припухшим и окрашенным в синевато-красный цвет. Мышцы при этом имеют своеобразный вид: они вялы, не эластичны и со стеклянным видом, чем при инфекционном воспалении. Изменение консистенции выявляется свертыванием мышечного белка.

Описанные изменения исчезают весьма медленно. Спустя недели и месяцы еще сохраняется такое состояние; с ним больные обычно попадают к ортопеду.

В этом периоде синевато-красная окраска уже исчезает, и только со стороны пальцев иногда замечаются явления нарушения циркуляции крови, а также и трофические язвы. Кисть находится в состоянии умеренной или более сильной сгибательной контрактуры; предплечье сильно атрофировано, от мышц остается лишь небольшое

возвышение близ локтя. Этот остаток мускулатуры насущь представляется почти нормальным.

Активная подвижность кисти претерпевает характерные изменения. Больные в состоянии сжать пальцы в кулак, но выпрямить их из этого положения может только тогда, когда сильно сгибает руку в кистевом суставе. Степень достигаемого при этом разгибания зависит от тяжести случая. Сухожилия сгибателей кисти при попытке к пассивному или активному разгибанию сильно выступают у кисти и кистевого сустава. Остается сухожилие длинного лучевого мышца. В тяжелых случаях объективно имеются расстройства тактильной чувствительности. Такие изменения вызывают необыкновенно тяжелые обезображивания и очень тяжко поражают работоспособность кисти.

Лечение. Важнейшей частью терапии является профилактика. Почти все ишемические параличи происходят на глазах и при участии врача. Если врач думает об опасности ишемического паралича, если он остерегается наложения сдавливающей повязки, держит больную после повреждения локтевого сустава или после операции на локте под тщательным контролем и заботится о своевременном устранении сдавления первых явлениях расстройств кровообращения, то исключается возможность образования ишемической контрактуры.

При уже образовавшихся контрактурах можно добиться только ограниченного успеха с помощью оперативного лечения. Излюбленным методом лечения массажем и врачебно-механическими способами—ровно ничего не достигается. Применение редрессирующих повязок и аппаратов также не дает никакого результата и едва ли соответствует затраченному на это времени и средствам. Только оперативное вмешательство может дать действительно достойные внимания результаты. Были испробованы различные способы оперативного вмешательства.

Прежде всего касаясь, то следует попытаться оперативно удлинить сухожилия сгибателей, предплечья и кисти до сустава. Результаты получаемые при этом в легких случаях, неудовлетворительны, в тяжелых же контрактуры улучшаются незначительно. Это объясняется тем, что сухожилия расположены субповлеперекладной соединительной ткани. При разглаживании с целью удлинения нельзя удержать достаточно прочно. Относительного удлинения сморщенных сухожилий можно достичь также с помощью укорочения костей предплечья. Резекция кости предплечья по протяжению производится с этой целью различными способами. Автор в этом отношении не имеет опыта, но считает этот способ достойным внимания и в некоторых случаях обещающим успех.

Наилучшие результаты, которые удалось получить автору, были достигнуты применением идеи Дрема, перемещая места прикрепления сгибателей дистально по отношению к предплечью. Небольшая масса, образующая мышечное брюшко, может быть без всякого труда отделена на месте своего прикрепления и отодвинута в дистальном направлении настолько, что пассивное разгибание кисти становится свободным. При этих операциях заходят далеко книзу к кистевому суставу, причем видно, как сдавлен

и спаян весь мышечный аппарат с помощью соединительнотканных мозолистых сращений.

При последующем послеоперационном лечении немаловажную роль играют пассивные и активные движения, массаж, ванны и т. п., с одной стороны, и редрессирующие портативные аппараты—с другой. Применяемый автором портативный аппарат изображен на рис. 104.



Рис. 104. Аппарат для выпрямления ишемических контрактур. Гильзы сделаны из ацетона-целлулоида.

Автор не может не отметить, что уже в продолжение нескольких лет он не видел ни одного ишемического паралича кисти, в то время как раньше в его практике они наблюдались нередко. Надо в этом усматривать отрадный признак прогресса в лечении переломов.

g) Деформации, связанные с ростом костей предплечья.

На предплечьи сочетаются две параллельные кости, что дает возможность образования деформации вследствие расстройств роста. При увеличении или уменьшении роста в длину какой-либо



а

Рис. 105 *a*. Косолапая кисть, образовавшаяся вследствие остеомиелита лучевой кости.



б

Рис. 105 *b*. Кисть исправлена посредством укорочения локтевой кости и остеотомии лучевой.

из двух костей развивалась [illegible] локтевая кисть. Лучевая кость, оставшаяся более длинной, отдавила кость кисти в сторону более короткой кости. При переломе в сторону лучевой кости получилась косолапая кисть (manus vara), при переломе в сторону локтевой кости образовалась manus valga. На рис. 105 *a* и *b* мы видим наблюдавшийся случай, в котором на почве остеохондрита в области нижнего конца луча преждевременно остановился рост кости за счет поражения эпифизарной линии. Рисунки имеют хорошо иллюстрировать клиническое, вид и направление этой деформации, что дальнейшее описание является излишним.

При лечении этих случаев важно сообразоваться с тем, находятся ли эти больные еще в периоде роста или они уже перешли этот возраст. У больного (рис. 106), ещё раньше была произведена остеотомия лучевой кости, давшая коррекцию деформации, но локтевая кость, продолжавшая расти, дала новый рецидив. Автор резецировал дистальный конец локтевой кости на месте **эпифизарной линии и одновременно устранил деформацию при помощи остеотомии луча. И все-таки, несмотря на это, вследствие все еще неравной тенденции к росту результат исправления вновь был несколько нарушен. В настоящее время, когда период роста уже закончился и уже не приходится опасаться даль-**



a

Рис. 105. Manus valga [illegible] уменьшения роста локтевой кости



b

Рис. [illegible] Рентгенограмма к рис. 106 *a*.

нейшей деформации, у больного рука почти в нормальном положении и притом вполне работоспособна.

Рис. 106 *a* и *b* изображает manus valga, образовавшуюся вследствие врожденного укорочения локтевой кости.

При этом у больного имелся также врожденное укорочение правой малоберцовой кости, вызвавшее положение pes valgus. Деформация предплечья устранена клиновидной остеотомией луча. Для выпрямления дистального конца на месте перелома применен сурдообразный влит. На рентгеновском снимке (рис. 107 *b*) приведено по-

ложение костей в гипсовой повязке после операции, на рис. 107 *a* изображен окончательный результат



Рис. 107 *a*. Результат исправления, достигнутый клиновидной остеотомией.

Рис. 107 *b*. Гипсовая повязка [illegible] отбрасывающей [illegible] с применением бурав[illegible] **образного винта.**

10. КИСТЕВОЙ СУСТАВ.

Описываемая ниже группа заболеваний имеет для ортопеда практическое значение, потому что большая часть попадающих к нему случаев относится к заболеваниям именно кистевого сустава. Характерным для этой группы является то, что больные жалуются на боли в области кистевого сустава и на его функциональные расстройства, в то время как видимые изменения при этом лишь совершенно отсутствуют, либо выражены только в очень незначительной степени.

a) Костная атрофия Зудека.

В случаях, где после травм, обычно ведущих к образованию типичного перелома лучевой кости, дело еще не доходит до перелома, нередко возникают боли в области кистевого сустава, принимающие затяжной характер. Функциональная деятельность кисти значительно нарушена. В некоторых случаях имеется небольшое припухание в области кистевого сустава, в других же оно отсутствует. Нижний конец луча и кости запястья обезображены при разжатии. Рентгеновский снимок показывает сохранение нормальных контуров костей и общее пятнистое разрежение их, что является наиболее характерным симптомом.

По аналогии с этими случаями [illegible] такого же рода заболевания других частей скелета, особенно стопы и позвоночника. Таковы случаи, в которых после травмы развиваются тяжелые статические заболевания недостаточности.

Совершенно аналогичные картины наблюдаются также и после воспаления кистевого сустава. Рентгеновское исследование показывает тогда чрезвычайно тяжелую атрофию всего скелета кисти. Как и

в других частях скелета, эти случаи травматической и артропатической атрофии кистевого сустава тянутся весьма продолжительное время, но в конце концов переходят в выздоровление благодаря вынужденному покою вследствие болей.

Уменьшению боли достигают только с помощью фиксации кистевого сустава. В тяжелых случаях в качестве фиксационного средства автор применяет перчатку из твердой кожи, причем она простирается от локтя почти до основания пальцев (рис. 101); в более легких случаях достаточно фиксации сустава лейкопластырной повязкой.

Малацция полулунной кости является заболеванием, очень схожим по своим симптомам с атрофией Зудека. Ангеаузен, особенно интересовавшийся этой болезнью, называет ее не малацией, а некрозом.

Больной жалуется на боли в области кистевого сустава, особенно при тыльном сгибании. Давление на тыльную сторону сустава болезненно. Рентгенограмма показывает ограниченную тень на месте полулунной кости. Полуперчатка из твердой кожи, наложенная на кистевой сустав, приносит быстрое уменьшение болей и через несколько месяцев самопроизвольное излечение.

Следует отметить, что аналогичные заболевания наблюдаются и на других костях запястья.

b) Воспаление шиловидного отростка локтевой и лучевой костей.

При этих заболеваниях больные жалуются на боли и не могут пользоваться кистью как следует. Также наблюдаются боли и при давлении.

В чем собственно здесь дело, так же мало известно, как и при воспалении надмыщелков. Автор также, как и другие, не мог во время операций обнаружить какие бы то ни было патологические изменения. Операция не удавалась достигнуть устранения страдания.

Как и при атрофии Зудека, автор получил улучшение только при применении лейкопластырной повязки и перчатки из твердой кожи. Эти заболевания кончаются выздоровлением без особого лечения, правда по прошествии продолжительного срока.

c) Стеновирующий тендовагинит в области шиловидного отростка луча.

Эта форма описана де-Кервеном. Она встречается не так редко и поражает преимущественно женщин. Заболевание возникает вследствие какой-то не поддающейся определению причины или же после какого-то непривычного напряжения кисти.

Больной жалуется на боли в области шиловидного отростка лучевой кости, которые сказываются особенно при отведении и разгибании большого пальца. Не заметно изменения формы. Давление на сухожилия разгибателей и отводящих мышц большого пальца болезненно; могут поражаться либо все мышцы, либо только некоторые из них.

Это заболевание также носит ярко выраженный хронический характер.

По де-Кервену гистологическим основанием поражения является утолщение стенок сухожильных влагалищ, отсюда и название стеновирующего тендовагинита.

Расщеплением заболевшего сухожильного влагалища достигается быстрый успешный результат. При боязни большого этой простой операции можно применить фиксацию (лейкопластырная повязка, перчатка из твердой кожи) для уменьшения боли. С течением времени болезненные явления исчезают.

d) Гангли он кистевого сустава.

Гангли он в области кистевого сустава в развитой форме настолько хорошо известен как врачам, так и всем больным, что можно обойтись без подробного описания этой картины болезни.

При наличии характерного возвышения на разгибательной стороне кистевого сустава диагноз не представляет никаких затруднений. Гангли он сам по себе не причиняет никаких болей. При нахождении его вне суставной щели он уже не ущемляется. Напротив, небольшой гангли он, находящийся еще в области суставной щели, ущемляется при тыльном сгибании кистевого сустава и вызывает боли. Эти боли обычно локализуются в средине суставной щели по тыльной поверхности, где можно обнаружить боль при давлении. При особенно сильном развитии этого болезненного процесса весь кистевой сустав становится болезненным, и стушевываются характерные признаки заболевания.

При лечении крайне важно знать эти обстоятельства.

Гангли он в области кистевого сустава характерен для молодого возраста. К концу двадцатилетнего или тридцатилетнего возраста лица, до того тяжело страдавшие от своего гангли я, совершенно избавляются от болей. Поэтому не всегда следует сразу же прибегать к ножу. При болях достаточно фиксировать кистевой сустав. Только в особо упорных случаях прибегают к экстирпации гангли она. Экстирпация является единственным рациональным средством, когда приходится удалить значительно увеличивающийся гангли он по косметическим соображениям.

Обращаясь к собственно заболеваниям самого кистевого сустава, следует указать на врожденные вывихи и врожденные контрактуры.

Практического значения не имеют ни вывихи, ни контрактуры. Вывихи очень редки, контрактуры же в кистевом суставе всегда связаны с контрактурами всей кисти и представляют большей частью функционально маловажную часть всех изменений.

Из области травматических форм следует остановиться на невправленных вывихах, где показано бескровное или кровавое вправление. Так, где мало надежды на восстановление функции в суставе, имеется смысл, также как и при анкилозе, образовать кровавым путем новый сустав.

Относя запястье к кистевому суставу, следует отметить, что переломы костей запястья часто вызывают продолжительные и сильные страдания. Если при этом вправление и фиксация безуспешны, то следует прибегать к оперативному удалению поврежденных частей.

e) Воспалительные заболевания кистевого сустава.

Здесь наиболее часто встречается туберкулез. В этих случаях при отсутствии каких либо особых показаний обычно применяют консерватив-

ные методы лечения. В качестве фиксирующего аппарата наиболее пригодной для этих случаев является перчатка из твердой кожи, наложенной от локтевого сустава до концов пальцев. При этом пальцы устанавливаются в положение легкого сгибания. Разгибательная сторона средних и концевых фаланг может остаться не крытой аппаратом.

При лечении хронических ревматических воспалений, а также при лечении обезображивающего артрита и деструктивного артрита кистевого сустава с успехом применяют перчатки, фиксирующие и давящие пояса кисти. Механо-терапевтические процедуры очень редко приносят улучшение; напротив, после них часто наступает ухудшение.

11) Тугоподвижность кистевого сустава.

Причины, приводящие к тугоподвижности кистевого сустава, те же, что и в других суставах: воспаления, ранения, бездеятельность.

Практически значение тугоподвижности колеблется в широких границах в зависимости от ее степени и от того положения, в котором находится тугоподвижный сустав. При тугоподвижности, не достигшей слишком высоких степеней своего развития, и при нахождении кисти в среднем положении больной приспособляется быстро действовать своей кистью. Он только в исключительных случаях ощущает неудобства от причины тугоподвижности.

Абсолютная неподвижность, да еще к тому же в положении сгибания, что встречается весьма часто, очень сильно нарушает работоспособность, потому что утрачивается приспособляемость руки; кроме того даже при нормальной подвижности пальцев значительно уменьшается их сила сжимания в кулак. Кистевой сустав, в котором предвидится образование значительной тугоподвижности, следует установить в положении легкого тыльного сгибания, в особенности это следует иметь в виду при лечении гонорроинного воспаления.

При тугоподвижности в зависимости от сужения межсуставного пространства или от соединительнотканных спаек в суставе, как это встречается после легких воспалительных процессов или вслед за продолжительной фиксацией, можно рассчитывать на восстановление нормальной подвижности в результате пользования кистью по крайней мере у больных, не переживших за средний возраст. При нежелании выжидать самопроизвольного излечения для ускорения его применяют механо-терапевтическое лечение. В случаях значительной тугоподвижности можно наряду с гимнастикой и массажем применять также портативные аппараты различной конструкции. Несложно импровизировать портативный аппарат для вытяжения.

При костном анкилозе современная хирургия суставов в состоянии восстановить подвижность в суставе. Случаи, оперированные автором, представляли анкилозы в согнутом положении после гонорройных воспалений. Вслед за двумя разрезами с боков сустава отделяют сухожилия спереди и сзади, вскрывают сустав и производят частичную резекцию. После этого автор вкладывает свободно трансплантированный лиговой лоскут, которым в виде манжетки обертывает

туберкулезной [illegible] кости, затем зашивает рану и подкладывает гипсовую повязку. Автор не проводит последующего механо-терапевтического лечения, причем ему удавалось всякий раз достичь достаточной подвижности и полной прочности сустава. Надо предостеречь от слишком широкой резекции при стремлении создать полную подвижность сустава: в результате этого получается болтающийся сустав, отчего больной ничего не выигрывает.

g) Болтающийся кистевой сустав.

Образование болтающегося кистевого сустава обусловливается двумя причинами, во-первых, последствиями тяжелого паралича мышц кисти, во-вторых, дефектом суставных концов. Первая форма не имеет никакого практического значения, так как обычно вместе с параличом мышц кисти всегда связан и тяжелый паралич всей руки. Такая кисть является ненужным придатком, ортопед к сожалению здесь **не может принести никакой пользы.**

В случаях образования болтающегося сустава вследствие дефекта суставных концов костей предплечья или костей запястья кистевой сустав и мышцы кисти могут оставаться совершенно нетронутыми. Эти случаи наблюдаются в особенности тогда, когда пораженный туберкулезом кистевой сустав подвергается слишком активному лечению **ножом и острой ложкой.**

Такие кисти, несмотря на сохранение подвижности пальцев, бывают чрезвычайно сильно поражены. В кисти отсутствуют уверенность и устойчивость при захвате предметов. В косметическом отношении кисть производит весьма некрасивое впечатление.

В таких случаях достигается значительное улучшение функции при помощи фиксирующего аппарата, который здесь весьма прост — в виде полуперчатки из твердой кожи. Лучшие результаты можно достигнуть применением метода, предложенного Гецом для лечения разболтанного локтевого сустава: отделяют оперативным путем сгибатели от разгибателей, между ними прокладывают выстланный кожей канал, через который вводит ось подвижного опорного аппарата.

11. КИСТЬ.

Если представить себе, какую большую роль играет кисть в жизни человека, как бесконечно разнообразно мы ею пользуемся, как сложен ее механизм и как легко эта кисть подвергается различным повреждениям, то начинаешь казаться, что кисть очень часто представляет ортопеду возможность проявить свое искусство. На самом же деле это не так. Среди больных, обращающихся к ортопеду, только сравнительно небольшой процент таких, которые приходят к нему по поводу деформаций и функциональных расстройств кисти.

Это объясняется тем, что эти явления не сопровождаются статической недостаточностью и деформациями на почве нагрузки, которые столь часто наблюдаются на позвоночнике и нижней конечности. Затем следует принять во внимание, что кисть отличается большой подвижностью, что она также в состоянии избегать повреждений, и наконец в отношении кисти человек обладает известными преимуществами. Так, у нас две руки, в то время как при большей части жизненных

функций мы обычно пользуемся только одной. Таким образом тяжелое поражение одной руки может не так сильно отразиться на работе всего организма в целом.

Все это вполне объясняет то, что ортопедические заболевания рук, во-первых, встречаются не столь часто, во-вторых, если они и появляются, то по поводу них не всегда обращаются к ортопеду. Все же, несмотря на все вышесказанное, в ортопедической практике встречается еще много заболеваний кисти, заслуживающих большого интереса.

а) Врожденные деформации кисти.

Они встречаются в чрезвычайно разнообразном виде. В общем с практической точки зрения о них можно сказать, что больные с кистями, имеющими дефекты и обезображивания, в большинстве случаев поразительно хорошо справляются с этими недостатками. Большинство таких больных научается хорошо хватать и удерживать предметы с помощью своих кистей так же, как это делают прочие люди с нормальными руками. Обычно больные тяжело переносят только косметические дефекты.

В этих случаях необходимо проявлять чрезвычайную воздержанность в отношении активной терапии. Упражнения и т. п. действия лишены всякого смысла, так как дети являются сами для себя лучшими учителями. Мы чаще всего можем принести вред операцией и лишь в редких случаях пользу. Следует проявлять большую осторожность при определении показаний и прежде всего не оперировать в раннем возрасте, если к этому не вынуждают какие-либо исключительные обстоятельства. Протезы еще реже улучшают функциональную способность кисти. Речь может итти только об индивидуальных протезах и притом простой конструкции. Желание скрыть деформацию обычно лучше всего удовлетворяется применением перчатки, при помощи которой легко заполнить ватой участки с дефектами.

Некоторое исключение делают в случаях, которые можно назвать врожденными атрофическими контрактурами. Это случаи, где вследствие недостаточности внутриматочного пространства плод не был в состоянии производить нормальные движения руками. Вследствие этого кисти остаются малого размера, пальцы тонкими, а суставы не развивают своих двигательных функций. В тяжелых случаях кисти согнуты в лучезапястном суставе, в легких же случаях согнуты наполовину только пальцы. В таких случаях следует сейчас же после рождения начать применение пассивных движений и массажа. Чем моложе ребенок, тем больше шансов на уменьшение тяжелых и стойких функциональных расстройств.

Синдактилия. Под этим названием подразумевают сращение соседних пальцев, обращенных друг к другу своими боковыми поверхностями. Простая синдактилия почти не вызывает функциональных расстройств. Напротив, некоторые больные очень ценят свои сращенные пальцы вследствие их значительной силы. Обычно же они стремятся к отделению пальцев друг от друга из косметических соображений.

Это желание легко выполнимо при отсутствии сращения костей друг с другом или при сращении их на небольшом протяжении. Такие сращения разрезают, образуя у основания пальцев тыльный и ладонный

лоскут, которые приятствуют к тому, чтобы между собой [illegible] невых поверхности, [illegible] дрг по пив дуга. Поверхности на рану накладываются швы, а на ветвление [illegible] к ране сорвое добавляется [illegible] для рассасывания [illegible]. Полное [illegible] покровов для проведения этой операции рекомендуется [illegible] лучшие лоскуты [illegible] до этого люди одного [illegible] пальца покрыты [illegible] на тыльной стороне [illegible] лоскутом, **взятым с брюшной стенки.**

Приобретенными отторжениями [illegible] заболеваниями кисти являются главным образом последствия параличей, травмы, воспалений и **изношенности.**

b) Параличи кисти.

В соответствии с иннервацией кисти тремя нервами наблюдаются три типичных картины параличей лучевого, срединного и локтевого нервов. Хотя между участками, иннервируемыми этими нервами, не существует абсолютных границ (последние колеблются в довольно значительных пределах), все же выделяется ведущий нервный ствол, который определяет картину поражения.

При параличе лучевого нерва характерным симптомом является потеря кистью разгибательной функции. Кисть прострелянного предплечья свисает книзу; поэтому такое состояние называется параличом лучевого нерва или также отвисающей кистью.

Характерным симптомом паралича срединного нерва является выпадение оппозиционной способности большого пальца. Этим пальцем больной не в состоянии активно провести сгибание под прямым углом, как это обычно бывает при нормальном положении кисти, он приводит палец к указательному пальцу и устанавливает свою сгибательную поверхность в одну плоскость с остальными пальцами. Ладонная часть кисти уплощена. Эту картину паралича мы называем плоской кистью или по ее сходству с кистью обезьяны — обезьяньей кистью.

Характерным симптомом паралича локтевого нерва является потеря сгибательной функции в суставах **основных фаланг пальцев.**

Эти суставы находятся в положении переразгибания, в то время как суставы средних и концевых фаланг согнуты. Получается картина, имеющая известное сходство с птичьими когтями. Поэтому говорят о **когтеобразной лапе.**

Вместе с тем следует отметить, что хотя параличи чувствительных нервов проявляются также в участках кожи, иннервируемых отдельными нервами, но они не в полной мере сопутствуют двигательным параличам. Определенные болезненные процессы поражают только двигательные нервы (детский паралич). Если при этом поражение периферических нервов находится непосредственно ниже места отхождения чувствительных ветвей, то чувствительность естественно сохраняется. При поражении же и чувствительных ветвей участки с потерей чувствительности могут уменьшиться и даже совсем исчезнуть благодаря сенсибилизации со стороны соседних участков.

[illegible] мы уже выше [illegible] наиболее часто встречается [illegible] ранение нервов, [illegible] отдаленная [illegible] особенно [illegible] в годы среди ранених во время войны. Но [illegible] лежат в [illegible] отношениях. Лучевой нерв очень рано отходит от [illegible] плеча и в своем [illegible] значительно обнажен подвержен опасностям, чем срединный и локтевой нервы. При [illegible] руки для самосидения лучевой нерв [illegible] перекинуто [illegible] через [illegible], в то время как оба других нерва зажимаются [illegible] тем [illegible]. Тесное прилегание лучевого нерва к [illegible] кости делает его [illegible] к сдавлению при переломах и [illegible] он очень [illegible] к [illegible]. Центральная [illegible] часть нерва до [illegible] захватывает лучевой нерв, чем [illegible] нервы руки, при [illegible] Литтля, при [illegible] параличах, если [illegible] только [illegible] рука, почти всегда развивается [illegible] **парез лучевого нерва.**

Особенность [illegible] что паралич лучевого нерва бывает изолированным [illegible] до [illegible], чем паралич срединного и локтевого нервов, [illegible] на [illegible] параличей [illegible] в [illegible] друг друга, [illegible] не [illegible] и [illegible] нервы идут на большом протяжении рядом и поэтому поражаются одновременно.

Травматические параличи нервов руки иногда осложняются болями. Больные при этом редко жалуются постоянные боли; чаще всего они появляются только при определенных движениях, в зависимости от растяжения и давления пораженного места нервов. Больной [illegible] инстинктивно избегает таких движений. Частоты [illegible] больше, чем старается избегнуть боли. Поэтому легко происходит диагностические ошибки. Больного подозревают в симуляции или же ему приписывают наличие функционального расстройства. Чтобы вернее всего избежать ошибки, нужно тщательно исследовать нервные стволы в отношении мест давления: **при давлении пораженного места появляется характерная острая боль.**

Функциональные расстройства, вызываемые поражением руки, всегда значительны и колеблются в широких пределах. Наименее тяжелым бывает пожалуй поражение при простом параличе срединного нерва. В соединении с параличом локтевого нерва паралич срединного нерва дает весьма тяжелые расстройства. Паралич лучевого нерва переносится больными, не занятыми ручным трудом, сравнительно легко; для представителей же физического труда поражение его вызывает [illegible] нарушения работоспособности.

При присоединении к [illegible] параличу еще распространенного паралича чувствительных [illegible] получается сильное повышение степени функциональных расстройств вследствие того, что рука как чувствительный орган перестает функционировать и сверх того становится легкоподверженной всяким повреждениям и трофическим язвам.

Лечение. При лечении в зависимости от этиологии речь идет главным образом о локализованных поражениях нервного ствола между его выходом из сплетения и разветвлением на конечные ветви. В [illegible] случаях с помощью [illegible] облегчают место поражения и при [illegible] **восстановить нарушенную проводимость.**

Все обнаруживаемое нами на нервах руки обычно не представляет ничего специфического, как и самый способ лечения, к которому мы в данном случае прибегаем (стр. 89); то же касается результатов операции на нервах. Следует лишь упомянуть, что шрамы лучевого нерва сравнительно чаще, чем другие, дает хорошие результаты после операции.

Лечение шинами. В случаях, где нельзя провести лечение в связи с этиологическим моментом, в промежуток времени между самой операцией на нерве и получением определенных отнее результатов, а также в случае неудачи от операции можно попытаться выравнять дефект, вызванный параличом, с помощью портативных аппаратов.

Рис. 108. Шина для лечения паралича лучевого нерва по Эбенду



Рис. 109. Шина для лечения паралича локтевого нерва по Эрлахеру

С давних пор имеется богатый выбор таких аппаратов, в особенности для лечения паралича лучевого нерва. Во время войны появилось очень много новых изобретений, которые правда были новыми только для самих изобретателей. Годными к употреблению среди этого множества аппаратов оказались весьма немногие и только наипростейшей конструкции. Больные обычно очень скоро отбрасывают все сложные аппараты, так как они их более стесняют, чем приносят пользу.

Из шин при параличе лучевого нерва можно рекомендовать манжетку на предплечье, от которой на ладонь отходит легкая пружинящая шинка, снабженная поперечным отрезком в области ладонной складки. Шина не очень обременительна и способствует функциональному улучшению, являясь единственной (рис. 108) из тех, которыми раненые пользуются в настоящее время еще довольно часто.

В настоящее время совершенно не видно шин при поражениях локтевого нерва, и они были предложены в меньшем количестве. Наиболее употребительной по мнению автора является шина Эрлахера (рис. 109), состоящая из кольцеобразной манжетки, укрепляемой на тыле кисти ремнями на застежках и проходящей сгибание основных суставов пальцев.

Для лечения паралича срединного нерва не существует особых аппаратов, о которых стоило бы упоминать.

Паллиативные операции. Если этиологическое лечение оказывается неосуществимым или безуспешным, то применяются операции, имеющие целью достичь улучшения функции руки при продолжающемся параличе. При несовершенстве результатов, достигаемых аппаратами, показания для такого рода операции имеются всегда, если только нет каких-либо особых противопоказаний.

Наиболее простой является операция для уменьшения функциональных недостатков при параличе срединного нерва. С помощью остеотомии 1-й пястной кости с соответствующим перемещением дистального отломка достигают приведения большого пальца в по-

ложение оппозиции. Результаты, получаемые от этой простой операции, оправдывают себя вполне, особенно закрепляя одновременно с этим пястно-запястный сустав.

Несколько более сложной, но все же довольно простой, является операция, предложенная Виттеком для лечения паралича локтевого нерва. Он рассекает сухожилия разгибателей пальцев в продольном направлении, вывихивает половину сухожилий в области основного сустава на сгибательную поверхность, где их и фиксирует. Таким образом разгибатели приобретают действие сгибателей в отношении основного сустава.

Гораздо сложнее операции для лечения паралича лучевого нерва.

Поставив себе скромную цель восстановления только разгибательной функции в кистевом суставе (что во многих случаях является вполне достаточным), пересаживают лучевой сгибатель в оба вместе взятых лучевых разгибателя кистевого сустава и локтевой сгибатель в локтевой разгибатель кисти. При этом сохраняется сгибательная функция в кистевом суставе.



Рис. 110. Перенесение сухожилий при параличе лучевого нерва по Штоффелю (Гохт, «Ортопедия»)

1—наружная короткая лучевая мышца, 2—[illegible] лучевая м.; 3—длинная разгибающая бо[illegible] м.; 4—[illegible] локтевая м.; 5—общая разгибающая пальцы м.; 6—короткий [illegible] длинная отводящая большой палец м.; 8—поверхностная сгибающая 3-й палец м.

При желании одновременно с этим восстановить активное разгибание пальцев операция становится значительно более сложной. Предложен и испробован целый ряд способов. Результаты в общем приблизительно одинаковы.

Большинство в настоящее время оперирует по Пертесу. Делают продольный разрез длиной в 14 см по переднему (тыльной) стороне предплечья, начиная от гороховидной кости; высвобождают локтевой сгибатель кисти на протяжении 12 см и отделяют сухожилия от гороховидной кости. Второй продольный разрез идет вдоль сухожилия лучевого сгибателя. Перерезают сухожилие перед входом в канал запястья и освобождают мышцу. Проводят продольный разрез по средине задней стороны предплечья длиной в 14 см кверху и периферичнее кистевого сустава. Пробуравливают в подкожной жировой клетчатке два косых канала со стороны луча и локтевой кости около края костей по направлению к сгибательной стороне. Расщепляют фасцию предплечья на тыльной стороне таким образом, чтобы сухожилия лежали свободными. Отделяют сухожилия короткого лучевого разгибателя у мышечного брюшка, а также сухожилия длинного и короткого разгибателей большого пальца и длинного отводящего большой палец мускула. Пробуравливают тыльно-ладонный канал через лучевую кость на 2—3 см над су

ставной лезвия [illegible] посредством [illegible] до 7 мм в поперечнике. С ладонной поверхности протягивают через канал в коммиссуро-бронзовую петлю, к которой с помощью нитки прикрепляют сухожилие лучевого короткого разгибателя кисти и протягивают через костный канал. Отделяют четыре сухожилия общего разгибателя пальцев от мышечного брюшка. Предварительно кожным сгибателем кисти через подкожный канал на тыльную поверхность. В его сухожильном конце скалывают делают два [illegible] разреза по длине, и перед разделяют четыре свободных сухожилия парных баллов мышцы на две пары, от каждой пары отводят в разрез сухожилие с верхней стороны, другое с нижней таким образом, что в нем образуется перекрещивание сухожилия. После проведения их через разрез парализованной мышцы свободные сухожильные концы и мышечное брюшко непарализованной мышцы проводят через сгибатель в ладонную сторону и пришивают при умеренном натяжении к верхней поверхности этой мышцы так, чтобы рука при



Б

Рис. 11. [illegible] Рекламация [illegible] сухожилия [illegible] [illegible] Хаттон [illegible] [illegible] Хаттон [illegible] подвижность общего [illegible] Штефль, Гэлг. Восстановление ортостатики

свисании вниз под влиянием тяжести не перегибалась в ладонную сторону больше, чем на 30°. После этого закрывают петлю сухожилия короткого лучевого разгибателя кисти посредством прочного соединения начала и конца петли и сверх того пришивают еще конец сухожилия к тыльной [illegible]. Рука остается в положении тыльного сгибания под углом в 20°. Чтобы еще более укрепить тенодез, пришивают сухожилия длинного лучевого разгибателя кисти и локтевого разгибателя кисти сбоку к [illegible] лучевой и локтевой кости. Но чтобы тенодеза покрывают отвернутой фасцией, а уже над этой фасцией протягивают лучевой сгибатель кисти через подкожный канал на разгибательную сторону. Соединяют его с тремя длинными сухожилиями большого пальца таким образом, что длинный и короткий разгибатели большого пальца протягивают через отверстие в сухожилии непарализованной мышцы, затем сшивают сухожилие последней вдоль него и пришивают узловатым шелковым швом. Длинную стеклянную большой палец мышцу своей широкой поверхностью обвивают спирально вокруг сухожилия, соединяющего два других непарализованных сухожилия большого пальца, и пришивают к ним. Большой палец при этом остается в сильно отведенном и разогнутом положении.

Автор придерживается более простого способа операции, предложенного Штефлем и дающего также очень хорошие результаты. Перекидывают лучевой сгибатель кисти на короткий лучевой разгибатель кисти, поверхностный сгибатель пальцев на длинный отводящий большой палец мускул и короткий разгибатель большого пальца, локтевой сгибатель кисти на длинный разгибатель большого пальца и общий разгибатель пальцев.

При сложной картине паралича необходимо в каж-

ном отдельном случае составлять индивидуальный план операции. Иногда результаты бывают весьма удовлетворительны. Вообще же не следует ожидать слишком многого. Иллюстрацией может служить случай, представленный на рис. 112 *а* и *б*. Дело касается последствий детского паралича. Кисть с тяжелой формой вывихнутого положения, и с обязанностями остальных пальцев. Длительная резекция запястья дала возможность привести кисть в разгибательное положение. Сухожилия разгибателей, вывихнутые в сторону мизинца, стали без затруднения на тыл кисти. В результате получилась рука не только выпрямленная в косметическом отношении, но приобрела также способную функцию схватывания, особенно после того, как большой палец благодаря пересадке сухожилий получил способность противопозиции.

Рис. 112 *а* — старая деформация по поводу детского паралича руки. *б* — состояние противопоставления большого пальца руки после комбинированной резекции запястья и пересадки сухожилий на большом пальце.

При рассмотрении следующих заболеваний кисти мы из практических соображений будем группировать их по анатомическим признакам, а именно по слоям, в которых по преимуществу находится само поражение.

е) Дефекты кожи кисти.

Потеря кожного покрова получается очень легко. Если эта потеря незначительна, она восполняется за счет имеющегося на руке избытка кожи и не оставляет никаких расстройств. При значительной потере кожи образуются сгибательные или разгибательные рубцовые контрактуры в зависимости от того, находится ли рубец на сгибательной или разгибательной стороне.

Типичная картина получается при потере кожи на ладони. Рубец стягивает кисть, приводя ее в такое положение, которое она принимает например при взятии со стола горошины. При этом значительно страдает функция руки, главным образом потому, что открывается рубец при попытке разогнуть ладонь. В этих случаях можно достичь очень хороших результатов с помощью пластики кожи. Рубец тщательно вырезывают, ладонь и пальцы выпрямляют полностью, после чего дефект кожи выступает во всей своей величине; его покрывают лоскутом

на ножке, взятым с кожи живота. Для предотвращения разрыва лоскута плотно укрепляют всю руку к груди и животу.

Потеря кожи на разгибательной поверхности руки обычно не столь резко ограничена, как на сгибательной, так как на разгибательной поверхности она большей частью появляется после ожогов. На сгибательной же поверхности она как правило является следствием других причин.

Положение часто осложняется еще тем, что образовавшийся рубец срастается с сухожилиями разгибателей. Вообще на пластическую операцию решается не так легко. Не следует увлекаться массажем, фибролизином и т. д. и терять на них время. Для пластики учат не то сделать лоскут из двух ножек и пропустить через него руку, сделав как бы муфту.

d) Травматический отек.

Обычно после не особенно сильной тупой травмы, задевшей тыл кисти, образуется припухлость на тыле кисти, переходящая при своем более сильном развитии на сгибательную сторону, а также и на пальцы. Кисть цианотична и напоминает поразительно плотна. Больной жалуется на боли. Сжимание в кулак более или менее затруднено. Анатомически мы находим студенистое набухание соединительной ткани.

Эти случаи тянутся годами. Массажем, ваннами и другими лечебными средствами мы обычно не достигаем заметного успеха. Автору не удалось убедиться, дает ли действительно удовлетворительные результаты рекомендуемая некоторыми авторами инъекция пораженной соединительной ткани.

Травматический отек наблюдается также и на стопе.

e) Дюпюитреновская контрактура.

Она представляет старую, чрезвычайно характерную картину ортопедического заболевания кисти. Этим названием обозначают воспалительное заболевание ладонного апоневроза, при котором сморщиваются пораженные тяжи фасции, благодаря чему сгибаются соответствующие пальцы.

Этиология этого заболевания еще не выяснена. Мы знаем только, что часто повторяющиеся раздражения, как например частые мелкие удары орудиями производства о ладонь кисти, держание вожжей и т. п., влияют предрасполагающим образом на возникновение этого заболевания. Также имеет значение предрасположенность к подагре. Это заболевание может появиться само по себе и помимо приведенных причин.

Болезнь начинается сначала не заметно. Больной замечает случайно что он не в состоянии разогнуть полностью один из пальцев, большей частью безымянный.

На ладони как раз на месте сгиба складки появляется небольшой узелок или же при выпрямлении пальца сильное втягивание кожи. Этот узелок часто идет на месте тяжа, идущего от ладонного апоневроза к пальцу. При анатомическом исследовании апоневроза в нем находят следы хронического воспаления. Тяжи, идущие от фасции к кисти, прочно скрепляют кожу с этим узелком; при выпрямлении пальцев они вызывают втягивание кожи. Кожа еще более втягивается

при рубцовом сморщивании, не выявляемой вслед за исчезновением узелка.

Заболевание может ограничиться местом первичной локализации, но в большинстве случаев оно идет дальше. Подле первого узелка появляются другие по направлению к концам пальцев, поражаются также соседние пучки апоневроза. Пальцы все больше и больше стягиваются в кулак; это может зайти настолько далеко, что концы пальцев крепко прижимаются к ладони.

Практически значение этого заболевания зависит от степени развития контрактуры. Легкие случаи представляют небольшие косметические дефекты; в очень тяжелых случаях рука может сделаться почти непригодной для пользования.

Для лечения доконтрактурной контрактуры можно рекомендовать лишь одно средство — радикальную операцию. Следует удалить пораженную часть апоневроза надо все, вплоть до нервов и сухожилий, т. е. вплоть до здоровых тканей. При этом получается полный и стойкий результат. Операции просты. Если имеется какой-либо отдельный узел, то непосредственно над ним делают продольный разрез. При наличии нескольких тяжей лучше всего образовать лоскут путем разреза под углом. Следует обращать особое внимание на нервы, идущие к пальцам, чтобы не принять их за апоневроз и не удалить вместе с ним.

В случаях, где для удаления больших частей апоневроза необходимо образовать кожный лоскут, возникает опасность его некроза. Вследствие того, что от кожи к апоневрозу идут тяжи, лоскут становится очень тонким. Можно избежать некроза при образовании двух лоскутов вместо одного.

Автор несколько раз наблюдал образование толстых к е л о и д о п о д о б н ы х р у б ц о в после таких операций, несмотря на гладкое течение. Эти рубцы через некоторое время сглаживаются без всякого лечения.

Автору не приходилось видеть действительно хороших результатов от других способов лечения. Подкожная перерезка всегда дает рецидивы. Массаж и гимнастика только вредит. По видимому с помощью радия и рентгеновских лучей мы в состоянии бороться с наклонностью страдания к прогрессированию. Этот вид лечения можно испробовать в ранней стадии заболевания.

f) Заболевания сухожильного аппарата кисти.

Ни одна часть нашего тела не обладает таким большим и таким сложным сухожильным аппаратом, как кисть, и нигде сухожильный аппарат не поражается столь легко, настолько часто и с такими тяжелыми последствиями, как на кисти. Т р а в м а, в о с п а л е н и е и б е з д е я т е л ь н о с т ь являются господствующими этиологическими моментами.

Вследствие травм обычно наблюдаются открытые раны. Свежие случаи редко попадают к ортопеду. С ними обычно обращаются к хирургу, а если они и попадают к нам, то их лечат по общим правилам хирургии. Напротив, застарелые случаи повреждений сухожильного аппарата попадают достаточно часто к ортопеду. Перерезка сухожилий, ограничения и дефекты встречаются в самом различном сочетании.

В застарелых случаях сгерниванье выпрямительных лент является показанием к ортопедическому лечению. Вторичный разрыв сухожильных швов, освобождение сухожилия, образование сухожильных рубцов — вот методы, к которым прибегают в этих случаях.

Общих правил для таких операций не существует. Каждый случай имеет свои особенности, и в каждом случае необходим индивидуальный подход. В качестве руководства, которыми можно было бы пользоваться в тяжелых случаях, следует рекомендовать главу «Мышечные и сухожильные операции при параличах и повреждениях» Штофеля в сборнике Гохта «Болезни в военной медицине и в несчастных случаях»[1], а также «Восстановительную хирургию» Лексера[2].

В частности следует упомянуть об отдельном разгибателе пальца, который довольно часто разрывается автором после сравнительно легких травм. У больных при этом кончик сильно разогнутого пальца повисает, и затем лишь можно выпрямить концевую фалангу. Последняя сгибается в положении под углом в 45—60°. При сравнительно свежих случаях следует попытаться наложить липкую пластырную повязку, удерживающую концевую фалангу в выпрямленном положении.

Применяя сухожильный шов, необходимо фиксировать палец на продолжительное время в выпрямленном положении, так как место шва растягивается, если палец начинает функционировать слишком рано.

При описании воспалительных поражений сухожильного аппарата нельзя не поставить щелкающий палец на первое место.

g) Щелкающий палец.

Это заболевание довольно часто поражает безымянный палец, но оно встречается также и на всех остальных пальцах, начиная с большого, особенно у маленьких детей. Характерным симптомом его является «щелканье». Бездеятельный палец может свободно сгибаться только до определенной фазы. После этого он останавливается как бы перед каким-то препятствием, при некотором напряжении удается внезапно преодолеть это препятствие, а затем дальнейшее сгибание идет уже вновь свободно. То же происходит, когда согнутый палец вновь разгибается. Преодоление препятствия обычно не причиняет большому больших болей. Повторное движение совершается уже легче. Это нарушение функции бывает особенно чувствительным после продолжительного покоя, особенно по утрам, вслед за ночным сном.

Болезнь обычно наблюдается у людей, испытывающих часто толчкообразные движения в руке (солдаты, упражнения с ружьем), а также у женщин, не проведших физической работы.

Анатомически «щелканье» основано на утолщении глубокого сгибателя пальца в месте прохождения его через щель в поверхностном сгибателе. Это утолщение обычно представляет признаки воспалительного характера, но может быть и другого происхождения.

При сгибании глубокого сухожилия через щель это утолщение протаскивается и, как пуговица в пуговичной петле, удерживается тем сильнее, чем более натянуто поверхностное сухожилие.

[1] Gocht, Orthopädie in der Kriegs- und Unfallchirurgie.
[2] Lexer, Wiederherstellungschirurgie.

Течение болезни хроническое: медленное начало, состояние без перемен в течение многих лет и затем снова медленное исчезновение этих симптомов. Затем типичное течение болезни.

Для больных суставов кисть является рабочим органом, это заболевание представляет значительные различия.

Лечение. Из того факта, что щелкание выражено наиболее сильно после покоя и что оно уменьшается после усиленных движений, как бы вытекают показания для применения лечения движениями. На самом же деле это не так. Чем больше усилий прилагает больной к тому, чтобы перестать двигать суставами, тем они становятся больше, и чем меньше больной щелкает своими пальцами, тем скорее устраняется этот дефект.

Поэтому прежде всего больному следует по возможности избегать щелкания. В большинстве случаев достаточно этого совета. Лёгкая быстрая пассивная причинная больному особенных неудобств, фиксируют пальцы четырьмя ловушками в разгибанном положении. Умеренное применение облучения забуревшего сухожилия в большинстве случаев также способствует выздоровлению.

Неоднократно применявшееся оперативное вмешательство обычно является излишним. С другой стороны, обнажение узелка и удаление его является простой операцией, дающей верные результаты.

h) Острые воспаления.

Острые воспаления, возникающие главным образом вследствие проникновения септических процессов в сухожильные влагалища, обычно не попадают к ортопеду. Зато к нему обращаются с последствиями этих воспалений, проявляющимися в виде сращения сухожилий с их влагалищами, а также в форме других обезображиваний вследствие сморщивания или потери сухожилий. При сращениях сухожилий мы имеем потерю подвижности, причем величина этой потери может колебаться в широких пределах. Показано лечение механотерапевтическое, прежде же всего практическое пользование своей собственной кистью. Ожидать успеха от оперативного вмешательства можно только при исключительных условиях[1].

Сморщивание сухожилий, почти исключительно сгибателей, дает картину, очень напоминающую дюпюитреновскую контрактуру. Часто при этом один из пальцев, в большинстве безымянный, настолько прижат к ладони, что кажется сгибом последней.

Отрезывание удлиненных сухожилий большей частью настолько уменьшает деформацию, что нет никаких существенных функциональных расстройств.

При разрушении сгибателей вследствие нагноительных процессов как правило образуется разгибательная контрактура

[1] Это мнение весьма спорно, так как в настоящее время рядом ортопедов и хирургов [illegible] хорошие результаты [illegible] в случаях, потерявших [illegible] характер. При более свежих формах хорошие результаты дает [illegible] лечение. Ред.

пальца, обычно сильно ограничивающая функцию руки. В таких случаях лучше всего ампутировать весь палец или по крайней мере среднюю и ногтевую фаланги.

Суставные заболевания кисти.

Из этих заболеваний для ортопеда имеют значение невправленные вывихи, особенно часто наблюдающиеся на месте пястно-запястного сустава большого пальца. Лечение заключается в кровавом вправлении.

i) Обезображивающий и деструктивный артриты.

Обезображивающий артрит поражает суставы пальцев в пожилом возрасте настолько часто, что его просто можно считать за проявление старости. При появлении болезни в более молодом возрасте больной обращается к нам за помощью по поводу «подагры пальцев». Покой, сухое тепло в виде песочных ванн, лечение санартритом обычно приводят к затиханию процесса.

Деструктивный артрит, проявления которого нами описаны выше на примере с кистью, обычно не поддается этим способам лечения. Появившаяся в последнее время надежда устранить страдание путем периартериальной резекции симпатического нерва к сожалению не оправдалась.

k) Тугоподвижность суставов.

Тугоподвижность суставов, оставшуюся после острых воспалительных заболеваний, лечат на основании общих правил терапии воспалительных контрактур, причем здесь должно принять во внимание все то, что было указано в связи с тугоподвижностью, исходящей из сухожильного аппарата. В этих случаях как правило наряду с поражением сустава заболевает и сухожильный аппарат. Портативные аппараты в комбинации с вытяжением дают при тугоподвижности суставов явные результаты.

Если дело доходит до анкилоза пальца и если это положение не является в функциональном отношении неблагоприятным, то в этих случаях лучше всего оставить такой сустав в покое. При неудобном положении сустава его исправляют посредством насильственного bisectnfoec или же с помощью остеотомии.

Мобилизирующие операции следует делать только при тщательном отборе случаев. Прежде всего сухожильный аппарат должен находиться в хорошем состоянии.

l) Костные изменения формы кисти.

Из расстройств исходным пунктом которых являются изменения формы кисти, ограничимся описанием деформации, ставших после переломов пястных костей и пальцевых фаланг.

Переломы этих костей в огромном проценте случаев оставляют после себя деформации; это указывает на то, что лечение их еще не стоит на достаточной высоте. Наши повязки слишком грубы и неуклюжи, чтобы при их помощи можно было достаточно плотно удержать короткие отломки костей, с которыми в этих случаях приходится иметь дело.

Деформации, образующиеся после перелома пястных костей, обычно представляют смещения частей фаланг по длине или под углом, при которых вершина угла находится на сгибательной стороне.

При тяжелых смещениях функциональные расстройства, связанные с изменением формы, бывают довольно значительными, даже если при этом не затронуты сухожилия и суставы.

Главнее всего является профилактика. Необходимо тщательное лечение индивидуальными повязками. Следует особенно рекомендовать простую экстензионную шину Бурмейстера (рис. 113 *a* и *b*). С помощью этой шины можно исправить после остеотомии уже законченные формы деформации. Только следует иметь в виду, что после остеотомии фаланг до наступления консолидации проходит очень много времени и что нередко коррекция, достигнутая с помощью фиксации, сопровождается тугоподвижностью суставов пальцев. Важнейшей для практической ортопедии формой болезни кисти является тугоподвижность всей кисти.

m) Тугоподвижность всей кисти.

Эта форма болезни остается после повреждений и воспалений. Такая тугоподвижность в настоящее время встречается уже не столь часто и не в такой сильной степени, как в прежнее время, но все же ее приходится наблюдать нередко. Это объясняется тем, что тугоподвижность обязана своим происхождением не только воспалительному процессу или повреждению, но также и врачебному вмешательству.



Рис. 113 *a* и *b*. Повязка по Бурмейстеру с вытяжением

Как возникает такая тугоподвижность. Восьмое представление случая. У больного перелом лучевой кости. Отломки на месте перелома установлены правильно, наложена фиксирующая шина или гипсовая повязка. Четыре недели спустя снимают повязку: наступила консолидация при хорошем положении отломков. Вся кисть опухла, нежные бороздки кожи исчезли, при ощупывании мягкие части кисти и пальцев плотны, не эластичны. Кожа на пальцах местами покрыта тонкими серо-коричневыми отложениями, влажна, особенно со стороны ладони.

При сжатии больным выпрямленных пальцев видно, что он делает лишь очень незначительные экскурсии, повторяя их по многу раз одну за другой. При этом он не производит ни одного сильного полного сгибания пальцев.

В тяжелых случаях после снятия шины у больного часто появляются **дрожательные движения кисти.**

Точно такая же картина наблюдается после воспалительных заболеваний кисти, например после гонорронного воспаления суставов кисти, вслед за всякого рода септическими инфекциями, а также после повреждений, заживших без инфекции, если только в течение долгого времени их лечили покоем.

В более позднем возрасте тугоподвижность появляется быстрее, достигает более значительной степени и устраняется с большим трудом, чем в молодом возрасте.

Часть предоставленных самим себе больных через некоторый более короткий или более длительный срок вновь приобретает нормальную подвижность и рабочую способность кисти, если только этому не препятствуют какие-либо особые анатомические изменения, например повреждение сухожилий и т. п.

Рис. 114. Положение кисти при ранениях и тугоподвижных пальцев

У других описываемая стадия болезни, характеризующаяся опухолью кисти и пальцев, переходит в период заметного похудания. Пальцы становятся тоньше, мякоть пальцев истончена. Если пальцы покрыты тканью, то натянута, блестящая, почти без складок кожа. Мышцы сильно атрофированы. Недержание продолжает оставаться на стадию перехода образования глянцевитости на коже.

При достижении последней стадии развития прогноз становится весьма неблагоприятным. Проходит по меньшей мере месяцы, пока кисть вообще не станет пригодной к какой-либо работе, полного же излечения почти никогда не бывает.

Причинными моментами, ведущими к образованию такого рода тугоподвижности, являются отечное пропитывание ткани и воспалительные процессы, для проявления которых уже достаточно того, что кровь при подкожных ранениях попадает в ткани.

При этом главнейшими анатомическими изменениями являются спайки сухожилий с их влагалищами, сужение или анкилоз суставов и атрофия жировой ткани кисти.

Профилактика таких тугоподвижностей является наиболее важным фактором для их предупреждения.

Острые воспаления, ранения, инфекции, переломы несомненно требуют покоя для кисти. Но этот покой никак не должен продолжаться свыше того времени, которое является безусловно необходимым. Все заболевания кисти, требующие лечения фиксацией, должны находиться в продолжение длительного времени под тщательным контролем. Как только становится возможным, начинают движения, массаж и т. п. Прежде всего больной должен приучать себя производить движения кистью с помощью энергичных волевых импульсов и стараться практически пользоваться ею. Энергичные двигательные импульсы и практическая работа дают гораздо больше, чем всякого рода массаж, а равно всевозможные и цандеровские аппараты.



Рис. 115. Аппарат [illegible] лечения [illegible] тугоподвижности пальцев

В случае наступления анкилоза кисти в положении тугоподвижности следует усадить пальцы кисти не в положении разгибания, а лучше сгибания, так как во первых, при последнем легче восстанавливается подвижность, а во вторых, если не удастся восстановление двигательной функции, то сгибка согнутые неподвижные пальцы в функциональном отношении гораздо ценнее, чем выпрямленные.

Для лечения туголодвижности кисти предложено очень много портативных аппаратов. Большей пользы они не приносят, в особенности аппараты со сложной кожей трущейся. Из всех аппаратов автор применяет только перчатку Крукенберга и аппарат Гоффа (рис. 114 и 115).

Применение перчатки ясно из рисунка. Что касается аппарата Гоффа, то следует заметить, что в нем палец, вначале удерживающийся особым захватом, вытягивается, и только тогда начинается сгибание. Перчатка Крукенберга дает хорошие результаты, если подкладывать на ладонь ватный валик и над ним подвинтовывать пальцы.

Операции, заключающиеся в удалении средних фаланг, прибегают в случаях сильного сгибания сгибателей и разгибателей. Эта операция, предложенная Бульгаковым, также дает хорошие косметические результаты.

12. ПОЗВОНОЧНИК.

а) Предварительные замечания.

С анатомической точки зрения позвоночник представляет комплекс позвонков, связанных между собой посредством межпозвоночных дисков и позвоночных суставов. Ортопедия с патологоанатомическим методом мышления относит к позвоночнику сверх того все, что связано с последним в отношении ортопедических заболеваний при нарушении тех или других функций. В первую очередь сюда относятся мышцы, удерживающие позвоночник в вертикальном положении и приводящие его в движение; при этом участвуют не только мышцы самого позвоночника, но также мышцы живота, мышцы туловища, а отчасти и конечностей, поскольку каждая из этих мышечных групп имеет отношение к работе позвоночника. В дальнейшем будет итти речь о позвоночнике не в анатомическом, а в гораздо более широком физиологическом смысле. Выдвигая при наших обсуждениях на первый план костные составные части позвоночника, мы исходим из того, что ортопедические заболевания отражаются главным образом на костях. Костные составные части являются в строении тела тем остовом, от состояния которого зависит солидность всей постройки. Мышцы, связки и т. п. являются цементом и тем скрепляющим материалом, без которого нельзя было бы соединить между собой камни этого остова для образования из них единой постройки.

Наиболее важными функциями позвоночника с точки зрения ортопеда являются две следующих: во-первых, позвоночник придает основную форму туловищу, во-вторых, позвоночник несет на себе тяжесть тела при вертикальном положении.

Сравнительно невелико значение позвоночника как двигательного аппарата туловища. Это можно пояснить в нескольких словах.

Форма туловища зависит от позвоночника, а именно от формы отдельных позвонков и оттого, как они закреплены мышцами и связками.

Благодаря своеобразному соединению позвоночника с грудной клеткой и с тазом создается механизм, очень напоминающий собой двуплечий рычаг, причем точка вращения рычага лежит в позвоночнике. Смещения точки вращения при боковом наклоне или при вращательных движениях позвоночника вызывают снаружи на плече рычага большие

акнкурсии, особенно выделяющиеся еще тем, что следуют вправо и влево в противоположном направлении. Таким образом небольшие изменения формы позвоночника влекут за собой большие видоизменения на поверхности тела. Изменения формы позвоночника при сгибании или разгибании не дают больших экскурсий со стороны поверхности тела вследствие того, что ребра и таз прилегают к позвоночнику, образуя лишь одноплечий рычаг.

Из функции, выполняемых позвоночником как органом, несущим на себе тяжесть тела, вытекают важные для ортопеда двоякого рода расстройства.

Во-первых, в результате всякого рода заболеваний может оказаться нарушенной становая сила позвоночника, и отсюда перед практической ортопедией может встать вопрос об устранении этих нарушений становой силы. Тут в особенности надо иметь в виду заболевания воспалительного характера, из них в первую очередь туберкулез позвонков. Также играют роль травмы, параличи и т. д.

Во-вторых, позвоночник как орган, несущий на себе тяжесть тела, может быть источником болезненных явлений. Совершенно здоровый позвоночник заболевает в случаях, когда ему предъявляют ненормально повышенные требования в отношении ноши тяжестей точно так же, как заболевает всякий другой орган, если от него требуется выполнение специфической работы, выходящей за пределы его работоспособности. Сверх того чаще поражается при выполнении своей работы по удержанию тяжестей такой позвоночник, у которого почему-либо имеются нарушения становой силы, так как для такого позвоночника нормальный для него и даже ниже нормального груз является уже перегрузкой. Частые заболевания статической недостаточностью благодаря анатомическим изменениям, а равно статическим деформациям от отягощения в большинстве случаев возникают на почве такого состояния позвоночника.

Функция позвоночника как двигательного аппарата туловища очень часто расстраивается в зависимости от многочисленных заболеваний, обычно относимых нами к числу ортопедических. Эти функциональные расстройства в практическом значении далеки от прочих функциональных нарушений позвоночника, вызываемых теми же заболеваниями и выражающихся в изменении формы и в расстройстве функции при ноше тяжестей. К ортопедам очень редко обращаются больные с жалобами на то, что у них нарушена подвижность позвоночника и еще реже с просьбой оказать им помощь по поводу расстройств подвижности. Приходится изумляться, насколько сильно может пострадать подвижность позвоночника без того, чтобы больной вообще знал об этом; удивительно также и то, что часто просматриваются опытным врачом даже тяжелые расстройства подвижности позвоночника. Это происходит благодаря тому, что движения туловища могут в широких пределах функционально компенсироваться движениями всего тела (вращательные движения) или движениями в тазобедренном суставе (сгибательные движения).

Одной из функций позвоночника, которой не уделяется еще достаточно внимания в патологии, но которой возможно объяснить некоторые подробности в заболеваниях позвоночника, является кроветворная деятельность мозгового вещества тел позвонков. В то время как мозговое вещество костей конечностей рано

подвергается жировому перерождению, мозг тел позвонков остается до старости красным и сохраняет свою функцию в качестве кроветворного органа. Если бы оказалось, что заболевания позвоночника вызываются расстройством этой функции, то в этом не было бы ничего удивительного.

b) Нормальная форма позвоночника.

Форма позвоночника подвергается изменениям в течение всего жизненного периода и обладает весьма значительными индивидуальными в рациональными особенностями.

В позиции матери позвоночник ребенка согнут в виде равномерной формы кифоза. Сейчас же после рождения позвоночник выпрямляется, приближаясь к прямой линии. Это происходит вследствие наполнения легких и кишок воздухом. Однако благодаря этому позвоночник не приобретает прочной установки. Она проявляется лишь после нескольких месяцев жизни, когда мускулатура настолько окрепнет, что человек может поднять тяжесть туловища и автоматически сохранять равновесие.

В это время начинают развиваться передне-задние искривления. Они становятся ясные, когда ребенок начинает стоять. В первые годы жизни ребенка позвоночник представляет довольно однообразную картину. Позвоночник маленького ребенка хорошо выпрямляется, его передне-задние искривления мало выражены. При увеличении роста тела, т. е. в возрасте 6—7 лет, уже начинает развиваться индивидуальный тип осанки, который до этого в большинстве случаев только намечается.

В последующем периоде роста и с наступлением половой зрелости позвоночник отличается некоторой слабостью и неуверенностью осанки.

По достижении зрелого возраста оседание позвоночника и его волкость из стороны в сторону прекращаются. Тогда наступает период, когда позвоночник без особого напряжения и без особых волевых импульсов держится свободно и прямо. Между 40 и 50 годами спина начинает медленно округляться. Наконец начинает развиваться так называемый старческий кифоз, который является не только естественным спутником старости, что кифоз, рассматриваемый нами в молодом возрасте как тяжелое патологическое явление, у стариков мы считаем нормальным явлением.

Эти изменения формы позвоночника накладывают в большей или меньшей степени свою печать на всех людей, достигших соответствующего возраста. При этом индивидуальные изменения формы позвоночника обусловливают те или другие оттенки, но самый процесс изменения формы сохраняется как таковой.

Об индивидуальных изменениях формы позвоночника и о типе осанки было написано очень много. Для практической медицины отсутствие строгого разграничения между изменениями нормальной формы и патологическими формами может способствовать иной раз смешению этих форм между собой.

Чтобы показать в качестве шаблона, что считать средней идеальной формой нормального позвоночника и как далеко распространяется тот круг, в пределах которого может варьировать эта форма, не являясь

патологической, проще всего воспользоваться существующими со времени Штофеля фигурами, которые уже Гофа и затем другие приводят для иллюстрации типов осанки (рис. 116 *a—c*).

Мы имеем перед собой нормальную осанку (рис. 116 *a*), у которой профильный контур образует красивую волнообразную линию с возвышениями и углублениями одинаковой высоты. Затем следует тип плоской спины, у которой эта волнообразная линия сглажена (рис. 116 *b*), и наконец, тип круглой спины, у которой эти линии углублены (рис. 116 *c*).

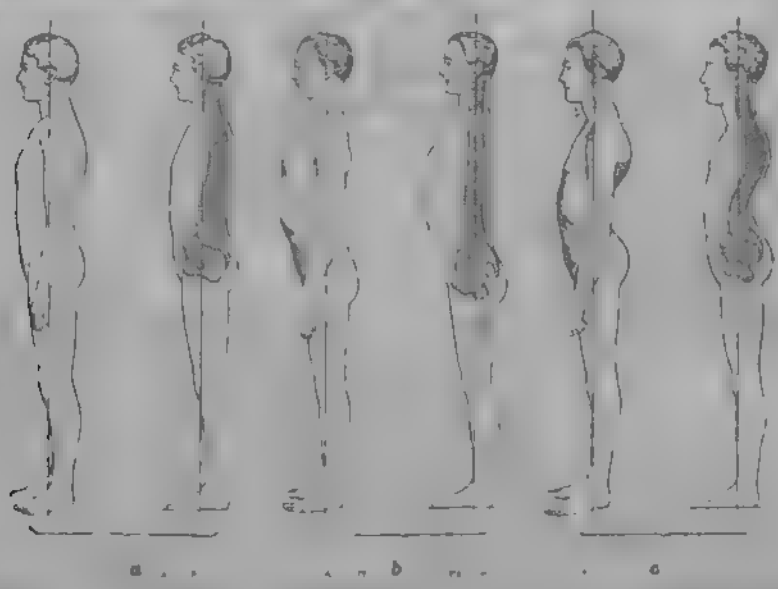

Рис. 116 *a—c*. Типы осанки по Штофелю: *a* — нормальная форма спины; *b* — плоская спина; *c* — круглая спина

По мнению автора в этом сопоставлении недостает одного типа, попадающегося довольно часто, но его нельзя считать патологическим: тип сутуловатой спины. В изображении типов осанки, имеющихся в «Принципах ортопедии» Гаглунда[1], этот тип стоит на первом месте. Он наблюдается очень часто у людей высокого роста. Если высокий рост является особенностью семьи, то этот тип осанки относится к фамильному типу.

Существует явная зависимость между типом осанки и длиной тела. В общем к нормальной средней форме приближаются стройные высокие фигуры, не перешагнувшие за средний возраст. Круглая спина чаще всего встречается у коротких, приземистых людей, у очень мускулистых и у таких, которые в детстве страдали рахитом. В последнем случае круглую спину следовало бы рассматривать как патологическое явление.

Автор не берется устанавливать зависимость между плоской спиной и длиной тела. Как патологическое явление плоская спина встречается очень часто, как нормальное явление — очень редко. Характерной особенностью этого типа является грудная клетка. Она широка, но не

[1] Hagglund P., Lehrbuch der Orthopädie. Jena, G. Fischer, 1925.

глубока, в то время как при круглой спине грудная клетка узка, но глубока.

Какое значение имеют типы осанки для ортопедической практики?

Часто к нам приводят детей с сутуловатой спиной. Обычно диагноз облегчается сообщением матери, приводящей ребенка, о том, что отец держится также криво или таким же сообщением отца относительно матери ребенка.

В других случаях к нам приводят детей с плоской спиной, указывая на настоящие боли. Тут диагноз не так прост. Конечно с первого взгляда ужасно, что перед нами стоят не прямые спины, но и плоскость спины еще не разрешает вопрос, имеется ли тут дело с несомненно патологическим, или нормальным положением. Как вариация нормальной спины плоская спина представляет некоторый недостаток, как патологическое явление, т. е. как результат недостаточности от природы плоской спины, плоская спина является фактором, заслуживающим внимания. Позже мы к ней вернемся к этому. Но уже сейчас можно сказать о том, что у детей нередко боли и крепкие очень часто являются результатом недостаточности позвоночника. Это случаи, на которые уже Фолькман обратил внимание в своем определении плоской спины. Спина представляет скопище. Это последнее очень правильно по отношению к плоской спине патологического характера, но для определения плоской спины как типа осанки это определение не подходит.

Можно достигнуть определенного успеха лечением гимнастикой. При сутуловатой спине применяют воспитательные мероприятия, иногда же прибегают также к легкому спинодержателю. При плоской спине особое значение придают дыхательным упражнениям для усиления работы грудной клетки. Эти дыхательные упражнения лучше всего проводить в виде уроков пения. Легко проходимым в домашней обстановке способом, в особенности применимым к случаям сутуловатости спины, является носка на голове легких мешков с песком с одновременным балансированием их. К сожалению не всегда выполнимым еще один способ, по возможности прописываемый автором,—это верховая езда. Молодые кавалеристы держатся криво, старые же совершенно прямо.

В общем и целом всеми этими мерами и способами лечения достигается более стройная манера держаться, но тип осанки от этого не меняется. Тип осанки—это старое наследие или продукт каких-либо других влияний, которые сделали свое дело в более раннем периоде развития и которые более сильны, чем наше искусство.

c) Частота заболеваний позвоночника.

«Болезни позвоночника относятся к самым темным областям патологии». Этими словами начинается работа автора, опубликованная в 1908 г. Высказав такую точку зрения и стараясь заполнить имеющийся пробел, автор столкнулся с сильным противодействием со стороны противников этого, пока Шморль целиком не подтвердил его мнения. Чтобы проверить правильность точки зрения автора, Шморль проделал целую серию исследований позвоночника. На ортопедическом съезде 1926 г. в Кельне он сообщил о результатах своей работы и привел данные

Межпозвоночные пластинки.

Возраст	Дегенерация		Остеопороз		Разрастания		Гипертрофия		Хрящевые узлы		Разрастания отростков	
	Число	Процент	Число	Процент	Число	Процент	Число	Процент	Число	Процент	Число	Процент
0—5	—						—	—				—
6—10		—				—		—	—			
11—20	—	5,87	—	—	—				15	2,84		
21—30	1	58			—				19	32,09		
31—40	12	11,21	4	1,73	1	0,98			25	21,8	—	
41—50	35	25,1	3	2,28					34	25,5	1	0,76
51—60	88	71,16	11	8,9	7	5,67	1	0,58	64	51,6	2	1,16
61—70	157	56,29	36	14,52	16	5,73	1	0,37	154	55,81	2	0,74
71—80	178	77,05	35	11	21	9,09		—	106	45,8	1	0,42
81—90	66	82,50	17	21,25	2	15,00		—	47	58,8		
91—100	4	66,67	1	16,67	1	16,67	—	—	4	66,67		
	38	47,14	107	[illegible]	48	5,9	2	0,16	407	[illegible]	6	0,74

Общие заболевания.

Возраст	Обезображивающий артрит		Форма Бехтерева		Гипертония	
	Число	Процент	Число	Процент	Число	Процент
0—5		—	—			—
6—10		—		—		
11—20	—	—		—		
21—30			—	—	—	—
31—40	7	6,74	1	0,98	4	3,73
41—50	22	16,[illegible]		—	4	[illegible],05
51—60	[illegible]	35,35	1	0,58	19	11,04
61—70	149	55,18			32	11,85
71—80	178	27,05	2	0,85	56	19,91
81—90	59	73,75	1	1,25	23	28,5
91—100	[illegible]	83,4		—	3	50,00
	[illegible]	42,2	9	0,43	138	11,47

Тела позвонков.

Возраст	Остеопороз		Остеомиелит		Остеомиелит		Гибберкулез		Гиперостоз		Анкилозы		Эпостозы		Миеломы		Метастазы опухолей		[illegible]		[illegible]	
	Число	Процент	Число	Процент	Число	Процент	Число	Процент	Число	Процент	Число	Процент	Число	Процент	Число	Процент	Число	Процент	Число	Процент	Число	Процент
0—5	—	—		—	—			—	—	—	—	—			—				—	—	—	—
6—10	—		—			—				—		—		—	—	—	—	—		—		
11—20			—		1	1,9	1	1,92		—	1	1,92	1	1,92	—	—			1	1,76	—	—
21—30	—	—			—	—		—		—	5	5,81	2	2,32	4	1,16	1	1,16	2	2,33	—	—
31—40	6	5,04					1	0,8		—	10	9,[illegible]	1	0,98	—	—	5	4,67	1	1,86		
41—50	5	3,81	2	1,52			2	1,52		—	7	5,5	—	[illegible]	1	0,76	9	6,87	—	—	1	0,76
51—60	26	15,11	3	1,74	—	—	1	0,58	1	0,58	15	8,[illegible]	2	1,16	1	0,58	8	4,65		—		
61—70	75	27,77	9	3,3	1	0,37		1,1	—	—	6	9,68	2	0,74	—	—	9	7,0	2	0,84	—	
71—80	98	43,43	6	2,68	—	—	2	0,85	—		41	17,[illegible]	2	0,8[illegible]	—	—	11	4,72				—
81—90	44	55,75	4	5,00		—	—	—	—		10	12,9	1	1,[illegible]		—			—		—	—
91—100	4	66,66	1	16,66	—	—		—	—		1	16,67					—			—		—
	257	22,50	25	2,18	2	0,16	10	0,86	1	0,08	115	10,07	13	1,1[illegible]	4	0,28	55	4,64	6	0,53	—	—

Данные Шморля на основании 1142 вскрытий позвоночника.

о 1142 вскрытиях позвоночников; полученные результаты он составил в виде таблиц, которые приводятся здесь. Тут необходимо обратить внимание, что Шморль в своих таблицах привел лишь то, что для него оказалось неожиданным и неизвестным.

Выводы Шморля произвели во всех заинтересованных кругах большое впечатление. Спрашивается, каким же образом могло случиться, что такой огромный патологоанатомический материал до сих пор оставался без внимания.

Виновниками этого являются не патологоанатомы, а клиницисты. Клиницисты не указывали анатомам на позвоночник, потому что они проходили мимо заболеваний позвоночника, как слепые. Если уяснить себе процентное соотношение между позвоночником со всеми относящимися к нему частями и общей структурой человеческого тела, а также принять в соображение важные для жизни человека функции, им выполняемые, и с этим сопоставить то, что мы видели и слышали на студенческой скамье о заболеваниях позвоночника и что об этом написано в наших учебниках, то мы встретимся с исключительным несоответствием, просто объясняемым неудовлетворительной постановкой диагностики заболеваний позвоночника.

Обзор [illegible] и распределение их по возрастам.

Возраст	Общее число	Позвоночник		[illegible]	
		Число	Проц.	Число	Проц.
0—5	5	5	100,00		
6—10	2	2	100,00		
11—20	52	1	[illegible]	21	40,[illegible]
21—[illegible]	86	28	32,[illegible]	28	32,[illegible]
[illegible]—30	107	53	50,[illegible]	7	49,[illegible]
31—50	131	74	41,[illegible]	77	58,[illegible]
51—60	172	5	13,[illegible]	147	85,[illegible]
61—70	2[illegible]	31	11,[illegible]	2[illegible]	88,[illegible]
71—80	251	3	1,20	228	98,[illegible]
81—[illegible]	80	-		80	[illegible]
91—100	[illegible]			[illegible]	100,00
	1142	263	23,03	879	[illegible]

d) К диагностике заболеваний позвоночника.

В чем кроется причина того, что наша высоко развитая диагностика так часто оказывается бессильной в отношении заболеваний позвоночника?

Это происходит по двум причинам: одна причина лежит в исследующем враче, другая — в диагностицируемых болезнях.

Мы, врачи, стали близорукими в поисках малых и даже мельчайших изменений, мы потеряли способность видеть большое.

Заболевания позвоночника очень часто создают картину, невольно бросающуюся в глаза; при этом их легко определить, изучая больного на расстоянии. Но те же явления расплываются и смазываются, если подойти к больному очень близко и заняться извлечением деталей

из общей картины, подвергая их подробному анализу.

Трудность, заключающаяся в объекте исследования, в первую очередь выражается тем обстоятельством, что при заболевании позвоночника субъективные и объективные проявления болезни связаны между собой, как кажется, крайне несоразмерно. Мы сталкиваемся с случаями, где заболевания позвоночника вызывают тяжелые субъективные расстройства, и бывает не редко при помощи имеющихся в нашем распоряжении методов исследования объективно доказать наличие соответственных изменений в позвоночнике. С другой стороны, мы видим случаи, где при весьма значительных изменениях больной вообще не чувствует никаких, ни субъективных, ни функциональных расстройств.

Рис. 117. Сгибающий руки на кресте [illegible] позвоночника.

Рис. 118. [illegible] сидится человек, у [illegible] позвоночника.

Далее очень своеобразным является то, что боли, исходящие от заболеваний позвоночника, часто ощущаются не в местах их происхождения, а далеко от этих мест. Известно, что дети, заболевающие туберкулезным спондилитом, обыкновенно подолгу жалуются на боли в животе еще до того, как выступающий горб указывает на место заболевания. Это один из многих примеров. Всякое состояние раздражения, проявляющееся в позвоночнике, может путем возбуждения проходящих по раздраженному месту нервов вызвать стреляющие боли и другие функциональные расстройства в области распространения данных нервов. Раздражения могут появляться и оказывать свое действие в самых различных участках позвоночника, во всевозможных комбинациях и в различной степени проявления. Возможность вариации этих стреляющих болей и ложных заболеваний их бесконечно велики.

К этому примешивается еще то, что некоторые заболевания позвоночника оказывают неблагоприятное действие также на центральную нервную систему. Это особенно часто бывает при травматических заболеваниях. При развитии в каком-либо из таких случаев ярко выраженного неврастенического или истерического состояния оно фиксирует на себе внимание исследующего врача с такой легкостью, что он вообще забывает о возможности заболевания позвоночника и не исследует его, если же он замечает какой-либо относящийся к позвоночнику симптом, то приписывает его неврастении или истерии.

Возможности ошибок способствует еще то обстоятельство, что боль-

ной часто не сознает начала болезни позвоночника, т. е. его функциональных расстройств. Он часто вовсе не замечает [illegible] в позвоночнике и даже отрицает их, когда у него спрашивают. В то время как путем исследования в позвоночнике обнаруживаются нередко разных болей именно в этом месте. В случае же болезни этих болей до сознания больного оно фиксируется у него вполне твердо.

Если еще указать, что при заболеваниях позвоночника может пройти [illegible] времени [illegible] с большими перерывами, то нам станут ясны трудности при постановке диагноза. В случаях, когда сознается, что боли достаточно определенны для установки заболевания позвоночника.

У человека, [illegible] крестец [illegible] прогулки, болит позвоночник (рис. 117). [illegible] больным [illegible] сидит на стуле [illegible] (рис. 118). [illegible] боли [illegible] (рис. 119) **и т. д.**



[illegible] **ется** заболевание позвоночника.

Для проведения правильного обследования мы отбросим все заведомо объективным, а также и то, что бывает при отдельных заболеваниях позвоночника; здесь будет указано лишь чаще всего выдвигающее **затруднения на практике.**

Анамнез. Анамнез заболевания позвоночника может быть очень коротким и бедным содержанием. «Школьник врал подметил, что ребенок кривится». В других случаях анамнез тянется на протяжении ряда лет, образуя цепь заболеваний. Большинство частью правдивы и заболевания не стоятся в связи с позвоночником. Заболевания позвоночника, как было сказано выше, выдают нервные страдания, длительно лечившиеся и **подвергавшиеся лечению как невралгия,** неврастения или истерия, так называемый ревматизм, воспаления седалищного нерва, как нервные расстройства пищеварения, а у женщин [illegible] **Наконец позвоночник** [illegible] **результате ортопедического лечения.**

Оказывается, что [illegible] представляет не то [illegible], как [illegible] которая [illegible] в [illegible] решения.

При собирании анамнеза [illegible] к [illegible], ревматическим и [illegible] заболеваниях, в помощь при этом [illegible] Только таким путем [illegible] получить [illegible] установить во многих случаях [illegible] причину, причем [illegible] причиняет [illegible] и является травма. Сверх того только таким образом можно научиться диагностировать заболевания позвоночника в [illegible] болезни, когда [illegible] на боли в животе и [illegible].

При собрании анамнеза какого-либо длительного заболевания позвоночника мы видим, какую большую роль в этом анамнезе играют [illegible]

ные, ревматические и т. п. заболевания, поэтому становится несомненным необходимость исследовать позвоночник раньше, чем диагностировать функциональное или ревматическое заболевание там, где не удается обнаружить ничего реального.

Конечно не каждое нервное и не функциональное расстройство, совпадающее с заболеванием позвоночника, следует рассматривать как следствие этого заболевания. Возможны и другие комбинации. Научиться их различать—дело практики и опыта.

Детальный анамнез при заболеваниях позвоночника дает нам возможность произвести очень важные наблюдения над больным.

Рис. 120. У человека, опирающегося руками о сиденье, заболевание позвоночника.



Рис. 121. У субъекта, опирающегося так о спинку стула, заболевание позвоночника.



Рис. 122. Лицо с больным позвоночником таким образом завязывает себе живот.

По целому ряду характерных симптомов компетентный врач устанавливает диагноз заболевания позвоночника; эти симптомы состоят из определенных действий больного, которыя большей частью не сознает их или считает за «привычку». Для компетентного глаза становится ясным, что позвоночник наблюдаемого больного нуждается в опоре, что даже легкие сотрясения и определенные положения позвоночника вызывают боли и что позвоночник не может произвести нормальных движений.

Каждый из нас знает людей, имеющих привычку при ходьбе и стоянии закладывать руки на область креста. Эта привычка является выражением того, что позвоночник нуждается в опоре.

Потребность в опоре выявляется и в другой позе, когда сидящий перед нами больной опирается руками о стул (рис. 120) или о колени, облокачивается локтями о спинку стула (рис. 121) или же опирается о письменный стол и, рассказывая о своей болезни, бессильно опускается. Всем известно, что ребенок, заболевший спондилитом, поддерживает голову и т. п. (рис. 217 и след.). Еще мало известно и сравнительно поздно бросилось в глаза автору, что лица с больным позвоночником

часто научаются создавать искусственную опору своему позвоночнику путем напряжения живота.

Подобно пустым шинам автомобиля живот, наполненный воздухом, при напряжении приобретает опорную силу. Этим обстоятельством бессознательно пользуются некоторые больные, прибегая к давливанию живота посредством корсета, орловых сладжей, ременного пояса и т. п. (рис. 122). Эти предметы, крайне нерациональные для здорового человека, приносят облегчение лицам с больным позвоночником. Нахождение их дает важное указание на то, что позвоночник нуждается в опоре.

Тем же обстоятельством объясняется, что женщины с заболеванием позвоночника нередко чувствуют себя хорошо во время беременности. Их поддерживает плодный мешок. По мере роста, когда эта опора сразу же исчезает, если плодный мешок [illegible] [illegible] [illegible] [illegible]

Само собой понятно, что сотрясения позвоночника причиняют боли. Больные инстинктивно стараются устранить от сотрясения от пораженного места, этому помогает активное и рефлекторное напряжение мышц, благодаря которому позвонки принимают такое положение в отношении друг друга, что сотрясения обходят заболевшие участки. В особенности это встречается при поражении только одного тела позвонка, без поражения дуги и сустава. Напряжение разгибателей и образование лордоза способствуют передаче толчка на ряд дуг и межпозвоночных суставов, устраняя этим ушиб тел этих позвонков.

Способ покалачивания в практике не надежен, груб и не вполне безопасен. То, что можно установить при помощи этого способа, гораздо лучше достигается другими путями.

Повышенная чувствительность позвоночника к сотрясениям обнаруживается уже в том, что больной с особой осторожностью опускается на стул, как это выше указано и изображено на рис. 118.

Повышенную чувствительность к сотрясениям можно установить также на основании анамнеза, из которого видно, что больной во время езды в экипаже или автомобиле плохо себя чувствует и что во время езды по железной дороге или в трамвае он предпочитает стоять. В таком положении толчки вагона поглощаются слегка согнутыми коленями.

Наиболее важным средством для определения повышенной чувствительности к сотрясениям является постукивание.

Мы привыкли находить болевые точки в теле путем надавливания, почему также принято производить давление на остистые отростки. Такое давление редко причиняет боль. Это понятно, потому что остистый отросток почти никогда не поражается, а от верхушки остистого отростка до болезненного очага расстояние настолько велико, что давление, производимое на остистый отросток, не доходит до места поражения.

Совсем иначе обстоит дело при постукивании по остистому отростку. Вызываемые этим волнообразные сотрясения проходят через твердую кость к телу позвонка, и если последнее чувствительно к сотрясению, то эти волны сотрясения проявляются в виде болевых ощущений.

Поэтому для испытания чувствительности позвоночника к сотрясениям, нужно не надавливать, а постукивать остистые отростки, притом не слишком резко, но и не слишком легко. Постукивание производится согнутым средним пальцем руки по ряду остистых отростков.

Надо указать на две особенности. Во-первых, что при первом постукивании больные часто отрицают наличие болей, но при повторном обыкновенно подтверждают их появление. Это объясняется тем, что отдельные раз и каждодневно сидящие существованию боли и лишь после обращения их внимания в эту сторону стали воспринимать болевые ощущения. Во-вторых, тем, что реакция позвоночника на постукивание в различных местах хозяев у больных в поясничных частях реакция сильнее, в грудных — сильнее. Объяснение этому очень простое.

В поперечном постукивании по остистым отросткам позвонка тело позвонка вдавливается мышечными соединениями, оказывающими ему противодействие в виде сопротивления (рис. 123); при поперечном же постукивании при таком постукивании не подвергается давлению.

В грудной части боль от постукивания обнаруживается гораздо чаще, чем в поясничной.

Зато поясничная часть дает возможность непосредственно произвести исследование тел позвонков на их чувствительность к давлению. При этом мы часто обнаруживаем боль при давлении в таких местах, где при постукивании по остистым отросткам поясничной части не появлялось никаких болей. Это объясняется тем, что при надавливании на тело позвонка со стороны живота мы давим непосредственно на это тело позвонка на месте выпуклости поясничного лордоза, чем достигаем такого же компрессионного давления, как от постукивания по остистому отростку при грудном кифозе.

Рис. 123. Удар по остистому отростку фиксирует тело позвонка, вызывает сотрясение.

Испытание на боль при давлении на тела поясничных позвонков производится в положении на спине. Нужен небольшой навык, чтобы при этом не вызвать рефлекторного напряжения мускулатуры живота. Необходим навык и для того, чтобы уметь отличать от боли то неприятное чувство, которое испытывает также здоровый человек при надавливании на тела поясничных позвонков. Надо заметить, что при существовании более сильных болей последние вызываются одним биением пульса, когда мы ощущаем пульсацию аорты под производящими давление пальцами. При наличии еще более сильных болей боль рефлекторно отражает производимое давление рукой посредством напряжения стенки живота и тем каким-то иным способом раньше, чем мы успеваем приблизиться к телу позвонка.

Для установления наличия болей в позвоночнике во многих случаях не требуется ни постукивания, ни надавливания, ни даже приближения к больному, потому что это видно уже из простого осмотра. Характерным симптомом является судорожное напряжение мускулатуры в области позвоночника.

Такого рода спазмы чаще всего наблюдаются в области поясничного лордоза и сопровождаются отчетливо видимыми отростками, где, минуя спины выступают в виде валиков (рис. 124). Под этими валиками мы ощущаем плотные сокращенные мышцы и таким образом можем констатировать разницу по сравнению с хорошо развитой, несокращенной мускулатурой другой части позвоночника.

Действие этих спазматических сокращений заключается в перенесении нагрузки с тел поясничных позвонков на их дуги и суставные части. Там, где видны эти спазмы, всегда налицо болезненные проявления в области поясничных позвонков.

Такое патологическое напряжение мышц распространяется в данном случае (рис. 125) на весь позвоночник. При сильно выраженных болях получается не только напряжение разгибателей,

Рис. 124. Спастическое напряжение длинных мышц спины при одновременном образовании поясничного лордоза показывает наличие болей в телах поясничных позвонков

Рис. 125. При заболевании всего позвоночника патологическое напряжение мышц распространяется на всю мускулатуру позвоночника.



Рис. 126. При сильных болях в позвоночнике сокращаются также и мышцы живота.

но и напряжение мышц живота, которые в некоторой части своих функций также являются мышцами, обслуживающими позвоночник (рис. 126). Иногда наблюдается напряжение и ягодичных мышц (рис. 127), а в более тяжелых случаях также и далеких участков мышц конечностей, все это с одной лишь целью избегнуть болезненных движений в области позвоночника.

Расстройства движений позвоночника могут быть обусловлены либо анатомическими изменениями, например запустением межпозвоночных суставов, либо изменениями формы позвонков, как это бывает при тяжелом сколиозе, а также и тем обстоятельством, что существуют определенные движения, причиняющие больному боль, причем он инстинктивно избегает делать эти движения. Вышеописанное напряжение мышц дает нам возможность отличать эти формы расстройства одну от другой. При нарушениях движений, обусловленных анатомическими изменениями, наблюдаются мышечные спазмы; одновременно с этими изменениями констатируются и болевые ощущения.

Уже давно всем известно, что болевые ощущения вызывают расстройства движений позвоночника. Студентам это показывают на ребенке, пораженном спондилитом, причем он сгибает колени для поднятия с пола какого-либо предмета. Такой опыт, хотя и дает очень яркую иллюстрацию этого явления, однако оставляет для нас неясной картину болезни в периоде между ее началом и полным развитием. Чтобы научиться замечать самые незначительные расстройства движений позвоночника, надо много практики. Отсутствие этой практики является главной причиной того, что заболевания позвоночника нередко остаются нераспознанными.

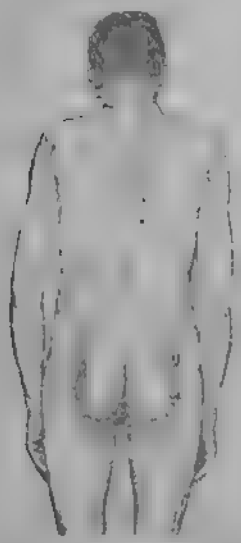

Рис. 127. При сильных болях в мышцах сидетых поясницы в больные сильно сокращают подъемные мышцы.



Рис. 128. Человек со здоровым позвоночником может принять одну из форм «кошачьего горба».

Расстройства движений, вызываемые болями, распространяются в большинстве случаев только в одном направлении. Откидывание туловища назад, наклонение вбок, а также вращательные движения остаются большей частью свободными, затруднено же только наклонение вперед. Человек со здоровым позвоночником может наклониться вперед, образуя при этом равномерный «кошачий горб» (рис. 128). Человек с поражением позвоночника, испытывая боль, большей частью не в состоянии выполнить такого движения. При наклоне вперед тела позвонков подвергаются сдавлению. Увеличение сдавления тел позвонков вызывает усиление болей, поэтому больной избегает наклоняться вперед. Откидывание назад, наклонение вбок, вращательные движения не вызывают увеличения сдавления тел позвонков; поэтому больной выполняет эти движения свободно. Только в особо тяжелых случаях бывают затруднены и эти движения, но в значительно меньшей степени, чем при наклонении вперед. При распространении затруднений сгибания по всей длине позвоночника их распознают чаще, нежели в случае, когда они захватывают отдельные участки.

Затруднения при сгибании вперед настолько частый и важный симптом, а заболевание позвоночника с наличием при этом болей так мало принимается во внимание, что здесь приходится иллюстрировать это целым рядом рисунков. Рис. 128 показывает нормальный «кошачий горб», рис. 129—134 различные формы затруднения наклона вперед.

Подобно тому как мы различаем нарушения движений, возникающие вследствие болевых ощущений, или функциональные расстройства движений от тех расстройств, которые обусловливаются анатомическими изменениями, надо отличать неправильное положение осанки от настоящей деформации.

Неправильное (порочное) положение создается благодаря тому, что отдельные нормальные части позвоночника находятся в таких соотношениях между собой, что в результате сообщают телу неправильную форму. Настоящая же деформация заключается в том, что при нормальном соединении между собой отдельные части позвоночника имеют неправильную форму; поэтому соединение, хотя и нормальное, но касающееся деформированных частей, дает в общем ненормальную картину.

Неправильное положение позвоночника может появиться вследствие двух причин: либо от наличия болей в позвоночнике, либо вследствие изменений частей тела, лежащих вне позвоночника. Представителями первой из этих групп являются контрактуры, представляющие картину болезни, сходную со спастически фиксированным плоскостопием. Сюда относятся те случаи, при которых мы наблюдаем вышеописанные мышечные контрактуры, поскольку эти последние обусловливают ненормальную установку позвоночника. Это главным образом относится до увеличения и уменьшения передне-задних искривлений (рис. 135). Резче бросается в глаза такое неправильное положение, которое выражается в форме боковых искривлений, например так называемый седалищный сколиоз (рис. 136).

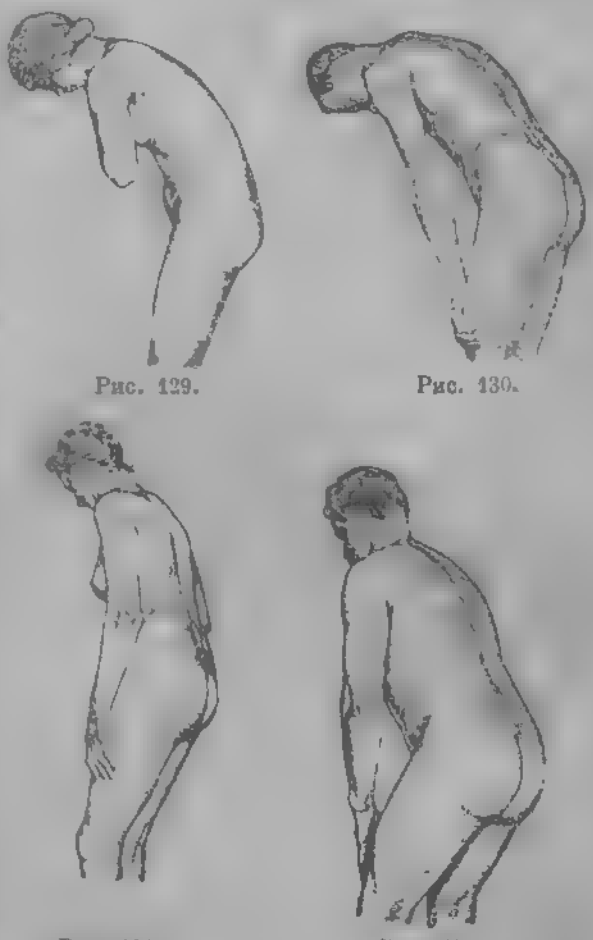

Рис. 129. Рис. 130.

Рис. 131. Рис. 132.

Рис. 129—132. Люди с заболеванием позвоночника не могут сделать правильного «кошачьего горба».

В качестве представителя второй группы неправильного положения позвоночника следует указать на обезображивание последнего, вызываемое деформацией бедра или разницей в длине обеих ног (рис. 137). В таких случаях говорят о статическом сколиозе, так как неправильное положение обнаруживается во время стояния. Это обозначение является грубой ошибкой, так как неправильное положение позвоночника есть не что иное, как симптом деформации бедра. Оно не имеет ничего общего со сколиозом, который является резко выраженной деформацией. Говоря в данном случае о седалищном или о

статическом сколиозе, мы только даем повод для неправильных выводов.

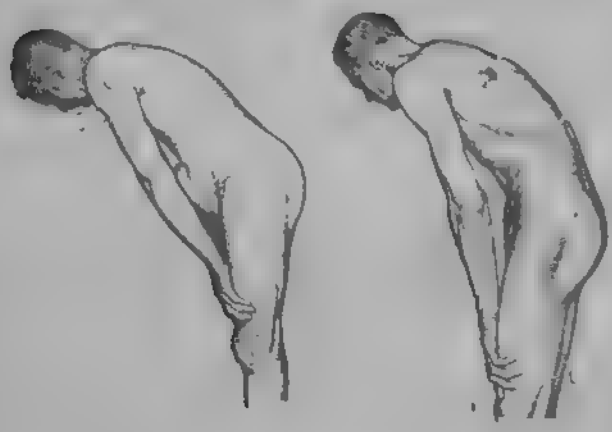

Рис. 133. Рис. 134.

Рис. 133 и 134. Лица с больным позвоночником не могут образовать «кошачьего горба».

Также должно остерегаться ошибочных выводов при оценке патологоанатомических данных со стороны позвоночника. В каждом случае, где подозревают заболевание позвоночника, должно искать каких-либо анатомических изменений. Но, не находя этих изменений, ни в коем случае не следует делать вывода, что в данном случае позвоночник здоров; точно так же, находя какие-либо патологоанатомические изменения, нельзя только на основании этого делать заключения, что имеется поражение позвоночника.

Позвоночник может быть поражен долгое время и в тяжелой форме, не выявляя никаких видимых для глаза анатомических изменений; с другой стороны, анатомические изменения могут быть остатками бывшего ранее заболевания.

Практика показывает, что приведенная возможность ошибок не исключена при наличии рентгеновских снимков.

Мы посвятим рентгеновскому исследованию позвоночника отдельно несколько строк. Современные аппараты с диафрагмой Букки дают превосходные снимки, и тем не менее рентгенограммы позвоночника качественно далеко отстают от снимков всех других частей скелета, в особенности это касается боковых и косых снимков. Чем лучше снимок, тем больше выступает деталей, которые могут не вырисовываться благодаря разным случайностям. Очень часто даже лица, постоянно имеющие дело со снимками позвоночника, находятся в сомнении, считать ли какую-либо деталь патологической или нет.

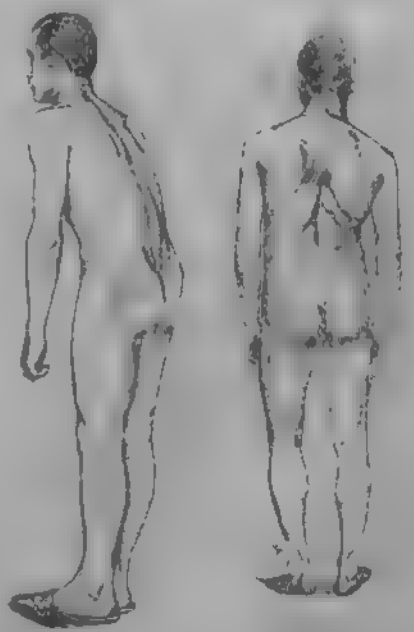

Рис. 135. Болезненная контрактура позвоночника: на месте поясничного лордоза—кифоз. В то же время форма поясничных позвонков не изменена

Рис. 136. Болезненная контрактура позвоночника. Так называемый седалищный сколиоз.

Позвоночник—это единственная непарная часть нашего скелета; поэтому здесь отсутствует возможность пользоваться сравнениями, как при парных частях скелета. Это обстоятельство дает себя чувствовать главным образом при оценке плотности кости. Было бы чрезвычайно важно, если бы по данным рентгеновского снимка можно было судить о плотности позвонков, но эта возможность отсутствует.

Обнаруженные на рентгенограмме изменения могут быть причиной или следствием существующего в данное время заболевания. Они также могут быть остатком уже закончившейся болезни; не исключается возможность, что позвоночник здоров или же он поражен какой-либо другой болезнью, а не той, вследствие которой возникли анатомические изменения. Это можно иллюстрировать примером.

Мужчина средних лет жалуется на боли в спине. Рентгенограмма показывает легкий левосторонний поясничный сколиоз. Тут возможны следующие моменты: 1) сколиоз существует с молодых лет, деформирующий процесс излечен, больной симулирует; 2) сколиоз образовался недавно, рентгеновский снимок показывает болезненный процесс в расцвете; 3) больной испытывает боли, но они абсолютно не имеют ничего общего со сколиозом, а вызваны какой-либо другой причиной.

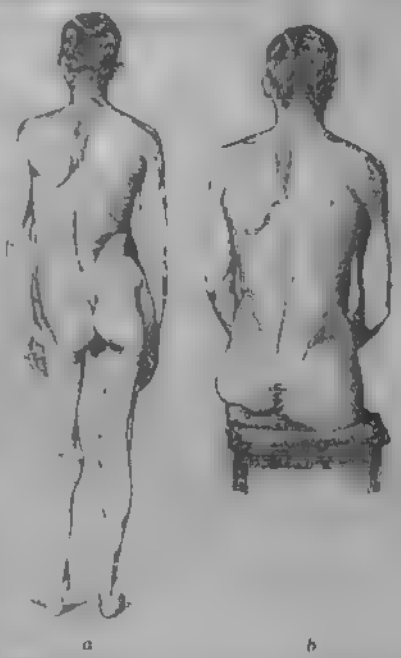

Рис. 137 *a* и *b*. «Статический сколиоз». Разница в длине ног обусловливает искривление таза и позвоночника. Когда больной садится на горизонтальную плоскость, выпрямляются таз и позвоночник

Такие же точно условия возможны, когда мы находим признаки застарелого перелома позвонка или обезображивающего спондилита и пр.

Из этого можно сделать следующий вывод: анатомические изменения позвоночника, обнаруженные рентгенологическим методом исследования или каким-нибудь другим путем, следует истолковывать с особой осторожностью.

В заключение еще несколько слов о диференциальной диагностике.

Наряду с тем, что часто остаются нераспознанными имеющиеся заболевания позвоночника, существуют и другие моменты, когда находят заболевание там, где его нет. Возможность ошибки вытекает из того обстоятельства, что многие заболевания брюшных и грудных органов вызывают боли в спине. До решения вопроса о характере заболевания позвоночника необходимо исключить возможность наличия одного из вышеуказанных страданий. Для этого необходима совместная работа ортопеда с терапевтом и гинекологом.

Заболевания спинномозговых оболочек и центральной нервной системы также могут служить поводом для ошибочных диагнозов. Что касается мозговых оболочек, то миелография вероятно поможет нам

выяснить некоторые пока еще темные случаи. Из заболеваний нервной системы автора вводили в заблуждение главным образом случаи множественного склероза. Одни симптомы говорили за наличие раздражения позвоночника, другие указывали на деформации на почве перегрузки. Все эти случаи были предоставлены собственному течению без применения какого-либо лечения.

Склонность некоторых заболеваний позвоночника к развитию картины неврастении или истерии, а также способность этих последних проявляться в самой разнообразной форме делают неясными границы между истерией и неврастенией как вторичными поражениями, обусловленными заболеваниями позвоночника, и этими страданиями как первичными, самостоятельно возникшими, но оказывающими свое воздействие на позвоночник. Эта граница всегда составляет область трения между ортопедами и невропатологами.

e) Врожденные деформации позвоночника.

Они не имеют большого практического значения. Из них мы упомянем о добавочных позвонках, либо в виде целых, чаще же в виде половинчатых позвонков. В первом случае их обнаруживают случайно, так как они не вызывают ни изменения формы, ни функциональных расстройств.

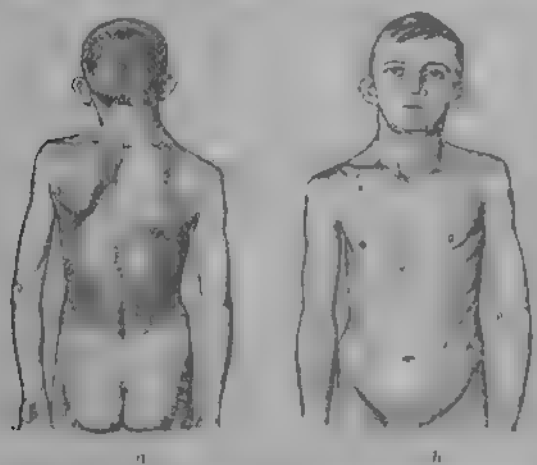

Рис. 138 *a* и *b*. Сколиоз, вызванный добавочным позвонком.

Половинчатые добавочные позвонки вклиниваются сбоку в ряд позвонков. Они обусловливают деформацию в форме сколиоза, в зависимости от наличия этих добавочных позвонков (Schaltwirbelskoliose). Это наименование можно применить лишь при условии, если ударение перенести целиком на добавочные позвонки.

В действительности же эта деформация имеет внешнее сходство с настоящим сколиозом. Эти два вида деформации можно смешать. Опытный глаз отличает эти два случая друг от друга, потому что эти деформации хотя и очень похожи на обычный сколиоз, но все же имеется некоторая разница. Рентгеновский снимок быстро разрешает вопрос. Здесь, как и при костной кривошее, наряду с клиновидным добавочным позвонком наблюдаются и другие ненормальности позвонков, а часто и ребер.

Эти случаи отличаются от настоящего сколиоза также своим течением: они не прогрессируют. При увеличении обезображивания считают, что к врожденной деформации самостоятельно присоединилось образование сколиоза, идущее естественно по путям, предначертанным врожденной деформацией.

Выдвинутое ранее учение Бема о том, что добавочные позвонки являются всегда или в подавляющем большинстве случаев причиной сколиоза, явилось ошибочным.

Расщелина позвонка — Spina bifida. Если считать закрытие защитной оболочкой спинномозговой грыжи ортопедическим мероприятием, то расщелина позвонка является объектом ортопедического лечения лишь косвенно, при вызове ею параличей. Такого рода параличи подлежат лечению по общим правилам. Вызываемая ими потеря чувствительности в большинстве случаев представляет неблагоприятное осложнение (стр. 69).

Скрытая расщелина позвонка, часто находимая в нижних отделах позвоночника (по Фиику в 5% у новорожденных), в общем является безобидной формой[1] согласно точке зрения, высказанной автором.

Совершенно аналогичны этому точки зрения автора является сакрализация 5-го поясничного позвонка.

В связи с этой последней мы нередко сталкиваемся с различными особенностями нижнего отдела позвоночника. Иногда на рентгенограмме получается картина сакрализации, являющаяся лишь случайным фактором двух болезней, из которых настоящую, а именно недостаточность позвоночника, не удается обнаружить рентгенологически.

Приобретенные заболевания позвоночника.

1) Статическая недостаточность.

Статическая недостаточность по своей частоте является одним из наиболее важных ортопедических страданий.

Позвоночник каждого человека рано или поздно утомляется от выполнения своей специфической задачи, заключающейся в несении тяжести выпрямленного тела.

Позвоночник несет на себе тяжесть выпрямленного туловища, нагружаемого сверхтого дополнительной ношей. Для выполнения этой работы позвоночник обладает определенной силой. При здоровом состоянии позвоночника существует равновесие между этой работой и имеющейся для ее выполнения стойкостью. При увеличении нагрузки или при уменьшении стойкости нарушается равновесие между этими двумя факторами; в результате получается болезненное состояние, называемое статической недостаточностью позвоночника.

Имеется множество причин, могущих нарушить равновесие нагрузки. Гораздо менее значительную роль, чем это можно было бы предположить с первого взгляда, играет вес собственного тела. При увеличении этого веса позвоночник достаточно хорошо приспособляется к более усиленной работе. Масса жира, накопляющегося вокруг позвоночника, не только не отягощает, но даже поддерживает его. Чаще в качестве вредного момента выступают дополнительные тяжести, которые приходится носить, например чернорабочим. Затем фактором,

---

[1] С мнением автора нельзя всецело согласиться, так как ортопедам приходится не редко встречать разнообразные формы так наз. люмбаго, где одной из основных причин длительных болевых симптомов у лиц тяжелого физического труда (напр. у металлистов, грузчиков и т. п.) является эта расщелина 5-го поясничного или 1-го крестцового позвонков. Ред.

часто нарушающим равновесие нагрузок, является ненормально длительный срок носки тяжестей. В понятие «работа по носке» входит не только груз, но и время, потребное для его носки. Работа по носке равняется грузу, помноженному на время, употребленное для носки.

Даже нормальный вес тяжести может обусловить ненормально тяжелую работу по носке, если эту тяжесть приходится носить слишком долго.

Этим объясняется то, что лица, вынужденные по роду своей профессии долго стоять и притом в выпрямленном положении, не опираясь ни на руки, ни на спину, чаще заболевают статической недостаточностью позвоночника (буфетчики, продавщицы, сельскохозяйственные работники, машинистки).

Эти случаи очень часты, но еще более многочисленны случаи, где непропорциональность нагрузки сочетается с уменьшением **становой силы позвоночника.**

В этих случаях важную роль играют вредные моменты, понижающие становую силу кости. В первую очередь следует указать на врожденную недостаточность костей, которую мы считаем причиной так называемого конституционального сколиоза. Затем следует размягчение костей вследствие рахита. Физиологическая недостаточность кости наблюдается в периоде роста, в периоде половой зрелости, в климактерическом периоде и в старости. Функциональная способность костей уменьшается после истощающих болезней, после беременности, вследствие особых костных заболеваний, как остеомаляция. Но особенно большую роль в нарушениях становой силы позвоночника играют травмы.

Здесь не имеются в виду те случаи, где травма приводит к видимому глазом поражению позвоночника, к перелому позвонков. В этих случаях нарушение выносливости позвоночника является лишь второстепенным симптомом перелома, и было бы очень неправильно говорить при этом о травматической недостаточности.

Здесь речь идет о случаях, где травматизируется позвоночник без наличия при этом ясно обнаруживаемого перелома, но сама травма завершается заболеванием недостаточности позвоночника со всеми характерными для него симптомами.

Эти случаи, как мы уже сказали, очень часты. Впервые на них обратил внимание Кюммель, описав заболевание, называемое в настоящее время деформацией Кюммеля. Характерными чертами этого заболевания является следующее.

Позвоночник подвергся травме. Нет никаких признаков видимого перелома. Вначале даже создается впечатление, что тяжелого повреждения нет, так как больной, оправившись после непосредственного эффекта от несчастного случая, либо совсем не испытывает расстройств, либо ощущает их в очень незначительной степени. После некоторого промежутка времени, выражающегося днями, неделями, месяцами и годами, появляются характерные расстройства, такие же точно, какие описаны при недостаточности, и наконец наступает искривление позвоночника, имеющее приблизительно форму спондилитического горба, либо круглой спины, но которое может также вылиться в форму сколиоза.

Деформация Кюммеля представляет классическую картину травматической недостаточности позвоночника.

Эта классическая картина сравнительно редко достигает своего полного развития. Большей частью дело не доходит до образования деформации. Развитие этого болезненного процесса нередко останавливается в стадии между первым появлением расстройств и моментом наступления видимой деформации от отягощения. Картина болезни представляет в этих случаях чистую недостаточность позвоночника.

О характере травмы и о том, какими путями она нарушает работоспособность, будет указано в главе «Позвоночник и травма».

Воспалительные заболевания позвоночника также ведут к уменьшению его становой силы и открывают путь к поражениям, связанным с статической нагрузкой. При разборе этих заболеваний мы вернемся к этому вопросу.

Расстройства вспомогательных частей позвоночника—связок и мышц—играют при этом сравнительно небольшую роль. При искривлении позвоночника вследствие паралича этот «паралитический сколиоз» в конце концов «фиксируется», развитие этого процесса происходит следующим образом: продолжительное изогнутое положение обусловливает относительное повышение нагрузки и относительное понижение становой силы, отсюда получается несоразмерность нагрузки, что приводит позвоночник к искривлению.

Точно так же протекает развитие процесса фиксации так называемого статического сколиоза.

На основании тех же соображений с течением времени возникают боли в спине при врожденном двустороннем вывихе тазобедренного сустава. Ненормальная установка позвоночника требует от него увеличения работы. При невозможности позвоночника удовлетворить этому требованию получаются статическая недостаточность и боли, о которых мы уже говорили, что они являются выразителями этого страдания.

Статическая недостаточность позвоночника.

Преобладание статической нагрузки позвоночника над статической выносливостью

Увеличение статической нагрузки			Уменьшение статической выносливости		
Ожирение, тяжелая работа, [illegible] (мешки, камни)	Беременность, [illegible] сестра [illegible] ходу за больными, подмастерья.	Односторонняя [illegible] ноги	Конституциональная [illegible] вследствие [illegible] старость, истощение вследствие болезней, голода, [illegible] позвоночника от бездеятельности	Врожденная [illegible] мышцы. Паралич	Расширение установки позвоночника. Привычка [illegible] сморщивания.

Этиология и течение заболевания позвоночника от статической недостаточности

Приведенная схема представляет обзор разнообразных причин, вызывающих заболевания позвоночника в форме статической недостаточности. Одновременно она указывает путь влияния отдельных вредных моментов. Эта схема естественно не исчерпывает всех возможностей.

Одного взгляда на эту схему достаточно, чтобы убедиться, что статическая недостаточность позвоночника не связана с каким либо определенным возрастным периодом. Возможность возникновения этого страдания появляется с того момента, как ребенок начинает сидеть, и продолжается до самой смерти. Но некоторые периоды жизни особенно предрасположены к этому заболеванию: старость, при которой скелет отличается некоторой физиологической податливостью, а также возраст, когда наиболее наблюдаются костные заболевания; сверх того эти болезни более подвержены те периоды жизни, когда профессиональная работа предъявляет особые требования к позвоночнику и чаще создает возможности для травматических поражений.

К последней группе принадлежат также заболевания, вызванные какими либо повреждениями во время войны.

Травматическая пандемия в виде мировой войны принесла с собой огромное количество травматических повреждений позвоночника и заболеваний в форме недостаточности. Эти случаи остались нераспознанными по причинам, о которых автор уже говорил при изложении диагностики заболеваний позвоночника. Среди невротиков имеется известный процент случаев травматической недостаточности позвоночника с неправильными диагнозами.

Течение статической недостаточности позвоночника во всем соответствует общему течению статической недостаточности, описанному в общей части и поясненному приведенной там схемой (рис. 6). С того момента, как начинает действовать несоразмерность нагрузок, появляются физиологические расстройства. Они существуют некоторое время без явного наличия каких-либо изменений формы в виде искривлений от перегрузки. Со времени же появления этих изменений формы вступают болезненные проявления и ухудшение деформации. Если после этого равновесие нагрузки восстанавливается, то исчезают сами расстройства, а деформация удерживает полученную ею форму. Если же она в свою очередь вызывает какие-нибудь расстройства, то они по своему характеру отличаются от расстройств, получающихся в связи с нарушением равновесия нагрузки.

В практике целесообразно отделять случаи, когда болезненные явления носят физиологический характер и когда они являются доминирующими признаками болезни, от случаев, где на лицо только деформация или где она играет главенствующую роль в картине болезни. Под случаями, относящимися к первой группе, мы понимаем явления недостаточности позвоночника; ко второй группе относятся статические деформации позвоночника на почве нагрузки. Эти двоякого рода болезненные явления сочетаются друг с другом в том виде, как это уже было нами описано на стр. 25.

g) Недостаточность позвоночника.

В одной из дальнейших глав будут рассмотрены особо статические деформации на почве нагрузки. Как здесь, так и там надо остановиться на взаимной связи между этими двумя группами.

Недостаточность позвоночника представляет особое ясно выраженное хроническое заболевание. Картина болезни начинается нехарактерными явлениями, развивается большей частью медленно, с колебаниями, достигая то более, то менее высокой степени. Обыкновенно не удается установить какого-либо определенного начала болезни. Даже в случаях, где причиной болезни безусловно является какое-либо определенное разовое действие, например травма, можно, как это было уже описано Кюммелем, после некоторого, то большего, то меньшего светлого промежутка времени, установить начало болезненного состояния, резко ограниченного и неравномерно прогрессирующего.

Период болезни и во всем течении ее характерной чертой является непостоянство. Временами больной чувствует себя лучше, эти периоды чередуются с другими, когда наблюдается противоположное, и часто нет возможности распознать причину ни того, ни другого. При далеко зашедшей болезни самоизлечение наблюдается редко. Болезнь тянется **годами, десятками лет, а часто и всю жизнь.**

Эти явления болезни можно хорошо изучить на самом себе, подвергнув свои собственные позвоночник тяжелому переутомлению. Недостаточность позвоночника есть не что иное, как хроническое утомление позвоночника. Если сопоставить симптомы острой недостаточности позвоночника с хронической формой, то они во многом совпадают.

Проделывая над собой предложенный выше опыт, мы прежде всего испытываем ясно выраженное чувство утомления в спине. Это чувство утомления переходит в боль, которая не ограничивается только одной спиной. Мы начинаем ощущать головные боли, исходящие из затылка и носящие сверлящий характер. Появляются боли в ногах и животе, общее недомогание. Наконец мы доходим до такого состояния, когда, не будучи в силах преодолеть себя, вынуждены лечь. После этого очень быстро начинает сказываться благотворное влияние покоя, и исчезают все явления острой недостаточности позвоночника.

В этом заключаются основные симптомы настоящей недостаточности позвоночника: чувство утомления, боли в спине, иррадиирующие в грудь и живот, а также в конечности, общее состояние истощения. Здесь имеет место вредное действие нагрузки, а за ними благотворное влияние разгрузки.

Правда, эта картина в различных случаях варьирует, но при умении анализировать эти явления везде находят те же характерные, основные, однообразно повторяющиеся, черты.

В простых случаях больной жалуется на ненормальное чувство усталости или на боли в спине, которые увеличиваются при длительном вертикальном положении туловища, при лежании же уменьшаются или вовсе исчезают. Картина становится несколько туманнее при присоединении иррадиирующих болей, часто приобретающих преобладающее значение. Больной жалуется исключительно на эти отдающие боли, не указывая на боли в спине и даже отрицая их, когда у него спрашивают о них. Все то, что было сказано по этому поводу в главе о диагностике заболевании позвоночника, основано главным образом на наблюдениях над случаями недостаточности позвоночника.

Картина болезни становится еще запутаннее, когда к иррадиирующим болям присоединяются общие явления нервного характера. Это

бывает настолько часто, что в первом опубликованном автором труде о недостаточности позвоночника, когда он еще не располагал таким количеством случаев, он уже отметил общие нервные расстройства с уклоном в депрессию как исключительно частый симптом общей картины.

Часто приходится наблюдать, что эти больные жалуются на головные боли, понижение умственной деятельности, бессонницу, подавленное настроение, причем дело доходит до тяжелой формы неврастении или ясно выраженной истерии.

Иррадирующие боли встречаются нередко в форме невралгий рук. Чаще они являются в виде межреберной невралгии, нервных сердечных расстройств, в виде раздражения плевры. Очень часто они также появляются в форме нервных расстройств пищеварения, у женщин в форме болезни женских органов, а особенно часто эти боли отражаются на седалищном нерве.

Толкование картины болезни обычно сопряжено с трудностями, так как позвоночник настолько глубоко расположен, что он мало доступен при жизни существующим способам исследования, а на мертвом препарате мы не находим всех изменений. Быть может это потому, что мы не научились еще их искать. Поэтому мы вынуждены делать заключения по аналогии, например при недостаточности стопы возможно наблюдать сходную картину заболевания. Типичным признаком этого заболевания считают наличие болей от недостаточности (боли при плоскостопии), а при развитии болезни выраженные воспалительные явления (отек, мышечные спазмы). Поэтому следует сделать вывод, что в позвоночнике в определенной стадии развития болезни должны быть воспалительные явления.

Эти соображения подтверждаются еще тем обстоятельством, что при бактерийных воспалениях позвоночника появляется совершенно аналогичное объективное состояние. В некоторых случаях требуется проводить длительное наблюдение, чтобы установить, имеем ли мы дело со статической недостаточностью или например с туберкулезным спондилитом.

В случаях, когда при недостаточности позвоночника в нем действительно возникают воспалительные явления, наступление вышеописанных болезненных явлений становится понятным. Эти явления объясняются связью между позвоночником и нервной системой, а также тем, что вызываемые болезнью состояния раздражения локализуются в различных частях позвоночника и могут достигать самой разнообразной степени развития.

Нерв, проходящий через место раздражения, сам вовлекается в это состояние и реагирует болевыми ощущениями в иннервируемой им области и специфическими функциональными расстройствами. Благодаря связи между оболочками спинного и головного мозга, а также вследствие циркуляции жидкости раздражение переносится с болезненного места на мозг и производит там свое вредное действие. Если вследствие продолжительности болезни при этом присоединяется психическое раздражение, а сверх того все это вместе взятое имеет место при ослабленной сопротивляемости нервной системы, то развитие невроза в сильной степени становится вполне понятным явлением.

При объективном исследовании в легких случаях ничего не находят кроме более или менее распространенных болей

при постукивании или давлении. Самым подходящим местом для обнаружения болей при постукивании является вершина грудного кифоза, а для болей от давления поясничные позвонки, прощупываемые со стороны живота. При прогрессировании процесса получаются спастические сокращения мышц, описанные в главе о диагностике заболеваний позвоночника.

Эти мышечные спазмы неспецифичны для недостаточности позвоночника, они встречаются при всех других заболеваниях позвоночника, сопровождающихся болями, а также при заболеваниях мозговых оболочек с наличием болей. Но все остальные заболевания позвоночника с наличием болевых ощущений столь редко имеют место, что одного установления мышечных спазмов бывает почти достаточно, чтобы с вероятностью распознать недостаточность позвоночника.

Точно так же обстоит дело с необходимостью опоры и со страхом пред движениями и сотрясениями, что обычно наблюдается при полном развитии заболевания. То же самое можно сказать и о неправильной установке тела.

Здесь же следует упомянуть о часто встречающемся при этом повышении коленных и других рефлексов, например ахиллова сухожилия. В особенно тяжелых случаях, наблюдавшихся во время войны, при несчастных случаях на железной дороге и подъемных машинах уже одно исследование рефлексов вызывает рефлекторные судороги во всем теле. В этих случаях «дрожание» является тоже нередким явлением.

Дрожание. Дрожание представляет симптом, очень часто наблюдающийся на вылутых из фиксирующих повязок конечностях, после нахождениях продолжительное время в этих повязках по причине травм или других заболеваний. Это доказывает, что нервы больного еще не вполне овладели движениями пораженного члена. Нет ничего удивительного в том, что этот симптом появляется при сильно ослабленном позвоночнике и в особенности у людей с неровсем еще здоровой нервной системой. Зависимость дрожания от недостаточности позвоночника подтверждается результатом лечения. С устранением недостаточности исчезает также и дрожание без применения какого-либо специального лечения. Это конечно не значит, что всякое дрожание исходит от недостаточности позвоночника и что единственным способом лечения дрожания является лечение позвоночника.

Патологическая анатомия. Недостаточность позвоночника является результатом нарушения соотношения между нагрузкой позвоночника и его выносливостью. Это результат расстройства нормальных физиологических отношений, физиологическое заболевание. Поэтому нет патологической анатомии, специфичной для недостаточности позвоночника. Тем не менее между недостаточностью и патологической анатомией существуют существенные соотношения, которые необходимо разъяснить.

Во-первых, анатомические изменения могут служить причиной недостаточности позвоночника.

Во-вторых, анатомические изменения могут являться результатом недостаточности позвоночника.

В-третьих, анатомические изменения могут рассматриваться как реактивные явления заболевшего организма.

Все анатомические изменения, могущие нарушить становую силу позвоночника, также в состоянии вызвать его недостаточность; но это бывает только при фактически нарушенном равновесии. Отсюда вытекают различные возможности. При рахите или другом размягчающем кости заболевании, а также после травматических изменений может появиться недостаточность позвоночника, но это необязательно. Поэтому такого рода данные, полученные при исследованиях, не дают еще основания предполагать о безусловном наличии недостаточности и, наоборот, отсутствие такого рода данных не позволяет делать вывода, что в данном случае не может быть недостаточности.



Рис. 139. Выражение [illegible] общего [illegible] спондилита [illegible] Граф [illegible]

Точно так же состоит вопрос со статическими деформациями на почве нагрузки. Всякая болезнь вызывает и болезнь реакцию организма, поэтому следует предположить, что и недостаточность точно так же сопровождается соответствующей реакцией.

Можно говорить только предположительно о соответствующих этому изменениях качества кости доказать же этого нельзя. Мы можем доказать рентгенологически лишь одно из этих изменений, заключающееся в увеличении размеров позвонкового тела. Тела таких поясничных позвонков изображаются на рентгенограмме в форме песочных часов. Следует отметить, что мы находим такого рода фигуру у стариков, занимающихся тяжелым физическим трудом, а также весьма характерную для лиц, пораженных недостаточностью позвоночника.

Последнее обстоятельство даст нам повод в свою очередь предположить, что упомянутая выше реакция организма при недостаточности ведет именно к повышению становой силы позвоночника, но данные исследования не служат доказательством того, что недостаточность имеет или имела место раньше. Они лишь показывают, что в организме имелись основания для повышения становой силы позвоночника и что она действительно была повышена. Если в связи с этим в организме образовались расстройства, говорящие за недостаточность, то следует предположить, что организм не приспособился в достаточной мере к происшедшим изменениям. Таким образом обнаруживается симптом, имеющий определенное значение в общей картине болезни.

Еще большее значение имеет обнаружение признаков **обезображивающего спондилита.**

Обезображивающий спондилит в общем рассматривается как своего рода особая болезнь. Впервые против этого высказался Бенеке; автор с ним согласен и полагает, что ему удалось доказать это.

При осмотре позвоночника с высокой степенью обезображивающего спондилита у нас на первый взгляд получается впечатление беспорядочного и бессистемного расхождения позвонков (рис. 139). Но если предположить, что образование обезображивающего спондилита ведет к защите позвоночника от повреждения на почве перегрузки, в особен-

ности от искривления вследствие злой перегрузки, то в изменении соотношении между позвонками приходится сразу видеть известную правильность и закономерность.

Позвоночник представляет нагруженный столб, состоящий из отдельных частей, связанных между собой подвижными прослойками (рис. 140).

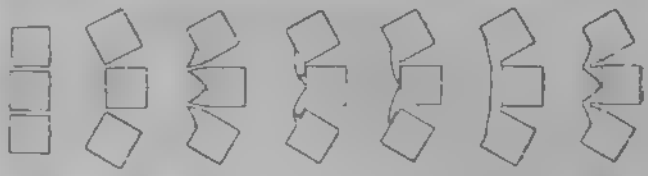

140 141 142 143 144 145 146

Рис. 140—146. Рис. 140 — [illegible] столб, [illegible] частями [illegible] отдельных частей [illegible] перегрузки. Рис. 141—146 показывают [illegible] с помощью технических средств [illegible].

Получая задачи предотвратить возможность искривления такого столба от перегрузки, как это изображено на рис. 141, техник прокладывает между отдельными частями столба подпорки (рис. 142—146). Рис. 142 показывает основной тип этих подпорок. Они представляют соответствующие друг другу подпорки, вставляющиеся в вогнутые части искривления на краях столба, противоположных друг другу. Рис. 143—144 являются вариациями этих подпорок, не меняющими сущности основного типа. На рис. 145 представлена конструктивная форма, с помощью которой желательно достичь неподвижности отдельных частей столба в отношении друг друга. Рис. 146 преследует ту же цель, но вторичным путем, т. е. после того, как уже вставлены подпорки.

Рис. 147. Рис. 148.

Рис. 147 и 148. Тела позвонков, поврежденные обезображивающим спондилитом. Техник показывает выработанные им органические конструктивные формы для оперы, аналогичных на рис. 142—146 (по Бенеке).

Теперь сравним наши рисунки с рис. 147 и 148, принадлежащими Бенеке. Эти последние совпадают с теоретическими схемами автора. С технической точки зрения это обстоятельство служит абсолютным доказательством того, что смысл и цель этих надстроек на позвоночнике заключается в предохранении его от искривления вследствие перегрузки. В работе автора об обезображивающем спондилите и обезображивающем артрите, появившейся в Archiv fur klin. Chirurgie, том 139, это подтверждено подробными и многочисленными данными. Здесь же он ограничивается ссылкой на этот труд и на все то, что по этому поводу было сказано в общей части на стр. 25.

Каковы же соотношения между обезображивающим спондилитом и недостаточностью позвоночника?

При недостаточности мы также находим обезображивающий спон-

дилит, но его может и не быть; с другой стороны, мы находим обезображивающий спондилит там, где напрасно ищем существования недостаточности.

Это объясняется следующим образом. Обезображивающий спондилит хотя и развивается в неполноценном позвоночнике, но для этого требуется время. При тяжелом случае недостаточности возможно нехватает той силы реакции, выражением которой является образование обезображивающего спондилита. Таким образом при наличии тяжелейших явлении недостаточности мы можем и не найти обезображивающего спондилита.

Продукты обезображивающего спондилита остаются и после того, как выравнивается недостаточность. Мы находим обезображивающий спондилит при отсутствии симптомов недостаточности.

Поэтому из наличия обезображивающего спондилита нельзя делать вывода, что явления недостаточности должны существовать в данное время; с другой стороны, не следует думать, что там, где нет обезображивающего спондилита, не могут появиться явления недостаточности.

Подозревая наличие недостаточности позвоночника, следует проследить, нет ли в данном случае обезображивающего спондилита, но как к положительным, так и к отрицательным данным исследования нужно подходить с осторожностью во избежание ошибочных выводов.

Диагноз. После того, что уже было сказано по поводу общей диагностики заболевании позвоночника и его недостаточности, распознавание последней не представляет затруднении. Поэтому здесь придется ограничиться тем, чтобы указать, в каких случаях следует искать это заболевание.

Принимая во внимание частоту заболевании при недостаточности позвоночника и значительную степень вызываемых ею расстроств, врачу часто приходится сталкиваться с таковыми случаями, но так как в настоящее время диагноз недостаточности позвоночника ставится еще только немногими врачами, то она обычно попадает в рубрику других заболеваний.

Не говоря уже о том, что врачи часто ограничиваются обыденным диагнозом «боли в крестце», эти случаи нередко обозначаются как: мышечный ревматизм, межреберная невралгия, блуждающая почка, энтероптоз, функциональные расстройства пищеварения, первные заболевания брюшных органов, смещения матки, нередко и особенно часто как неврастения и истерия. Все эти диагнозы, как известно, являются более или менее шаблонными.

Если поставить себе за правило рассматривать боли в спине как возможный признак заболевания позвоночника, внимательно присматриваясь к жалобам больного на боли в спине и расспрашивая о них там, где они сами по себе не выявляются, если каждый раз при наличии болей подвергать обследованию позвоночник и вообще не отступать от правила — исследовать позвоночник до установления диагноза функционального расстройства, неврастении или истерии, то мы очень часто будем находить явления, описанные автором под видом недостаточности позвоночника. Если же на основании полученных данных исключается заболевание позвоночника как причина, вызывающая подобные симптомы, то остается группа болезней, при диагностике которых мы исходим из других возможностей, имеющихся при данном положении вещей.

Необходимо для постановки диагноза имеет в конце концов решающее значение.

Случаи, излечивающиеся с помощью специфического лечения недостаточности, являются таковыми с чистой недостаточностью. Случаи, при которых мы достигаем только улучшения, относятся к болезням недостаточности постольку, поскольку применяемое лечение имеет успех. Там же, где правильно проводимый курс лечения не приносит облегчения, следует считать, что диагноз поставлен неправильно.

Лечение. Основные черты лечения недостаточности позвоночника ясны. Причиной болезни является нарушение равновесия нагрузок. Целью лечения является восстановление равновесия нагрузки. Само собой понятно, что лечение должно быть этиологическим, и лишь там, где это невозможно, следует прибегать к паллиативным мерам.

Этиологическая терапия применима главным образом в тех случаях, где причиной расстройства является увеличение нагрузки, например при перемене профессии. На применении этиологического лечения следует особенно настаивать в тех случаях, когда заболевание обнаруживается у молодых людей вскоре после начала работы. Успех не всегда оправдывает ожидания. При развитии состояния раздражения до более высоких степеней стойкая сила нарушается уже настолько, что оказывается недостаточной даже для нормальной нагрузки.

При нарушении равновесия в зависимости от заболевания позвоночника мы всегда стремимся устранить это заболевание, но очень часто не достигаем при этом успеха. Для достижения реальных результатов от лечения требуется много времени. Точно так же нужно очень много времени для того, чтобы реактивные процессы организма оказали своевременное действие. Больной должен пройти эту длительную стадию ожидания результатов, сверх того необходимо восстановить равновесие нагрузки независимо от того, по какой причине оно нарушено. Если же нам удастся восстановить это равновесие, то этим самым мы способствуем фактическому излечению.

Прежде всего мы прибегаем к гимнастике как к средству, укрепляющему и оздоровляющему, причем пытываем большое разочарование. Это до очень легкие случаи, и то при очень осторожном отношении к больному. Гидротерапия реагирует на лечение гимнастикой. В более тяжелых случаях сразу же усиливаются все болезненные явления. Это объясняется следующим. Гимнастика — это раздражение при работе, действующее определенным образом на органы, хотя и слабые, но все-таки здоровые. Вносят в деятельность особенно переутомленных групп раздражение, мы усиливаем имеющееся раздражение и, таким образом, ухудшаем состояние больного. Гидротерапия, которая находит себе в ряде случаев применение при болезнях позвоночника на почве [illegible] и [illegible] позвоночника. Несколько лучших результатов достигают помощью массажа. В тяжелых случаях массаж оказывает хорошее действие, если мы им не злоупотребляем. В большинстве таких случаев больные плохо переносят вышеуказанное раздражение. Приносит ли какую-либо особую пользу насвечивание, еще не выяснено.

Часто с успехом применяется курс радиоактивных ванн. При этом должно отметить, что больные с острыми болями нередко

своеобразно реагируют на ванну. В самой ванне они чувствуют [illegible] очень хорошо, но по выходе из нее появляются приступы бо[illegible]. Это соответствует тому, что мы обычно наблюдаем при статической недостаточности, а именно появляются боли, если мы после разгрузки позвоночника внезапно вновь нагружаем его.

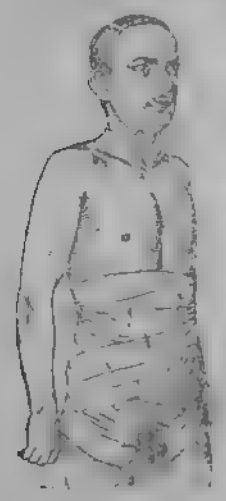

Рис. 149. Повязка [illegible]

Значительно быстрее удается уменьшить страдания больного путем разгрузки, создавая опору для слабого позвоночника. Как и при всякой другой статической недостаточности, так и при недостаточности позвоночника **главным видом** лечения является создание опоры. Конечно, лечение только наладить не, но оно моментально приносит облегчение и в огромном проценте случаев больного до [illegible] лечения ведет к выздоровлению, **создавая путь к самоизлечению.**

Для проведения разгрузки больного на создаваемую позвоночнику опору, автор пользуется указанными стрих сильных (один из них изображен на рис. 122). Повязка, наложенная с некоторым давлением на живот, и дает позвоночнику возможность выносить известную нагрузку. Повязка состоит из туго натянутых широких бинтов [illegible] (рис. 149); концы бинтов скрепляются между собой посредством безопасных булавок. При наличии обременения от такой повязки для больного этот момент служит показанием к замене ее опорным бандажом или опорным корсетом.

Самым простым приспособлением является эластический корсет, изображенный на рис. 150 *a* и *b*.

Такой корсет состоит из плотного прорезиненного трико с пришитыми к нему тонкими гибкими стальными шинами. Корсет должен сидеть очень плотно. Когда резина растянется, боли, исчезнувшие благодаря корсету, могут возобновиться и вновь проходят при вторичном укреплении корсета.

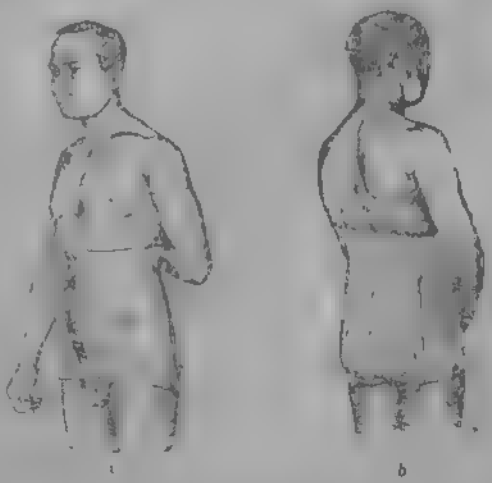

Рис. 150. *a* и *b* — эластический корсет

Среди большого количества людей, носящих брюшные бинты, значительный процент страдает недостаточностью позвоночника.

В более легких случаях с помощью эластических корсетов можно достичь удовлетворительных результатов, в особенности если поражены нижние отделы позвоночника. Для больных с порядочными отложениями жира на животе лучше всего применять нечто среднее между брюшным бандажом и корсетом (Hutbi[illegible]

korsett), как это видно на рис. 151 *a* и *b*. В случаях, где не помогают эти приспособления, можно применить более крепкую опору, взяв за образец некоторые старые системы корсетов. Автор применяет простой матерчатый корсет (Zwickelk rsett) (рис. 25 *a* и *b*), затем матерчатый корсет типа Гессинга (Hüftbügelkorsett) (рис. 26 *a* и *в*) и кожаный корсет (рис. 28 *a* и *b*). В особых случаях конечно требуются специальные модификации.

Рис. 151 *a* и *b*. Корсет для живота с дугами на бедрах.

Из трех названных типов наиболее легким является простой матерчатый корсет благодаря сходству с обыкновенным дамским корсетом; он охотнее всего применяется больными женского пола. Корсет, охватывающий бедра, служит более совершенной опорой. Корсет из кожи отличается своей прочностью и имеет то преимущество, что при наличии хорошей модели его в состоянии сделать даже менее опытный техник.

Рис. 152. Больной с патологической недостаточностью позвоночника. Большая потребность в опоре. Больной вынужден [illegible] или на палку

Рис. 153. Через 2½ часа после наложения гипсовой повязки на туловище больной в состоянии передвигаться без посторонней помощи и без палки

Сюда относится также лечение **гипсовой кроваткой**. Больные с недостаточностью позвоночника очень часто жалуются на невозможность найти удобное положение в своей кровати; во время же сна они ощущают боли. Эти боли устраняются гипсовой кроваткой, обеспечивающей больному положение, разгружающее его позвоночник. Это положение должно сохранить в точности, чтобы избегнуть нежелательных мук.

В особо тяжелых случаях и там, где желательно добиться непосредственного успеха, лечение следует начинать с **гипсовой повязки вокруг туловища**. Ни один корсет не может разгрузить позвоночника так, как гипсовая повязка, и придать ему покойное положение.

Для наложения гипсовой повязки больного устанавливают в [illegible] ячей раме Белля (рис. 18). При этом надо избегать сильного [illegible] и большой экстензии. Вытяжение за голову производят без усилия. При наличии неправильного положения перед [illegible] постепенно, насколько это удастся получить.

Подстилкой для повязки служит трико. На живот кладут ватную подушечку, на подвздошный гребешок накладывают тонкие полоски войлока, выступающие несколько кнаружи, остистые отростки защищают таким же образом. Повязка начинается от ягодичной складки, охватывает плотно таз, спереди живот и опять несколько выше грудную клетку, доводя ее до уровня плеч и кончая на плече. По затвердении повязки обрезают ее нижний край настолько, чтобы больной мог сидеть; со стороны подмышечных впадин повязку также срезают до той высоты, чтобы не мешать движениям рук.



Рис. [illegible] [illegible] гипсовой повязки [illegible] больного [illegible] перелом [illegible] позвоночника [illegible]

Больные с сильными болями чувствуют **облегчение сейчас же после наложения повязки.** Порадеть обычно непродолжительна. Неудобства, причиняемые повязкой, дают себя чувствовать, особенно поначалу. Часто приходится прибегать к морфию. Обыкновенно приносит облегчение разрез на передней стороне повязки в первый или второй день после ее наложения. Еще через три или четыре ночи, реже позже, картина сразу меняется. Больной хорошо спит, боли исчезают и во всяком случае **значительно уменьшаются.**

В качестве примера можно привести случай, изображенный на рис. 152 и 153. Больной несколько месяцев назад упал с велосипеда. Был диагностирован перелом позвоночника, по поводу чему назначен постельный режим. На рентгенограмме не обнаружено перелома позвоночника (рис. 152), но больной был доставлен к врачу, уже (рис. 153) через сутки после наложения гипсовой повязки на туловище.

В одних случаях наступает уменьшение боли сейчас же после гипсовой повязке, в других — спустя несколько дней наступают сильные боли. В таких случаях повязку надо менять, иногда даже по нескольку раз. Имеющиеся в этих случаях контрактуры мышц туловища исчезают под гипсовой повязкой. Повязка больше не держится при изменении формы туловища. Отсюда возникают новые боли, прекращающиеся с наложением новой, соответствующей новой форме туловища.

При [illegible] сильных болях в верхнем отделе позвоночника к повязке [illegible] прибавляют [illegible] шейную повязку, придающую больному [illegible] положение (рис. 154).

Гипсовую повязку на туловище носят в общем на 1—1½ месяца. Только в самых тяжелых случаях, особенно у пострадавших на войне и иногда во время железнодорожной катастрофы и в лифтах, повязку оставляют на более длительный срок.

По мере улучшения эффекта от гипсовой повязки ее заменяют корсетом или гипсовой кроваткой. Применяемые автором шины уже описаны

[illegible]ыше. На рис. 15 [illegible] изображена шейная повязка, применяемая автором в случаях заболевания верхних отделов позвоночника.

Больной лежит [illegible] этими методами лечения столько времени, сколько это необходимо, т. е. продолжительность лежания больного в гипсовых случаях [illegible] и определяется самочувствием больного. Больной, [illegible] удобности в корсете, снимает его. Нам необходимо следить лишь за тем, чтобы это не было сделано слишком рано.

Рис. 15. [illegible] и с [illegible] отражения [illegible] шейного позвонка.

Очень распространено мнение, будто корсет или гипсовая повязка на туловище причиняют вред больному, в частности вызывают атрофию мышц. Такого рода мнение основано на отсутствии опыта, потому что мышечные атрофии, возникающие под корсетом или гипсовой повязкой, сами по себе исправляются после излечения костной системы. Крепкая мускулатура при слабой кости [illegible] штукатурке на хрупкой стене.

Наши случаи редко дают повод к оперативному вмешательству. При локализации заболевания на более или менее ограниченном участке с успехом применяют операцию Ольби. В большинстве же случаев болезнь захватывает весь позвоночник или по крайней мере столь значительные участки его, что такого рода вмешательство исключается. Показания к оперативному пособию касаются тех случаев, где дело дошло до развития кажущейся деформации. В таких случаях автор охотно производит операцию. Однако она, как и при туберкулезном спондилите, отнюдь не исключает корсета и гипсовой кроватки.

ЛИТЕРАТУРА.

S. [illegible] Ein Fall von Schiefwuchs der Wirbelsäule. Zeitschr. f. Chir. [illegible] Bd. [illegible] Schiefwuchs [illegible] Wirbelsäule. Archiv f. [illegible] 107 Bd. Die Lehre von den [illegible] der besonderen Berücksichtigung der Insufficienzwirbel. Enke. Stuttgart. 1. 21.

b) Статические деформации позвоночника на почве отягощения.

Законы образования деформаций. В общей части было указано, каким общим положениям подчиняется образование статических деформаций на почве нагрузки. Здесь необходимо остановиться на том, как действуют эти законы в специальных условиях применительно к позвоночнику.

В отношении статической нагрузки позвоночник [illegible] представляет вертикально стоящий опорный столб, причем он не [illegible], а беспрерывно меняет в широких пределах свое положение. Из разнообразия этих положений нельзя выбрать какое-либо одно и исходить из него, а нужно все эти особенности свести к одной единице, которая будет представлять **функциональное среднее положение.** Если обозначить вертикальное положение позвоночника буквой a, присоединяющийся же к нему боковой наклон буквой x, то вертикальное положение с наклоном набок будет $a + x$. То же вертикальное положение с наклоном в другую сторону будет $a - x$. Вместе взятые $a + x$ и $a - x$ [illegible] мало отличны друг от друга.


Рис. 156. Рис. 157. Рис. 158. Рис. 159.

Рис. 156. Вертикально стоящий столб. Рис. 157. Вертикальный столб со свободными концами в поперечном сечении изгибается под влиянием перегрузки в форме одного искривления. Рис. 158. Столб, концы поперечного сечения которого лежат на горизонтальной плоскости, изгибается под влиянием перегрузки в форме одного главного искривления и двух второстепенных [illegible]. Рис. 159 изображает одну из вариаций рис. 158.

Продолжая наш анализ, видно, что для нормального человека в качестве функционального среднего положения приблизительно отвечает наиболее часто встречающаяся установка позвоночника (рис. 113 a). Таким образом часто наблюдающееся наклонное положение позвоночника обусловливает отклонение от функционального среднего положения в смысле сгибания и т. д.

Это важно постольку, поскольку со стороны позвоночника скорее, чем со стороны других отделов, [illegible] равновесие [illegible]. Объясняется это тем, что при искривлении позвоночника таким образом [illegible] гораздо [illegible], чем при прямом. Это обстоятельство важно еще и в том отношении, что вызываемое им искривление на почве перегрузки [illegible] обрисованному нами отклонению от вертикальной установки.


Рис. 160. [illegible]ческий пре- [illegible]

При установленном нами на основании анализа функциональном среднем положении позвоночника **все мышцы позвоночника находятся в состоянии напряжения,** потому что это среднее положение объединяет в себе все возможные особенности установки позвоночника, которые в своей совокупности обусловливают напряжение мышц.

Позвоночник, мышцы которого напряжены, неподвижен. Межпозв-

[illegible] суставы фиксированы мышцами. Поэтому [illegible] деформации на почве нагрузки [illegible] фиксированными.

На [illegible] всех мышц позвоночника [illegible] позвоночные диски сдавливаются и таким образом уменьшается их объем. Благодаря этому уменьшается расстояние между [illegible] позвонков и хрящевые вещества [illegible] в меньшей степени и во всяком случае в значительной мере. Поэтому при позвоночных [illegible] от перегрузки и мышечных [illegible] отсутствуют сильные изменения межпозвоночных дисков.

Рис. [illegible] (Схематическое [illegible] позвоночника [illegible] (на противоискривления).

Нагрузка и выгибка идет частично сверху (голова) и частично снизу. Боковая нагрузка увеличивается книзу с каждым поперечным сечением. В таких же размерах возрастает и сопротивление столба. Поэтому при наших вычислениях мы всегда принимали в внимание эти две величины, как взаимно уничтожающие друг друга. Стало быть мы **можем рассматривать позвоночник как вертикально стоящий, нагруженный сверху опорный столб.**

При функциональном среднем положении позвоночник соприкасается своими концевыми поперечными сечениями с двумя горизонтальными плоскостями: внизу с плоскостью почвы, вверху с плоскостью линии обоих глаз.

Столб, концевые поперечные сечения которого расположены таким образом, не может в случае искривления от перегрузки изогнуться так, как изгибается стержень с свободными концами поперечных сечений. В последнем случае изгиб принимает форму [illegible] искривление (рис. 157). В первом же случае изгиб состоит из комплекса искривлений (рис. 158). Сюда основное искривление обозначается посредине столба и два искривления по направлению к концам столба. Эти противоискривления сильны вместе разлиться главному искривлению. В этих рамках могут быть всякие варьяции. Например одно искривление может быть длинным и плоским или коротким и крутым, и оба имеют одинаковое направление. Рис. 159 а например соответствует этому закону.

Таким образом устанавливается закон, доказывающий [illegible] давно знакомое явление позвоночника, а именно, что при [illegible] наряду с основным искривлением всегда находим два противоискривления (рис. 160 и 161). Сочетание основного искривления с противоискривлениями мы [illegible] подаем также и при других деформациях позвоночника на почве статической нагрузки, например при старческом кифозе (рис. 162). В этом случае находят большой кифоз, захватывающий весь позвоночник вплоть до самого верхнего отдела шеи; в качестве верхнего противоискривления [illegible] резкий лордоз в шейной части, а в форме нижнего противоискривления [illegible] различную установку ног.

Ноги представляют связующее звено между нижним концом поз-

волочная и поперечная плоскости. Равным образом [illegible] эквивалентом по отношению к искривлению позвоночника. Статическая [illegible] является также эквивалентом по отношению к ближнему прямому кривлению (рис. 162). Если верхнее противокривление не образуется, то эквивалентным является [illegible] установка глаз.

Эквивалентным по отношению к боковым искривлениям является косое положение таза, встречающееся столь часто при сколиозе.

Рис. 162. Старческий кифоз также заключает в себе комбинацию основного искривления и двух противокривлений.

Рис. 163. Схематическое изображение столба, укрепляемого посредством полосы, присоединенной к его периферии.

Своеобразное устройство позвоночника заключается в том, что он составлен из ряда **тел и дуг**, причем носителем тяжести собственно является ряд тел позвонков. Ряд дуг выполняет в первую очередь иные задачи; все же они не лишены значения в поддержке позвоночника при его работе. Внутренние соединения, существующие между рядом тел, способствуют повышению становой силы тел позвонков.

Ввиду того что масса, получаемая рядом тел в виде подкрепления от ряда дуг, распространяется на этот ряд неравномерно, присоединяясь к нему эксцентрично, то наряду с общим возрастанием становой силы имеются и другие особые влияния.

Соотношения между рядом тел и дуг изображены схематически на рис. 163. Круглый столб представляет ряд тел, а примыкающая к нему **продольная полоса—ряд дуг.**

В случаях перегрузки такого рода столб изгибается параллельно линии присоединения подкрепляющей полосы, если какая-либо другая сила не препятствует процессу искривления и не направляет его в **другую сторону.**

Этим объясняется то, что статические деформации от нагрузки особенно часто проявляются в форме боковых искривлений (сколиозов). Кифотические и лордотические искривления образуются почти только в тех случаях, когда уже имеется соответствующий компонент в функциональном среднем положении, из которого и хотят искривление, например при старческом кифозе. Этот компонент создается благодаря тому, что мы в течение нашей жизни во время работы гораздо чаще наклоняем **туловище вперед, нежели назад.**

Если мы разделим поперечное сечение какого-нибудь столба на некоторое количество равных частей и разделим на такое же количество равных частей накладываемую на него тяжесть, оставляя для каждой единицы поперечного сечения соответствующую часть тяжести, то соотношение между всем столбом и всей тяжестью не изменится. Когда на

[illegible] становится [illegible] на всех [illegible] поперечного сечения [illegible] перелома, и на [illegible] частях поперечного сечения [illegible] единовременно появляется искривление. Если то же самое проделать со стержнем, к которому прикреплена укрепляющая полоса, как показано на рис. 164, то перелом появится раньше на концах полосы, чем в середине, более отдаленных от укрепляющей полосы, можно сказать, на близлежащих, потому что укрепление благоприятствует [illegible] по местам, расположенным ближе к укрепляющей полосе, подвергаются [illegible], а [illegible]. Искривление вследствие этого обнаруживается сперва на более отдаленных от полосы частях, чем на менее удаленных. В дальнейшем течении искривление будет увеличиваться на более отдаленных, чем на близлежащих частях.

Рис. 164. Столб, в котором под влиянием перегрузки появляется вращение; посредством введенных в столб булавок это движение становится наглядным

Рис. 165. Рисунок показывает, как изображенное на рис. 164 вращение столба проявляется на сколиотическом позвоночнике в виде торсии.



Рис. 166. Клиновидный позвонок из поясничного отдела при левостороннем сколиозе (по Лоренцу). Передне-задний диаметр тела позвонка и остистого отростка образует на выпуклой стороне искривления угол меньше 180°.

В результате этих явлений получается вращение столба, характеризующееся тем, что часть столба, лежащая против места приложения полосы, поворачивается на вершине образовавшегося искривления к выпуклой стороне искривления.

Если же, наоборот, принять ряд дуг за столб, удерживающий на себе тяжесть, а ряд тел за отходящуюся к ней укрепляющую полосу, то получается то же действие, но в обратном направлении, в результате этого полоса точно так же поворачивается к выпуклости своим свободным, обращенным к столбу концом. Передне-задний диаметр столба и диаметр укрепляющей полосы образуют собой угол, лежащий на стороне, направляющей искривление линии; этот угол меньше 180°.

Этот математический расчет можно проверить экспериментальным путем (рис. 164) и получить объяснение тех своеобразных явлений, которые мы отмечаем на сколиотическом позвоночнике в виде явлений торсии. Старый рисунок из учебника (рис. 165) показывает чрезвычайно характерную картину вращения в области передней поверхности позвоночника. Тело позвонка, взятое из выпуклого влево поясничного отдела при сколиозе (рис. 166), показывает угол, образуемый передне-

[illegible] диаграмма [illegible] и дуги, в [illegible] должен [illegible] ваться по нашим вычислениям.

Рис. 167. Столб, к которому приложен [illegible] цилиндр

Создаем [illegible] цилиндра (рис. 167), подвергнем [illegible] столб перегрузке так, чтобы в [illegible] перегрузки искривление выгнулось обратно [illegible] вращательное движение. Отметим [illegible] изменения [illegible] цилиндра. Если поперечное сечение цилиндра и его оболочки будет соответствовать рис. 168, то оболочка цилиндра должна будет отойти от середины искривления в сторону, указанную стрелкой (рис. 169). В результате [illegible] получения уплощение свода на вогнутой стороне и увеличение свода на выпуклой стороне.

Так объясняется на скелетном скелете явления, ведущие к образованию реберного горба. Рис. 170 совпадает с тем, что мы видим на рис. 169.

В случае искривления позвоночника от перегрузки одинаково поддаются объяснению как изменения, захватывающие весь позвоночник, так и изменения формы, касающиеся только отдельных участков скелета позвоночника, так и изменения образующего его вещества, происходящие внутри позвоночного столба. Уменьшение высоты передней части тела позвонка при кифотическом искривлении является правилом согласно законам механики. Различные изменения формы, связанные со сколиотическим искривлением, вполне обоснованы, это происходит вследствие влияния позвонка в верхнюю часть искривления или занятия им косого положения в нисходящей или восходящей дуге искривления, или же от внедрения между двумя искривлениями. Объяснению поддается также и следующее обстоятельство: при разреже тела позвонка видно уплотнение губчатого вещества в его вогнутой части и разрыхление в выпуклой части.

Рис. 168 Рис. 169

Рис. 168. [illegible] Рис. 169. [illegible] рис. 168, [illegible] у [illegible] или [illegible]

Наконец можно подвести теоретическое обоснование и под изменения, **регулярно** наблюдаемые нами на позвоночнике в виде его изгибов в зависимости от перегрузки.

Так как все эти изменения поддаются объяснению, то следует сделать вывод, что они происходят **под действием тех моментов, которые мы кладем в основу нашего анализа становой силы и нагрузки**. При нагрузке, превышающей становую силу на основании простой



Рис. 170. Клиновидный позвонок и [illegible] берцовое кольцо, взятые из [illegible] и его сколиоза в грудной части (по Лорицу). Изменения ребер [illegible] соответствуют рис. 169.

но неизменного [illegible], [illegible] на [illegible] нагрузки. Эти неизменные [illegible] [illegible] анализ [illegible] принимают одинаковую форму и достигают одинаковой степени развития.

При анализе какого-либо случая [illegible] позвоночника от деформации [illegible] и [illegible] здесь [illegible] и [illegible] анализа, от [illegible] [illegible] [illegible] некоторые патологические явления, не [illegible] [illegible] [illegible] нету. Эти оставшиеся неизученными явления могут быть [illegible], они могут заключать в себе непосредственные продукты [illegible] либо [illegible] заболевания, ведущего к недостаточности. Причем между этими продуктами и недостаточностью нет никакой непосредственной связи: прежде всего здесь могут иметь место продукты жизнедеятельности организма, вырабатывающиеся в сложном процессе приспособления.

Этот остаток неучтенных явлений может быть самого разнообразного происхождения. Не умея строго отграничить эти явления от изменений, вызываемых действием механических сил, мы всегда стоим перед опасностью неправильных выводов в силу обобщения какого-либо второстепенного или случайного признака.

Согласно в вышеприведенным законам статическая деформация позвоночника от нагрузки может возникнуть во все периоды жизни, в которые может образоваться расстройство равновесия нагрузок. Все, что мы в предыдущей главе говорили о статической недостаточности позвоночника относится также к возникновению деформации от нагрузки. На схеме (стр. 1[illegible]) вместо статического заболевания от недостаточности можно также начинать статическая деформация от нагрузки. В особенности следует подчеркнуть, что деформация от нагрузки ни в каком случае не ограничивается периодом роста. Эти деформации чаще возникают в периоде роста. Рост при этом имеет значение лишь постольку, поскольку позвоночник в этом периоде более подвержен в физиологическом отношении. Прямой зависимости между ростом и образованием деформации не существует.

Заслуживает внимания связь, существующая между недостаточностью позвоночника и статической деформацией от отягощения. Хотя об этом уже было сказано, но ввиду важности вопроса к этому следует вернуться. В данном случае можно согласиться на схему, приведенную в общей части (стр. 26). Как и при всех других статических заболеваниях от недостаточности, наружному проявлению деформации позвоночника предшествует период, характеризующийся только наличием недостаточности. После этого наступает период, в котором другие симптомы недостаточности, существующие наряду с деформацией, указывают на то, что еще не прекратилась несоразмерность нагрузок и что деформация ухудшается, наконец наблюдается третий период с исчезанием симптомов недостаточности благодаря восстановлению равновесия нагрузок. В этом периоде деформация остается стойкой и как таковая может в свою очередь причинить те или другие расстройства.

Закономерность, существующая между недостаточностью и деформацией, не всегда вполне очевидна. Это объясняется тем, что продолжа-

[1] Schanz. Die statische Wirbelsäulendeformität und ihre Behandlung. Stuttgart 1904

тельность вышеуказанных трех периодов весьма и меняла и что тяжесть клинической недостаточности не всегда идет параллельно силе деформации самого позвоночника. Если кости очень хрупки, например при рахите и при конституциональной и несостоятельности [illegible] деформации протекает гораздо быстрее. Поэтому период чистой недостаточности очень непродолжителен, и деформация настолько фиксирует на себе внимание больного и врача, что симптомы недостаточности часто остаются совершенно не замеченными. Но, учитывая возможность их существования, всегда удается выяснить. Это всегда получается, если разновесие нарушается при наличии твердых, малопластичных костей. В таком случае период чистой недостаточности настолько длителен, что наблюдения часто кончаются раньше появления первых признаков деформации. Эти два момента являются одними из самых важных причин того, что сущность недостаточности позвоночника до сих пор так мало поддавалась объяснению.

Практическое значение деформации позвоночника от отягощения различно в зависимости от степени деформации и от возрастного периода, в котором развиваются эти деформации. Легкие деформации представляют безобидные косметические дефекты, значение которых теряется с наступлением определенного периода жизни, когда физической красоте уже не придается особого значения. Тяжелые деформации, обусловливая ограничение пространства для грудных и брюшных внутренностей, нарушают всю жизнеспособность больного. Никогда человек, пораженный в молодости сколиозом, не живет столь долго, сколь он мог бы прожить без наличия сколиоза. Если соответствующие изменения наступают в более позднем периоде или же в виде остеомаляции или в форме старческого остеопороза, то расстройства на том же участке бывают значительно легче. То же самое наблюдается в отношении физической трудоспособности больного. Различия в практическом значении данного заболевания создают разные показания для лечения.

Лечение. Лечение легких деформаций, как и лечение других косметических недостатков, является роскошью. Предупреждение или устранение тяжелых деформаций, сопровождающихся в юности, равносильно сохранению для больного нормальной продолжительности жизни, трудоспособности и удовлетворения от работы. Такая цель оправдывает применение радикальных средств.

К сожалению между средствами, имеющимися у нас для лечения этих деформаций, и теми препятствиями, которые возникают при исправлении деформации, существует большая пропасть. В этом отношении больше всего может дать профилактика. Убедившись своевременно, что развитие деформации позвоночника от нагрузки может достичь высокой степени, возможно приостановить нарастание процесса путем восстановления равновесия нагрузок. В более легких случаях живой организм часто самопроизвольно корректирует порок и положение или же этого легко достигнуть нашими лечебными средствами. Чем тяжелее деформации и чем старше больной, тем труднее достигнуть благоприятных результатов.

Никогда при лечении деформации от нагрузки мы не должны упускать из виду наличия связи между деформацией и недостаточностью. В каждом случае чистой недостаточности мы должны думать о возможном появлении через некоторое время деформации, точно так же в каждом случае наличия деформации мы должны разобраться, имеется

ли еще или уже прошла недостаточность, вызывавшая деформацию. Только таким образом можно установить, в каком направлении вести лечение.

Средства, имеющиеся у нас для лечения этих случаев, способы их применения и получаемые результаты будут описаны в соответствующих группах при делении деформации позвоночника от нагрузки. Мы группируем эти деформации по двум признакам: по возрастному периоду их возникновения и по наличию причин, вызвавших деформацию путем **нарушения равновесия от нагрузки.**

В раннем детском возрасте рахит приводит к понижению стойкости костей, что в свою очередь вызывает искривление позвоночника. Эти искривления называют рахитическими.

1) Рахитические кифозы и сколиозы.

Прежде всего следует отметить, что рахитические искривления позвоночника встречаются гораздо реже, чем рахитические искривления конечностей. Очень часто встречаем рахитиков с тяжелым искривлением конечностей при вполне нормальном позвоночнике. С другой стороны, при рахитическом искривлении позвоночника мы часто не находим рахитических деформаций конечностей. Причина такой разницы еще неясна.

Заболевания позвоночника на почве рахита обычно очень рано дают о себе знать. Большей частью они появляются раньше, чем дети начинают сидеть или стоять, следовательно еще тогда, когда ребенка носят на руках.

Ограниченность собственных движений маленького ребенка играет определенную роль. У ребенка, сидящего на плоской поверхности, позвоночник находится в положении кифоза. Такое положение определяет путь дальнейшего развития уже образовавшегося от нагрузки искривления. Этим объясняется частое образование кифотических искривлений и развитие их главным образом в нижних отделах позвоночника (рис. 171).

При частом ношении ребенка на одной руке получается искривление позвоночника, причем последнее принимает форму соответственно этому положению ребенка. Образуются боковые искривления в форме **больших длинных дуг.**

Рахитические искривления обычно не сохраняют своей первоначальной формы. Искривления, имеющие форму кифоза, с течением времени осложняются сколиозом в результате этого получается горбатая, на всю жизнь сохраняющая отпечаток своего рахитического происхождения, короткое, острое кифосколиотическое искривление, захватывающее главным образом поясничные позвонки (рис. 172).

Длинные трубчатые кости скелета, развившиеся в период ношения ребенка в утробе, бывают в более сложные искривления, имеющие на себе качества как бы искривлений и противоискривлений. Эти формы также сохраняют на всю жизнь свои характерные отличия, выдающие их рахитическое происхождение. Искривления, образующиеся на почве рахита, отличаются тем, что у них искривления и противоискривления не выравниваются настолько, как это бывает в всех других случаях образования искривления позвоночника в детском возрасте.

В случаях с рахитическим кифозом или сколиозом по мере учета стадии чистого рахита, предшествующей появлению деформации, так как его умеют ставить, что они не испытывают боли, да сверх того деформация эта нет очень рано и развивается быстро. Состояние их роста часто говорит за наличие болезни. Дети, у которых развивается рахитическое искривление позвоночника, ведут себя так же, как дети, страдающие туберкулезным спондилитом. Они капризны и плаксивы, мнительны, в позвоночнике направлены, и особенно болезненно ощущается ствольная часть, в поясничной части **от туберкулезного спондилита.**

В соответствии с течением болезни рахитические искривления позвоночника можно разделить на две группы. В случаях, относящихся к первой группе, искривления позвоночника с рахитом больше не прогрессируют и не усугубляются. Склонности к самокоррекции, наблюдаемой при рахитических искривлениях конечностей, на позвоночнике не видно по крайней мере при сколиотических искривлениях.

Ко второй группе относятся случаи, в которых прогресс деформации не затихает, и развивается по тому же пути, по какому идет рахитическая деформация в раннем детстве. Как и в первой группе, в соответствующий срок появляются симптомы позвоночника, а также признаки позднего рахита. Обе группы следует разделить в одну, отдельно рахитические случаи, протекающие по пути конституционального сколиоза, от чисто рахитических: до такого деления у нас еще нет достаточных **признаков.**

При проведении своевременного лечения рахитических искривлений позвоночника может быть очень трудным и обычно плохим. Чуть лишь этот процесс начнет становиться очень серьезным, даже в случаях, не обнаруживающих никакой наклонности к усугублению, потому что нельзя гарантировать такого, что будет и где есть, что мы сможем что-либо сделать с ним. В случаях конституционального сколиоза требуется иное лечение, о котором будет указано **при разборе этих деформаций.**

Лечение в ранней стадии делится на общее лечение рахита и лечение местного заболевания. Все, что касается лечения рахита, приведено в общей части. Здесь надо сказать, что одного противорахитического лечения во всем случае недостаточно. Ему всегда должно сопутствовать **местное лечение.**

Главнейшим способом местного лечения является гипсовая кроватка. В гипсовой кроватке положение маленького больного сразу же меняется. Ребенок смеется, играет, спит, у него развивается хороший аппетит, тогда как до этого наблюдается совершенно противоположное. Такая перемена объясняется тем, что в кроватке исчезают

расстройства нервозности, о которых он не мог передать, но они все же существовали.

Эффект от лежания в кровати, в частности в направлении исправления деформации, можно значительно усилить специальным устройством этой кроватки. При простых кроватях, тяжелая кровать и отставливается в положении резкого лордоза и особенности под каркасом. Цель коррекции достигается наложением и дополнительным укладыванием валиков подушки в кроватях.

Коррекцию можно значительно увеличить посредством вытяжения. Автор добавляет к всему изложенному еще и кроватки металлические дуги и производит вытяжение (рис. 12) посредством резиновых тяжей.

Деформации, своевременно подвергающиеся такому лечению, вскором времени совершенно исчезают.

Чрезвычайно важно не выпускать ребенка из корсета и из кроватки. Необходимо добиться полного исцеления рахита, потому что опорные корсеты почти непримиримы к маленьким детям. Корсеты надеваются с трудом за толстым детским животиком.

Очень трудно проводить курсовое лечение в домашней обстановке, потому что обычные условия не подходят для лечения рахита, кроме того родители обычно не сознают необходимости продолжительного лежания в кровати. Поэтому в таких случаях нужно усиленно настаивать на продолжительном клиническом лечении.

k) Деформации позвоночника от отягощения в детском возрасте.

Наиболее важным в смысле развития деформаций позвоночника от отягощения является период, начиная от раннего детства до окончания школьного курса, т. е. детский возраст в более узком смысле.

Рост в длину падает главным образом на этот период. В этом возрасте ребенок сильно и разнообразно болеет и кроме того испытывает тяжесть, связанную с посещением школы. Сидением, тесной позой ребенок испытывает и задержки развития полового зрелости. Все эти моменты могут вести к нарушению равновесия нагрузок на позвоночнике.

В школьном возрасте эти моменты особенно хорошо поддаются наблюдению.

Исследуя более или менее значительное количество детей школьного возраста, мы у них находим в известном проценте случаев держаться сравнительно. Это дети, в отношении которых не удается обнаружить никаких ненормальностей; при этом их туловище не находится в том выпрямленном положении, которое мы признаем нормальным и которое соответствует здоровой осанке.

Далее мы находим известный процент детей, позвоночник которых отклонен от нормального развития в одних случаях больше, в других меньше и в общем имеются характерные деформации от отягощения. Процентные соотношения этих трех положений — нормального, с плохой осанкой и с деформацией — непостоянны. При повторном исследовании этих детей через несколько лет видно, что число деформаций увеличилось. За этот период образовались новые деформации, а старые не исчезли.

Исследуя детально, обнаруживается, что вновь образовавшиеся деформации отнюдь не всегда происходят в зависимости от неудовлетворительной осанки. Таким образом плохая установка тела не всегда является предварительной стадией деформации; у ребенка с безукоризненной **осанкой может появиться сколиоз.**

Далее наблюдается разнообразная тяжесть деформаций. В некоторых случаях деформации остаются на очень низкой ступени развития, не переходя за пределы косметического недостатка. С другой стороны, мы наблюдаем случаи, где уже при поступлении в школу имеются ярко выраженные изменения форм, продолжающие развиваться и доходить до деформации, вызывающих у пострадавшего самые тяжелые расстройства.

Мы различаем **доброкачественные и злокачественные деформации.**

В течение периода наблюдения за больным доброкачественные деформации переходят в злокачественные только в виде исключения. В процентном отношении нет значительного увеличения числа злокачественных деформаций. Среди детей, поступающих в школу, имеется приблизительно столько же злокачественных деформаций, сколько среди уже окончивших школу, мы имеем в виду боковые искривления (сколиозы), которые в дальнейшем будем называть для краткости только сколиозами. Таким образом формы сколиоза, нарастающие за школьный период, большей частью являются доброкачественными. Чем позже появляется сколиоз в детском возрасте, тем больше данных за то, что его характер доброкачественный. По окончании школьного периода начинается период, когда развиваются деформации злокачественного типа.

Было время, когда сколиоз рассматривали как непосредственный результат посещения школы и прямо называли его школьной болезнью. Причину возникновения сколиоза усматривали в том, что при положении, принимаемом во время сидения, позвоночник как бы «прогибается внутрь». Однако такое представление нельзя считать правильным, так как, с одной стороны, сколиоз появляется с школьного возраста и позже него, причем дети не выполняют работы, для которой школьной, а, с другой стороны, сколиоз может также возникнуть по прошествии этого времени после окончания периода роста.

Для более легкого усвоения мы сравним это положение с миопией. Это сравнение уместно потому, поскольку между миопией и школой существуют такие же взаимоотношения, как между сколиозом и школой, и миопию долгое время также **считали школьной болезнью.**

Некоторые пропит[illegible] сколиоз с слабым зрением; все дети, которые плохо видят, очень рано обнаруживают выраженную степень миопии. Так же обстоит дело и с детьми, у которых развивается злокачественный сколиоз: они редко имеют хорошее зрение. Дети очень удачно назвали это «[illegible]».

К тяжелым злокачественным формам мы видим за школьный период приобретается значительное количество легких форм, что нередко обусловливается усиленным интересом ребенка к время школьной жизни. Легким формам близорукости соответствуют такие же легкие

формы сколиоза, в образовании которых более важную роль играет влияние общей обстановки школы на здоровье детей, нежели факт сидения за школьной скамьей.

Сидя за школьной скамьей, ребенок имеет возможность опираться на локти и таким образом создавать непосредственную разгрузку позвоночника. Эта разгрузка по меньшей мере равноценна получающемуся от длительного сидения увеличению нагрузки. Этим объясняется то, что в школьный период мы не наблюдаем существенного увеличения количества злокачественных сколиозов.

Шлумский, имевший возможность сравнить в Кракове детей, не посещающих школы, с детьми, посещающими школу, нашел в обеих группах почти одинаковое количество сколиозов, причем среди не посещающих школу деформации оказались более тяжелыми.

Возникновение и течение юношеских сколиозов заключает в себе нечто своеобразное. Если взять кривую деформации, то не удается найти начальное отклонение от нормальной линии. Даже при самом тщательном наблюдении на большом периоде перед нами внезапно вырастает деформация, уже достигшая довольно высокой степени развития; продолжая наши наблюдения, мы временами вновь поражаемся появившемуся ухудшению. В этом состоянии деформация сохраняется некоторое время, затем мы вновь внезапно констатируем, что деформация прогрессирует. Деформация развивается не равномерно, а в форме волнообразной кривой. Промежуток между отдельными волнами и высота волн непостоянны.

Наиболее важным вопросом является следующий: что станет с годами с этими сколиотическими детьми?

В этом отношении существует разница между злокачественными и доброкачественными деформациями. Доброкачественные деформации в большинстве случаев не ведут к деформациям, достигает зрелого возраста, остаются в виде незначительных недостатков роста (высокое бедро, высокое плечо). Злокачественные деформации сохраняют свою наклонность к ухудшению по окончании школьного возраста и периода роста, а равно в течение всей жизни.

В случаях, когда больной в период своей жизни претерпевает новые заболевания, злокачественные сколиозы реагируют на это быстрым прогрессированием, а доброкачественные могут перейти в злокачественные. Это положение особенно подчеркнуть потому, что среди населения, а часто и среди врачей существует мнение, что сколиозы больше не ухудшаются после школьного возраста или по крайней мере по окончании роста тела.

Взаимоотношения между деформацией и недостаточностью при детских сколиозах определяются на основании общих правил. Наблюдается период, предшествующий деформации и характеризующийся только наличием явлений недостаточности; явления недостаточности сочетаются с деформацией в начале деформирующего процесса до тех пор, пока деформация продолжает итти по линии ухудшения, и наконец пред нами период, когда деформация существует, но признаки недостаточности уже отсутствуют благодаря восстановлению равновесия нагрузки.

В нашей весьма обширной литературе по вопросу о сколиозах почти ничего нет относительно явлений недостаточности. Говорится лишь только о том, что деформациям иногда предшествуют боли в спине и что в тяжелых случаях при давлении на межреберные нервы появляются невралгические боли. Совершенно ясно, что эти боли в спине вызваны недостаточностью; результаты лечения и показывают, что межреберная невралгия происходит от той же причины, а не вследствие давления на межпозвоночные отверстия. Эти боли устраняются лечением недостаточности, но такое лечение не влечёт за собой расширения межпозвоночных отверстий.

Признаки недостаточности при детском сколиозе далеко не исчерпываются болями в спине и межреберными невралгиями. Произведя исследование вышеуказанным путём, находят точки раздражения, выражающиеся болевыми ощущениями при постукивании по линии остистых отростков и при надавливании на тела поясничных позвонков. При более развитом течении заболевания наблюдаются спазмы длинных разгибателей спины в поясничной части (рис. 173). Очень часто путем опроса узнаем, что дети жалуются на беспричинные боли в животе, что они плохо едят и у них бывают рвоты. Эти «нервные расстройства пищеварения» исчезают при наложении гипсовой повязки на туловище. Далее находим, что общее состояние детей неудовлетворительно, что они жалуются на головные боли, плохо занимаются, нервничают. Все эти явления прекращаются после наложения гипсовой повязки на туловище. Все это симптомы недостаточности, переходящие из скрытой формы в активную благодаря появившейся в позвоночнике несоразмерности нагрузки. Эти явления, как заколдованный круг, оказывают свое влияние на всю жизнедеятельность больного, способствуют увеличению несоразмерности нагрузки и развитию деформирующего процесса.



Рис. 173. Злокачественный сколиоз в начальной стадии развития спазмы длинных мышц спины при неизмененном диффузном скелете

Первая задача в лечении детских сколиозов является необходимость разрубить **этот гордиев узел.**

Раньше, чем перейти к вопросу о лечении, надо сказать несколько слов о дифференцировании злокачественных сколиозов от доброкачественных.

Далеко зашедший злокачественный сколиоз конечно говорит сам за себя, но как отличить злокачественный сколиоз от доброкачественного в начале его развития?

Безусловных признаков нет. На основании практики можно сказать, что сколиозы, начинающиеся до школьного возраста, злокачественны, появившиеся же в период школьной жизни большей частью доброкачественны. Если в анамнезе сколиоза имеется травма позвоночника, то характер сколиоза злокачественный. Сколиозы, начинающиеся резкими явлениями недостаточности, также злокачественны. Особенного внимания требуют к себе спазмы длинных разгибателей спины. Высказанное Фелькманом мнение, что сколиозы, развивающиеся при плоской спине, выливаются в тяжелую форму, т. е. злокачественны,

во многом правильно. Сильные боли, вызываемые недостаточностью, заставляют больного уплощать грудной кифоз для разгрузки тел позвонков, в этих случаях развиваются тяжелые формы сколиоза. Плоская спина как разновидность осанки не создает особого предрасположения к развитию сколиоза.

Необходимо обратить особое внимание на то, что дети с плотными мышцами далеко не всегда могут считаться предохраненными от развития тяжелого сколиоза, а дети со слабыми мышцами далеко не часто заболевают сколиозом.

Воздержимся от описания патологической анатомии детского сколиоза, так как об этом уже написаны целые тома. Здесь также не будет приведено повторения вопросов систематики, которая уже с давних времен твердо установлена. Необходимо обратить внимание на некоторые практические правила для исследования.

Исследование. Следует еще раз упомянуть о том, что больного нужно заставить раздеться и стоять перед нами в непринужденной позе. Необходимо отвлечь внимание больного от его спины. Легкие деформации, в особенности первые следы реберного горба, легче всего обнаруживаются путем осязания, нежели осмотра, для этого надо проводить ладонью по спине сверху вниз.

При исследовании сколиоза чрезвычайно важно искать симптомы недостаточности и обращать внимание на общее состояние больного, причем надо также не забывать об ортостатической альбуминурии.

Так как наблюдение должно проводиться в течение долгого времени, то очень важно графически зафиксировать первоначальное состояние больного и через определенные промежутки времени сверять состояние исправления с начальной картиной.

Для этой цели выработан целый ряд способов измерения и измерительных приборов. В этой области много сделали Цандер и в последнее время Ланге.

Произвести точные измерения сколиоза невозможно, поэтому нецелесообразно заниматься этой неразрешимой задачей.

Сколиотический позвоночник подвижен, и нет таких приборов, при помощи которых можно было бы при выполнении каждого измерения производить точно одни и те же движения. Этот недостаток не устраняется усовершенствованием измерительных приборов: применяя особо чувствительные приборы, мы едемся в другую крайность, забывая о том, что результаты измерений не могут служить точным объектом для сравнения.

Поэтому автор ограничивается фотографией, которая в качестве стереоскопического снимка воскрешает перед глазами пластический облик больного. К данным исследования присоединяются схематические рисунки, благодаря которым запечатлеваются важнейшие моменты. При этом употребляются стежки с обыкновенного каучукового штампа, и на них наносят изменения боковых контуров туловища, отклонения линии остистых отростков, реберный горб и болевые точки.

На рис. 174 представлен случай сколиоза, зарисованный с фотографии; рис. 175 показывает ту же картину в схематическом изображении.

Реберный горб изображается с помощью перекрещивающихся линий, боли от постукивания—маленькими крестиками, боли от сдавления

тел позвонков поперечными штрихами. Количеством штрихов, необходимых для отдельных отметок, определяется степень образовавшихся изменений.

Профилактика. До тех пор пока сколиоз рассматривали как школьную болезнь, естественно делались попытки предотвратить распространение сколиоза путем устранения тех моментов, которые принято было считать вредными. Устраивались специальные школьные скамьи, которые делали бы невозможным «неправильное положение при сидении», вводили прямой способ письма. Несмотря на всевозможные рисунки, изображавшие правильное и неправильное сидение в школе, сколиоз не исчезал. В последнее время очень усиленно пропагандируют «ортопедическую» гимнастику в школах и обещают такими мерами сделать из детей атлетов без всяких сколиотических изменений. Оправдается ли это обещание?[1]



Рис. 17. Рентгенограмма фотографии [illegible]



Рис. 18. [illegible]

Надо полагать, что через 20 лет ортопеды будут так же смеяться над такого рода профилактикой в отношении сколиоза, как мы в настоящее время смеемся над школьной скамьей и прямым письмом как мерами, предотвращающими развитие сколиоза.

Значение школы в деле возникновения детского сколиоза незначительно. Поэтому школа может очень мало дать и в смысле предупреждения сколиоза. Забота о том, чтобы школа по возможности мало отражалась на ухудшении общего состояния здоровья детей, ограничение связанных с сидением лишних часов, введение перемен между сидением и физическими, забота о том, чтобы детей не перегружать длительным полнощением тяжелых книг — этими мерами мы можем бороться с теми вредными, влиянием которых действительно является школа. Разумное питание детей, создание общей здоровой обстановки, предупреждение переутомления, предоставление необходимого отдыха, в особенности детям, особо нуждающимся в этом, — вот в чем заключается воспитание здорового юношества, а также профилактика детского сколиоза, поскольку это вообще возможно.

Нельзя считать, что только такими мерами мы избавим наше юношество от опасности сколиоза. Конституциональные сколиозы, истинная

[1] В нашем Союзе преподается с большим успехом в школах профилактическая физкультура, лечебную же физкультуру с вхорицей и с ортопедической гимнастикой применяют в специальных лечебных учреждениях. Ред.

причина которых нам пока еще неизвестна, в большинстве случаев остается, остаются также и другие до тех пор, пока мы не будем в состоянии совершенно устранить вредные влияния, связанных с ростом в длину, с детскими болезнями и разными нарушениями зрения.

Мы должны отличать лечение деформирующего процесса от лечения деформации.

Задача лечения деформирующего процесса заключается в выравнивании неравномерного отношения как причины возникновения этого процесса. При лечении деформации требуется восстановление нормальных форм скелета, это две в корне различные между собой задачи. Разрешение одной из этих задач далеко не всегда означает полное разрешение другой. Напротив, коррекция деформации может вновь сделать активным деформирующий процесс.

Каждый случай подлежащий лечению, следует предварительно с точки зрения стоящей перед вами задачи лечения, должно уяснить себе, чего можно достичь при помощи данных терапевтических средств; сопоставлением этих двух моментов должно руководствоваться при выработке плана лечения. Далее должно выяснить, позволяют ли условия жизни больного провести такой план лечения и могут ли быть приобретены те средства, которые могут понадобиться для достижения успешного результата. Только тогда мы создадим базу, на которой мы **можем строить наш план лечения.**

Само собой понятно, что при такого рода анализе в разных случаях возникает различный план лечения. Нет определенной схемы для лечения детских сколиозов.

Лечение деформирующего процесса. Деформирующий процесс вызывается нарушением равновесия нагрузки позвоночника. Это нарушение обусловливается либо уменьшением стойкости силы, либо увеличением нагрузки. Что можно предпринять для повышения стойкости силы или для уменьшения нагрузки?

Для решения этого необходимо вновь возвратиться к лечению недостаточности позвоночника. Все сказанное по этому поводу может быть применено и к данному случаю, но поскольку мы говорили там главным образом о взрослых, здесь следует отметить, что обстоятельства дела у детей и у взрослых несколько отличают друг от друга.

Массаж при детском сколиозе всегда применяется с успехом. Кстати технике также не предъявляют больших требований. Поэтому нет надобности в том, чтобы массаж выполнялся врачом или массажистом по детской школе. К этому можно приспособить каждую мать.

Показывает матери, как нужно делать поглаживание и растирание спинных мышц ребенка, лежащего на животе, и рекомендовать производить ежедневный массаж в течение 10 мин. Если имеется время и возможность, к массажу присоединяют гарадизацию и т. п. Гимнастике **будет посвящена отдельная глава.**

Гимнастика это старое противосколиотическое лечебное средство. Многие усматривают в гимнастике единственный способ лечения сколиоза, и все уверены, что этот способ всегда безвреден. Но если присмотреться ближе, то и здесь имеется много сомнений.

Из большого количества детей со сколиозом, подвергавшихся лечению гимнастикой, подавляющее большинство раньше или позже отказывается вне этого лечения. Расспрашивая родителей, дети которых ушли с уроков гимнастики, узнаем, что гимнастика не принесла им пользы;

родители же, забравшие своих детей уже после того, как они проделали значительную часть гимнастического курса, заявляют нам, что сколиоз у ребенка не улучшился, а ухудшился. Будучи молодым ортопедом, автор возмущался этим заблуждением родителей. В настоящее время он считает это своим заблуждением.

Рассматривая детей со сколиозом во время уроков гимнастики с необходимой для самокритики объективностью, видно, что наряду с такими случаями, где лечение гимнастикой без сомнения оказало благотворное действие на деформирующий процесс, имеются другие случаи, в которых наблюдается как раз противоположное. Общее состояние детей не улучшается, а ухудшается. Развивается хорошо знакомое старому врачу состояние переутомленного ребенка. Хорошо, если ребенок попадет к врачу, прописывающему ему вместо урока гимнастики надлежащий послеобеденный сон.

Гимнастика это стимул к работе. Для получения от этого возбудителя благоприятного эффекта на организм необходимо располагать в достаточной мере резервными силами в самом организме. В противном случае благодаря гимнастике исчерпываются недостаточные ресурсы организма, создаются состояние общего переутомления и местное истощение сил позвоночника. В результате этого сколиоз не затихает, а наоборот усиливается.

Дети-сколиотики, подвергающиеся лечению гимнастикой, должны находиться под тщательным наблюдением. Ни в коем случае не следует включать прямо лечебную гимнастику в повседневную программу школьных и внешкольных занятий ребенка, не выделив для этого специальных часов. Необходимо за счет других занятий уделить необходимое для гимнастики время. Кроме того каждому часу гимнастики должен соответствовать определенный час отдыха. До урока гимнастики и после него следует безусловно избегать больших переходов, так как от этого пропадает польза, принесенная гимнастикой.

При неблагоприятной реакции организма на гимнастику у детей следует не усиливать упражнения, а наоборот уменьшать их или прекращать вовсе. Особой осторожности требуют злокачественные формы сколиоза. Усиленная гимнастика ведет к ухудшению процесса, а доброкачественные формы при злоупотреблении ею могут перейти в злокачественные. Мы нередко наблюдаем такую картину. Заботливые родители при первых признаках начинающегося сколиоза посылают ребенка на гимнастику. Через некоторое время они замечают прогрессирование деформации. Лечение меняют в сторону более интенсивного применения гимнастики. Результаты получаются одинаковые. На начают новые приемы и усиление гимнастического лечения и т. д. В конечном итоге деформация достигает таких размеров, до каких она никогда не дошла бы, если бы ребенок совершенно не подвергался этому лечению.

Автор не хотел бы быть неправильно понятым. Он не собирается исключать гимнастику из методов лечения сколиоза. На своем месте это очень ценное средство; но, применяя его неправильно, оно может оказаться вредным.

Совершенно безразлично, какого метода придерживаться при лечении гимнастикой. Простые вольные движения, предлагаемые старой немецкой школой и проделывавшиеся раньше всеми молодыми солдатами, представляют мало интереса как для ребенка, так и для руко-

водителя, но цель упражнений достигается этим полностью. Шведская или какая-нибудь другая система, которых теперь развелось целое множество, подтягивание ребенка на животе и пр. все это дает совершенно одинаковые результаты. Важно лишь правильное применение упражнений, когда мы достигаем улучшения общего состояния и укрепления позвоночника. Оба эти момента способствуют уменьшению или устранению несоразмерности нагрузки, т. е. действие их направлено к победе организма над деформирующим процессом. Гимнастика не имеет корригирующего деформацию действия. Ни один из гимнастических методов не оказывает такого влияния на деформацию, даже так называемые упражнения сам-редресседи. Этими упражнениями больной научается скрывать свои дефекты от некомпетентных лиц[1].

Некоторую противоположность гимнастике составляют опорные аппараты. При помощи гимнастики мы стремимся повысить становую силу позвоночника, посредством же опорных аппаратов мы стремимся уменьшить нагрузку позвоночного столба, перенося на аппарат часть нагрузки.

Имеются двоякого рода соображения против применения опорных аппаратов. Во-первых, такого рода разгрузка позвоночника является только паллиативной терапией. Во-вторых, тело, приспособляясь к разгрузке, еще больше понижает становую силу позвоночника. Кроме того ношение ортопедических аппаратов приносит вред здоровью другими путями.

Применение опорных аппаратов для лечения сколиоза несомненно может принести вред. На этой почве лечение сколиоза подвергалось разным нападкам, вынудившим отменить ношение корсетов и других опорных аппаратов. В конце концов отмененный корсет снова восторжествовал.

С корсетом дело обстоит так же, как и с гимнастикой. Неправильное употребление его причиняет вред, правильное—приносит пользу. Эффективность его ограничена.

Создавая опору для позвоночника, мы этим даем возможность отдохнуть утомленному органу. Отдых ведет к излечению, если этому благоприятствуют все остальные условия. В то же время больному может быть причинен вред, если не позаботиться о создании общих благоприятных условий, применяя разгрузку дольше, чем это необходимо, притом не устраняя вызываемых ношением корсета вредных влияний. Если позвоночник поражен настолько сильно, что создаваемая аппаратом разгрузка не полна, то действие аппарата хотя и благоприятно, но не приостанавливает болезненного процесса.

Предусматривая все эти основные положения, мы встречаем в опорном аппарате очень ценное лечебное средство.

Ортопедическая техника располагает значительным количеством аппаратов, построенных с целью разгрузки позвоночника и выполнения связанных с этим задач. Ни один из них не является совершенством. Каждый имеет свои недостатки. Поэтому абсолютно неправильно останавливаться на какой-либо одной конструкции. При выборе моделей надо сообразоваться с имеющимся перед нами случаем. Для одного случая лучше подходит аппарат с более совершенной разгрузкой, для

[1] С мнением автора нельзя всецело согласиться. Ред.

другого—с менее совершенной. В каждом отдельном случае необходимо не упускать из виду нежелательные побочные влияния аппарата.*

В легких случаях автор употребляет простой и дешевый аппарат, изображенный на рис. 176. В более тяжелых случаях он назначает корсеты, представленные на рис. 25 *a* и *b* и 28 *a* и *b* в том же порядке, в котором они там расположены.



Рис. 176. Простой опорный аппарат для позвоночника (прямодержатель).

Из средств, служащих для коррекции деформации, в первую очередь следует отметить способность живого организма к самопроизвольной коррекции болезненных форм, а затем непосредственное врачебное вмешательство, направленное к изменению формы костяка.

Не подлежит никакому сомнению, что существует самокоррекция детских сколиозов. Правда, эффективность такого исправления ограничена. Исправляются только легкие деформации. Тем не менее и этот факт заслуживает внимания, в особенности потому, что излечение или улучшение происходит при лечении, направленном только к ликвидации деформирующего процесса. Поэтому нельзя приписывать непосредственно коррегирующего действия применяемым для этого средствам. Случаи, когда при лечении сколиоза гимнастикой наблюдается улучшение или излечение, указывают, что здесь мы имеем дело с способностью организма к самокоррекции. Повторяем, гимнастика не имеет прямого коррегирующего действия.

К сожалению к сколиозу неприменимы важнейшие из средств, которыми мы располагаем для непосредственного изменения форм скелета. Сколиоз нельзя исправить ножом и долотом. В этом направлении были сделаны попытки; автор сам применял их, но без успеха.

При исключении кровавого вмешательства у нас остаются некровавые способы, которые сводятся к механическому воздействию на позвоночник давлением и тягой в коррегирующем направлении.

В наших гимнастических залах издавна имеются для лечения сколиозов постоянные редрессирующие аппараты. В большинстве случаев они употребляются совместно с гимнастическими упражнениями. Конечно из этого не следует, что их надо считать гимнастическими аппаратами даже тогда, когда между аппаратом для гимнастики и



Рис. 177. Валик Лоренца для исправления сколиоза и применение его при сколиозе с правосторонней выпуклостью в грудной части позвоночника.

аппаратом для редрессации существует какая-либо техническая связь (Шультес). Эти аппараты влияют на сколиоз, а также и на кифоз путем непосредственного механического давления и тяги.

Таких аппаратов имеется очень много. Наиболее распространенным является валик Лоренца, который автор также употребляет и очень ценит. Этот аппарат состоит из деревянного остова и твердого валика в виде подушечки, укрепленной на верхней поперечной перекладине этого аппарата. Больного укладывают спиной на валик таким образом, чтобы верхушка лежащего кзади искривления как раз приходилась на валик. Собственное тело при этом является действующей силой. При этом целесообразно заставлять больного считать вслух, чем предупреждаются задержка дыхания и ригидность туловища.

Действие этого валика заключается прежде всего в расшатывании позвоночника.

Такое же широкое распространение представляет стационарный редрессирующий аппарат для сидения по Гоффа. Он состоит из плотной деревянной рамы, к нижней перекладине которой приделано подвижное сиденье. К верхней перекладине, а также к передней и задней прибиты железные крючки. Больного пристегивают к сидению. Подвешиванием кверху стараются выпрямить позвоночник. Посредством ремешков стремятся приблизить плечи к одному из крючков задней перекладины. Нога, укрепленная на железном бруске, устанавливается на высоте изгиба, подлежащего коррекции. При помощи этих аппаратов для сидения по Гоффа можно развить большую давящую силу, чтобы оно действовало на позвоночник как раз в желаемом направлении. Больной довольно хорошо переносит этот аппарат. Автор пользуется им особенно охотно и кроме него применяет еще только один аппарат (модификацию одной из конструкций Лоренца).

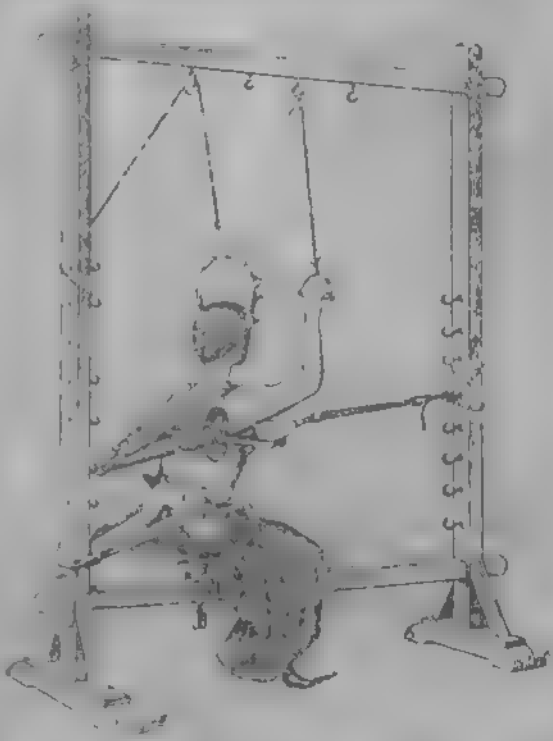

Рис. 178. Аппарат для сидения по Гоффа. Применение его при правостороннем сколиозе в грудной части позвоночника.

В так называемом аппарате для стояния (рис. 179) использована рама Беля. В ней больной слегка подвешивается, таз укрепляется к поперечному стержню посредством пояса. Сильный, эластический спиральный тяж охватывает туловище и направлен так, чтобы давление приходилось на главное искривление и на верхушку нижнего противоискривления. Для соединения тяжа с рамой к последней придетывают простое приспособление из углового железа.

При интенсивном пользовании этими редрессирующими аппаратами можно получить и такую коррекцию. Для этого необходимо, чтобы больной ежедневно пользовался аппаратом в течение нескольких часов, что возможно лишь при условии проведения **клинического лечения**. Старая ортопедия мыслила лечение сколиоза только в условиях клиники.

Рис. 179. Аппарат для стояния с коррекцией сколиоза

Старые ортопеды особенно охотно применяли для лечения сколиоза специальные **кровати** (Streckbetten). Больного укладывали в такой кровати на спину; вытяжение позвоночника проводилось в продольном направлении, а сбоку приспособлялись давители, направленные для коррекции. Здесь приводится рисунок такой кровати Шильдбаха, моделью которой в последнее время пользовались в Германии (рис. 180).

Кровати для вытяжения были безусловно очень целесообразным приспособлением. Вследствие проведения больными большей части дня в такой кровати действие ее сказывалось только в смысле выравнивания неравномерного отягощения. Хотя устройство кровати не позволяло развить особенно большой силы в смысле давления, но все же продолжительное вытяжение и длительное боковое давление непосредственно оказывали коррегирующее действие.

Кровати для вытяжения отличались одним недостатком: они требовали очень продолжительного клинического лечения. Необходимым для успеха условием был постоянный присмотр опытного лица, чего не может дать домашняя обстановка.



Рис. 180. Кровать для вытяжения по Шильдбаху.

В средине прошлого столетия в Германии появилась шведская гимнастика, обещавшая избавление человечества от сколиоза. Тогда старые кровати для вытяжения вышли из употребления, а учреждения, в которых лечили при помощи этих кроватей, прекратили свое существование. Шведская гимнастика не принесла с собой избавления от сколиоза, но она окончательно вытеснила старые кровати для вытяжения и ликвидировала старые клиники, где проводилось такое лечение сколиоза.

Кровати для вытяжения стали в известной форме снова входить в употребление, когда Лоренц предложил свою гипсовую кроватку (стр. 49).

При помощи гипсовой кроватки можно достичь такого же корректирующего действия, как и с помощью кроватей для вытяжения, причем гипсовая кроватка имеет то преимущество, что она вынуждает больного каждый раз занимать определенное положение. Этим избегается необходимость постоянно устанавливать кровать для вытяжения, что сопряжено с известными трудностями. Благодаря этому гипсовую кроватку можно применять в домашней обстановке скорее, чем старые кровати для вытяжения. В этом, с другой стороны, имеется и отрицательный момент, потому что клиническое лечение дает больному так много ценного в руках старых ортопедов.

При лечении сколиоза авторы очень часто пользуются гипсовыми кроватками. Их приготовляют на раме Небеля (рис. 29). Эта рама сама по себе производит определенное вытяжение позвоночника. Боковая коррекция совершается с помощью бинтовых тяжей, проводимых через самые выдающиеся точки искривления. Рисунок показывает расположение этих тяжей при правостороннем грудном сколиозе и левостороннем поясничном противоискривлении. Головной конец гипсовой кроватки приподымается при помощи железного бруска, вложенного в поперечную часть этой кроватки на высоте лопаток и изогнутого в форме. Этим предупреждается чрезмерная подвижность больного. Внутреннюю стенку кроватки выкладывают войлочными подушками в тех местах, где производится давление. Посредством ватных подушечек делаются ниши, где желают получить выпячивание туловища. Эти подушечки накладываются на спину больного при изготовлении формы для гипсовой кроватки, после чего их удаляют. Больного фиксируют с помощью бинтов, снабженных прямками. Вытяжение за голову в легких случаях производит обыкновенным головодержателем или же с помощью блочной или резиновой тяги (рис. 32).

При более легких и средних деформациях, а также при последующем лечении тяжелых деформаций редрессацией действие гипсовой кроватки обнаруживается очень ясно.

Корректирующие портативные аппараты. Давным давно, еще до того, как был изобретен ряд типов кроватей для вытяжения, были сделаны попытки корректировать сколиоз при помощи портативных аппаратов на ходу. Таких аппаратов имеется большое количество. Достигаемые ими результаты нередко бывали неудовлетворительны. Поэтому они постоянно подвергались изменениям и реконструкции.

Цель не достигалась, во-первых, потому, что выработка конструкции основывалась на неправильном понимании сущности сколиоза, вследствие чего результат получался как раз обратный; во-вторых, даже при правильном направлении работы упускались из виду важнейшие детали конструкции, и наконец объект для лечения сам по себе оказывал сопротивление, с которым силой аппарата нельзя было справиться.

Все приспособления, прототипом которых являются подтяжки Иерга, представляют неправильную конструкцию (рис. 181). Сущность этих бандажей заключается в эластической тяге, действующей на нижний и верхний отделы позвоночника. Оба отдела сдавливаются,

причем позвоночник принимает такое положение, что сколиотические и кривизны стремятся нащ[illegible]ться в обратную сторону.

Такого рода [illegible], как это свойственно бросается в глаза в аппарате, выдуманном Шультессом (рис. 182), влечет за собой усиление нагрузки позвоночника, вследствие чего последний, и без того уже отягощенный вследствие перегрузки, может пострадать еще сильнее.



Рис. 181. Подтяжки Иерга.



Рис. 182. Подтяжки Иерга, измененные Шультессом.

Исправление сколиотического искривления, сопровождающееся удлинением позвоночного столба, невозможно при сдавлении последнего.

Большинство портативных аппаратов для коррекции сколиоза состоит из тазового кольца, от которого кверху отходят шины. Эти продольные шины поддерживают своего рода приспособления, подвижные в отношении уровня искривления. На поверхность тела производится давление, передающееся позвоночнику и действующее на искривление в смысле разгибания.

Образец такой конструкции представляет корригирующий аппарат Иерга (рис. 183). Он представляет тазовое кольцо, укрепленное двумя дугами, расположенными на подвздошных костях. Другая крепкая шина идет вдоль спины и укрепляется наверху двумя плечевыми приспособлениями. От этой спинной шины отходят три так называемых параболических пружины, на которые надеты пелоты. Свободные концы пружин снабжены ремешками с пуговицами, которыми пружины прикрепляются к передней части аппарата. Расположенные таким образом пелоты производят давление: средний пелот давит на основное искривление, нижний и верхний — на нижнее и верхнее противоискривления.



Рис. 183. Аппарат Иерга для коррекции сколиоза.



Рис. 184. Портативный аппарат для коррекции сколиоза.

Можно было бы ожидать, что такого рода конструкции должны бы оказать хорошее корригирующее действие. Однако эти ожидания не оправдались по той простой причине, что ис-

кривленный позвоночник может передвинуться и таким избегать давлений, которому его подвергает. Таким образом теряется целиком или частично действие давления, оказываемое аппаратом.

Но даже та часть давления, которая не пропадает даром, тоже не действует в желаемом направлении. Между производящим давление пелотом и позвоночником находятся рефа. Давление на ребра вызывает их деформацию при применении менее значительной силы, нежели это необходимо для изменения формы позвоночника.

При попытке произвести изменение формы позвоночника последний оказывает сопротивление не только своими внутренними силами, но еще вследствие добавочного сопротивления со стороны силы тяжести, влияющей на позвоночник при обратном его выпрямлении. Дело в том, что при уплощении сколиотического искривления приходится поднять массу туловища, лежащую над искривлением. Соединение этих двух факторов сопротивления сильно повышает общую сопротивляемость. Эффект, от которого ждали, что если учитывать силу веса, нежели, то вместо коррекции деформированного позвоночника получается обыкновенная грудная клетка. При этом наблюдается обычная картина острого перегиба реберного горба.



Для получения реальной коррекции позвоночника с помощью давления портативными аппаратами необходимо лишить его возможности смещаться от этого давления и сверх того разгрузить его от тяжести, лежащей выше места искривления. С этой целью необходимо применять хорошо облегающий корсет и снабдить его приспособлениями для вытяжения. Не подлежит никакому сомнению, что при помощи такого аппарата можно действительно достигнуть коррекции. Автором долгое время проводился такой курс лечения. На рис. 184 изображен применявшийся автором аппарат. На рис. 185 *a*, *b* и *c* показан больной до и после такой коррекции. Впоследствии автор отказался от этого способа лечения, потому что для этого требуется очень много времени, необходимо клиническое стационарное наблюдение и сверх того цель достигается только при наличии особо благоприятных условий.

Редрессация. Кало, рекомендовавший насильственную коррекцию деформации при спондилите, дал толчок к новым способам лечения сколиоза. Его опыты потерпели неудачу, но они лишили нас страха перед применением гипсовой повязки на туловище, как это практикуется при косолапости. Сайр уже раньше пользовался гипсовой повязкой при сколиозах. Он предложил применять гипсовые корсеты, которые долгое время представляли главнейшую терапию сколиоза.



Рис. 186. Редрессация [illegible] при [illegible] и [illegible] производят и с помощью [illegible]

Сайр добивался не коррекции деформации, а только влияния опоры. Результаты соответствовали цели, поставленной Сайром. Попытки достигнуть непосредственной коррекции с помощью гипсового корсета не могли увенчаться успехом вследствие недостаточной фиксации гипсового корсета Сайра и сверх того вследствие отсутствия разгрузки.

Вульштейн и автор одновременно независимо друг от друга пытались по примеру Кало корригировать деформацию от сколиоза с помощью редрессации. Мы с помощью давления и тяги по возможности осуществляли возможную коррекцию позвоночника, фиксировали туловище большими гипсовыми повязками и пробовали усилить исправление деформации этапным путем. Вульштейн построил для этого большой аппарат, автор же работал простыми средствами. Ниже приводится описание применявшихся им для этого способов.

После короткого предварительного лечения помещают больного в раму. Бальзамируют для выпрямления позвоночника и лечение необходимо для этого срока. В соответствующих случаях при свободном подвешивании производят вытяжение за нижние конечности (рис. 18). [illegible] гипсовую повязку, начиная от ягодичных складок и кончая [illegible]. Для укрепления повязки в нее вклеивают [illegible] деревянные [illegible] сетки, устраиваемые для защиты от мух. В момент затвердевания гипса с помощью ассистента производят руками сильное корригирующее давление на туловищную часть гипсового покрывала. Это давление сохраняют до полного затвердевания гипса. Для предохранения от пролежней под гипс накладывают кусок войлока на резервный горб.

Таким способом можно в широких пределах достигнуть изменения

формы туловища. Благодаря длительному давлению и тяге может изменяться форма костей.

Такую повязку накладывают через каждые 7 дней до тех пор, пока не получится заметного улучшения формы. После того повязку оставляют на три месяца. Такой срок не отражается на общем состоянии здоровья, но он достаточно продолжителен для того, чтобы произвести изменения в форме костей.



Рис. 187 *a* и *b*. Гипсовая повязка при редрессации сколиоза.

После снятия повязки больному назначают корсет, долженствующий хорошо поддерживать позвоночник для сохранения достигнутого результата от выпрямления. Одновременно с корсетом употребляют другие коррегирующие приспособления с целью получения дальнейших коррекций. Рис. 187 *a* и *b* изображает гипсовую повязку, рис. 188 *a* и *b* — корсет.

Такой корсет, охватывающий бедра, посредством эластичных шин соединен с головодержателем. Сбоку корсета укреплен щит, прилаживающий его с помощью пружины к реберному горбу.

Рис. 188 *a* и *b*. Вправляющий корсет, при котором [illegible] достигнутого результата в гипсовой повязке.

Сверх того больному назначают на ночь гипсовую кроватку с коррегирующим боковым давлением и вытяжением.

Одновременно проводится общее лечение, направленное к укреплению мышечной силы позвоночника. К этому присоединяют и местное лечение, главным образом в виде массажа.

Если в дальнейшем положение позвоночника не изменится, то вместо коррегирующего корсета больному назначается опорный корсет с кольцеобразным головодержателем (рис. 189). Затем головодержатель удаляют совершенно; прибегают к корсетам более легкой конструкции. Следует тщательно проверять, переносит ли больной гимнастику. Постепенно прекращается лечение.

Результаты редрессации. Вначале думалось, что гипсовая

повязка может отразиться плохо на общем состоянии больного и что поэтому даже хороший результат коррекции потеряет свое значение. Вместо этого находим, что больной, общее состояние которого раньше было довольно посредственным, именно теперь **начинает расцветать.** Это объясняется тем, что дети гораздо больше страдают от недостаточности, чем это предполагалось ранее. Кроме того благодаря достигнутому редрессацией выпрямлению туловища пространство, занимаемое внутренними органами, увеличивается. Такое состояние можно уподобить гармонике, при растяжении которой расширяется мех и таким образом увеличивается в объеме.

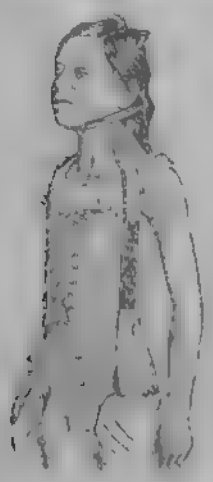

Рис. 189. Корсет с кольцеобразным головодержателем для последующего лечения редрессированного сколиоза.

Укрепление общего состояния организма несомненно отражается благоприятно и на поражении позвоночника, давшем начало сколиозу. В зависимости от этого в конечном итоге сколиоз нередко после лечения редрессацией теряет свой злокачественный характер.

Местные результаты коррекции не всегда одинаковы. При миопатии костей эффект от коррекции очень значителен. У детей с плоскими костями все усилия напрасны. Хорошо поддаются коррекции сколиозы в сочетании со значительным кифозом. Лица с плоской спиной или с хрящевым искривлением мало подходящи для такого лечения, так как возможный успех ведет в глубину грудной клетки при дальнейшем росте горба.

Сохранение стойкости результата коррекции сколиоза и не нежелательное его закрепление от степени развития деформирующего процесса. Поэтому всякий раз перед началом корригирующего лечения необходимо сообразоваться с теми возможностями, которые мы вправе ожидать от деформирующего процесса; сверх того после лечения коррекцией всегда следует проводить последующее лечение деформирующего процесса.

Не подлежит сомнению, что можно достигнуть длительных и хороших результатов. Это можно подтвердить случаем, изображенным на рис. 195 *a*, *b* и *c*. Конечно бывают также полные или частичные рецидивы.



Рис. 190 *a* и *b*. *a*—14-летняя больная. Сколиоз в период половой зрелости; *b*—результат проведенной редрессации.

Резюмируя все выше изложенное, следует признать, что проблема сколиоза не разрешается редрессацией и что осуществление такого лечения сопряжено с трудностями как в смысле необходимого для этого времени, так и в смысле материальных затрат на лечение больного. Но все же такое лечение дает больше, чем всякий другой метод лечения.

Попытки улучшить результаты редрессации не дали сколько-нибудь заслуживающего внимания успеха. В особенности это относится к способу Аботта, применявшего редрессирующую позвоночник повязку

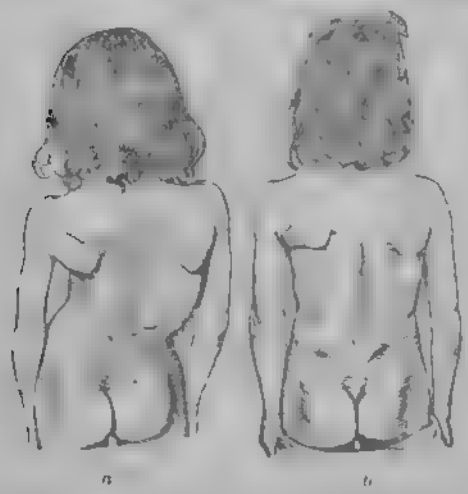

Рис. 191. *a* — 7-летняя девочка с тяжелым сколиозом; *b* — достигнутый результат коррекции



Рис. 192. *a* — 13-летняя девочка с тяжелым сколиозом. Лечение редрессацией с последующим выпрямлением; *b* — результат после годичного срока редрессации.

при установлении его в положение кифоза. Несовершенство результатов объясняется тем, что при действии значительного количества корригирующих сил сам объект представлял плохо преодолеваемые трудности.

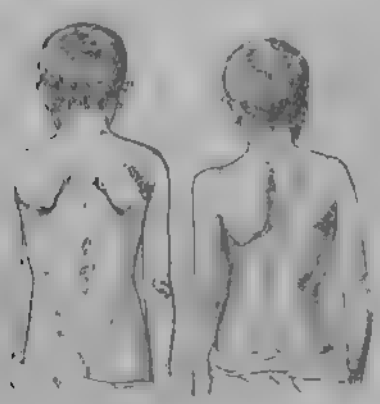

Рис. 193. *a* — 5-летний мальчик. Сколиоз средней степени. Лечение редрессацией. *b* — Результат через год после проведения редрессации.



Рис. 194. *a* — тяжелый сколиоз; *b* — результат лечения редрессацией и длительным применением коррекции посредством выпрямления корпуса в гипсовой кроватке.

Дальнейший прогресс в лечении сколиоза зависит от углубления знания патологических процессов, происходящих при этом заболевании. Недостаточное знакомство с сущностью этих процессов чрезвычайно

тяжело отражается на [illegible] ребенком конституциональным сколиозе. Патологоанатомы называют этот процесс поздним рахитом. Это определение основано на анатомической картине.

В действительности наши случаи так резко отличаются от рахита, что происхождение процесса надо искать в чем-то другом. Дальнейшие исследования должны выявить нам сущность этих явлений.

При редрессации сколиоза постоянно наблюдается одно явление, заслуживающее особого внимания в ведении представляющегося опасности, а именно **острое расширение желудка.**

Это расширение объясняется тем, что кишки в брюшной полости отдавливаются вышедшим горбом, сдавливая двенадцатиперстную кишку, может осуществить ее перегиб. На этой почве развиваются явления высоколежащей непроходимости кишок.



a *b*

Рис. 125. *a* — 3½-летний мальчик с тяжелым сколиозом. Лечение гипсовой повязкой [illegible] результате. Редрессация. *b* — [illegible] результат коррекции [illegible] редрессации.

Первыми признаками непроходимости являются боли и рвота. Очень часто боли в животе и рвота появляются вскоре после наложения гипсовой повязки на туловище, но это не имеет большого значения. Когда укладывают больного и не дают ему никакой или очень мало пищи, а главным образом жидкости, функция желудка и кишок быстро восстанавливается. Иногда все же проходит несколько дней, пока не наступит действие кишечника, и в эти дни больной чувствует себя очень плохо.

Но если боли и рвота устанавливаются после того, как кишечник начинает работать правильно, то к тому надо отнестись с особым вниманием. В таких случаях эти признаки указывают на затруднение проходимости кишок. Ассистент при больном по наложении гипсовой повязки на туловище строго предупреждает в случае появления болей и рвоты немедленно показаться, предупреждая, что это угрожает их жизни.

Причина такого расстройства большей частью кроется в погрешностях диеты. Ассистент тому предостерегает от чрезмерного употребления **пищи и напитков, образующих газы.**

Самыми опасными являются случаи, в которых картина болезни развивается медленно и расстройства не совсем ясно выражены. В этих случаях бывает трудно сразу же поставить правильный диагноз и легко пропустить момент, когда лечение может еще оказать надлежащее действие.

Снимая повязку, обнаруживают сильное вздутие желудка, проводя же рукой по животу, слышат громкий шум плеска.

Важнейшим актом вмешательства является опорожнение желудка. При помощи желудочного зонда извлекают большие массы жидкостей, содержащие остатки пищи. Для предотвращения нового скопления газов и жидкостей оставляют трубку. В серьезных случаях больного укладывают на правый бок, приподнимая ножной конец кровати. Это способствует обратному вхождению кишечных масс, сместившихся в малый таз.

l) Оценка результатов лечения сколиоза.

При сколиозе легко делать неправильные выводы относительно достигнутых результатов. Позвоночник подвижен. Каждый больной может использовать эту подвижность для того, чтобы при помощи активной работы мышц установить позвоночник в положении, которое скрывает деформацию в большей или меньшей степени. Больные, привыкшие во время ортопедической гимнастики принимать положение коррекции, становятся прямо виртуозами этого дела. При беглом исследовании, особенно во время производства измерений и фотографии, они устанавливают свое тело в корректированном положении.

Сравнивая такие картины с тем, что было до начала лечения, приходится поражаться результатами коррекции.

Такие результаты коррекции представляют не что иное, как кажущееся исправление формы. Достаточно два раза подряд сфотографировать больного и в течение этого промежутка заставить его держаться прямо, чтобы получить такую же картину.

Чтобы не поддаться самообману, необходимо из каждой коррекции выделить то, что может носить характер кажущегося исправления. В таких случаях либо не остается ничего, либо остается только ничтожный положительный результат.

m) Значение детского сколиоза с точки зрения здоровья населения.

Из вышеизложенного ясно вытекает значение детского сколиоза в вопросе народного здоровья и борьбы со сколиозом. При этом следует остановиться отдельно на каждом из вышеуказанных двух моментов.

Прежде всего необходимо выступить против преувеличений. Некоторые исследователи находили среди школьников 80% сколиоза. Среди новобранцев, осмотренных в довоенное время в Саксонии, считающейся самой богатой по распространению сколиоза частью Германии, только 0,7% были признаны годными к военной службе вследствие искривления позвоночника. Опытные ортопеды при обследовании школ нашли 1—2% серьезных сколиозов. Эти процентные данные настолько совпадают друг с другом, что их можно считать показательными. Шморль также подтверждает это процентное соотношение. В его таблице у 30—40-летних отмечено 0,7% кифо-сколиозов.

Таким образом количество сколиозов, имеющих значение с точки зрения сохранения здоровья народных масс, значительно меньше. Однако, несмотря на вышеприведенные низкие цифры, детский сколиоз заслуживает самого серьезного внимания, принимая в соображение тяжесть заболевания.

Приведенный выше разбор методов лечения детского сколиоза говорит о том, что мы в настоящее время еще не располагаем средствами, которые предохраняли бы полностью и избавляли бы наше юношество

от этих тяжелых сколиозов. Больше всего возможностей имеется тогда, когда дети попадают к нам в самом начале образования деформации. После перехода деформации за пределы начальной стадии требуется затрата огромных усилий для достижения каких-либо положительных результатов.

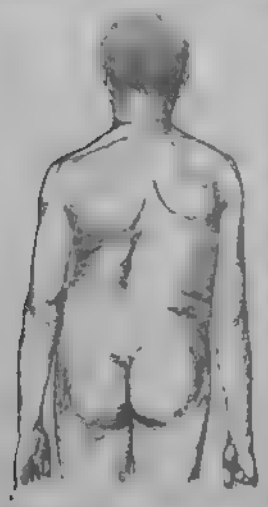

Рис 196 Ученический сколиоз.

Отсюда вывод: **необходимо выявлять заболевших детей по возможности заблаговременно.** Эта задача должна лежать на обязанности школьного врача. При поступлении ребенка в школу врач должен осмотреть его с точки зрения наличия сколиоза, постоянно повторяя такой осмотр в дальнейшем. Школьный врач должен уметь диференцировать злокачественный сколиоз от плохой осанки и от доброкачественного сколиоза или же он может для этой цели приглашать ортопеда.

Распознанный злокачественный сколиоз должно подвергнуть соответствующему лечению и следует найти нужные для этого средства. Экономия в этом деле обрекает на неудачу все мероприятия. Неудовлетворительная осанка, не являющаяся симптомом какого-либо заболевания, а также доброкачественный сколиоз не оказывают влияния на дальнейшую работоспособность ребенка.

Весьма распространенная в настоящее время «ортопедическая гимнастика» не приносит никакой пользы детям с злокачественным сколиозом. Чем раньше она будет отменена, тем лучше. **Дайте детям хорошее питание, хорошее белье, удобную кровать, устройте для них площадки для игр, дайте время для посещения этих площадок—и вы вырастите здоровых, физически хорошо развитых детей: тогда число сколиозов уменьшится само собой.**

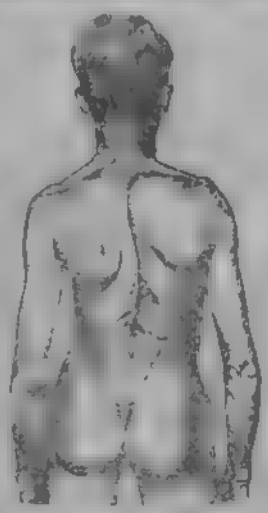

Рис. 197. Ученический сколиоз. Взрослый столяр, заболевший 16 лет, будучи учеником.

в) Искривления позвоночника от перегрузки у подростков.

Говоря о сколиозе как школьной болезни, не надо забывать и молодых людей, прошедших школу без сколиоза, но приобретших его уже после окончания школы. Они заболевают при выполнении некоторых профессиональных работ не связанных с сидячим положением, как это имеет место при сидении на школьной скамье. Автор первый указал на эти случаи (рис. 196—198) **и назвал их ученическими сколиозами.** Этим названием автор хотел сказать, что речь идет о заболеваниях, начинающихся по окончании школьного периода и разви

вающихся главным образом в связи с началом профессионально работы.

Наблюдения автора подтвердили например Мау и Кох, указавшие на то, что в этом возрасте образуются не только сколиозы, но и кифозы.

Эти ученические сколиозы и кифозы характеризуются развитием значительных расстройств со стороны недостаточности позвоночника и склонностью к быстрому нарастанию процесса. Дело касается выраженных злокачественных искривлений.

Эти больные обладают слабым от природы позвоночником. Школьная скамья, предоставлявшая позвоночнику возможность разгрузки, оказывала опорное действие. Школьный период для такого больного окончился благополучно в смысле заболевания сколиозом, или же развилась только легкая форма доброкачественного сколиоза. По окончании школы он приступил к выполнению профессиональной работы, предъявившей значительные требования к становой силе позвоночника. Такими профессиями являются сельскохозяйственные работы, труд домашних работниц, буфетчиков, продавщиц, переписчиц на машине, слесарей и строительных рабочих и т. п. Позвоночник не был приспособлен к таким требованиям; это повело к выявлению недостаточности позвоночника и в дальнейшем довольно быстро к сколиозу или кифозу.

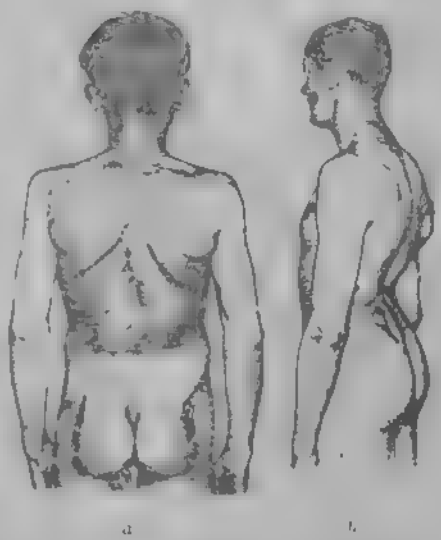

Рис. 198 *a* и *b*. Кифо-сколиоз ученика.

Эти случаи в настоящее время в капиталистических странах наблюдаются массами, что объясняется ухудшением здоровья юного поколения[1].

Такой факт особенно ясно отмечен на рисунках, представленных на выставке санитарии и физкультуры в Дюссельдорфе в 1926 г. Приводим здесь эти рисунки (рис. 199). В 1910 г. пятнадцатилетний ученик по сравнению с 1924 г. был на 14 см выше при окружности груди больше на 8 см. Отсюда ясно, что в 1924 г. позвоночник ученика стал более подвержен искривлению от перегрузки, чем в 1910 г. На той же выставке было также показано, насколько вредно футбольный спорт после войны (рис. 200).



Рис. 199. Немецкий ученик до и после войны. Здоровье немецкого юношества идет по линии снижения.

[1] В СССР [illegible] на труд подростков и профессиональный отбор они не имеют места. Ред.

Оценка лечебных учреждений по сколиозу должны базироваться на тех же положениях, которые были изложены нами в основу разбора детского сколиоза. В жизни ограничить больных от профессии, непосредственно по состоянию здоровья и отменить для них физические упражнения, например спорт (некоторые виды спорта. Ред.)

б) Деформация от отягощения позвоночника у взрослых.

Хотя взрослые часто заболевают недостаточностью позвоночника, но у них дело значительно реже доходит до развития выраженных деформаций. Позвоночник взрослого отличается от позвоночника детей и юношей своими особыми физическими качествами. В силу этого стадия чистой недостаточности до наступления заметных изменений формы у взрослых тянется гораздо дольше.

Рис. 200. Возрастание футбольного сорта в Германии 1911—1926 гг.

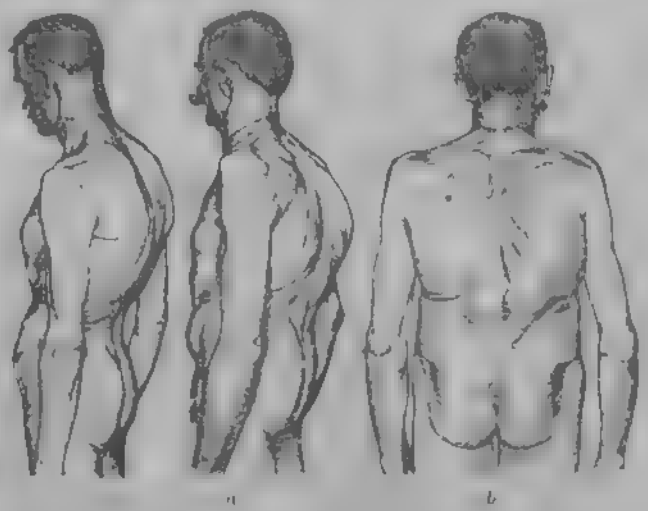

Рис. 201. Рис. 202.

Рис. 201. Кифоз, обусловленный окончанием периода роста. 56 летний больной служил в качестве прусского пионера.

Рис. 202 *a* и *b*. Кифоз, возникший после окончания периода роста. 37 летний больной в возрасте 29 лет был признан годным на военную службу.

Все же, имея в виду возможность наличия деформации, ее находят часто. Рис. 201 изображает мужчину 56 лет, служившего в мирное время прусским пионером и следовательно обладавшим в детстве и юношеском возрасте безукоризненно прямым позвоночником. Искривление появилось, когда он был уже взрослым человеком, причем и травма, и воспаление не послужили поводом к поражению позвоночника. Другой причины кроме длительной, тяжелой физической работы найти не удается. Параллельные случаи мы видим на рис. 202 *a* и *b*. Больной, изображенный на рис. 203, был когда-то строгим военным. Влияние профессиональной работы на возникновение сколиоза показывает сколиоз у каменщиков, описанный Голеевским (рис. 204). Сверх того имеются еще и другие примеры этих случаев мало об-

ращали на себя внимание по той причине, что не имеют большого практического значения. Большому тяжелым физическим трудом чернорабочему его горб не мешает, он считает это само собой понятным явлением.

При искривлении позвоночника, происходящем на почве нарушения его выносливости, вследствие травматических и инфекционно-воспалительных заболеваний, деформация в общей картине болезни большей частью играет второстепенную роль и обычно ее оставляют без внимания. Важно знать этот случай постольку, поскольку в других случаях нередко делают неправильные заключения при производстве экспертизы. Благодаря внешнему сходству эти деформации часто смешивают с деформациями, возникшими в юношеском периоде, отсюда следует неправильный вывод о происхождении деформации.

Рис. 203. Активно служивший военный

Рис. 204. Сколиоз каменщика

a *b*

Рис. 205 *a* и *b*. 63-летняя больная с остеомаляцическим кифосколиозом

р) Деформации позвоночника от отягощения в старческом возрасте.

На склоне лет открываются другие возможности для возникновения деформации от отягощения. У женщин в этом отношении рано начинает сказываться пожилой возраст, в особенности если она занимается тяжелым физическим трудом. Стоит только сравнить стройную деревенскую девушку с ее матерью. Остеомаляция, а также остеопатиоз ускоряют образование кифосколиоза (рис. 205 *a* и *b*). В конце концов наступает старческий возраст, причем всякий достигший его обычно сгибается. Старческий кифоз не имеет особого практического значения, но он все же представляет научный интерес, потому что только путем сопоставления с ним деформации юношеского периода можно понять сущность и происхождение деформации старческого возраста.

ф) Позвоночник и травма.

Между позвоночником и травмой имеются особые взаимоотношения. Всадник падает через голову лошади. Казалось бы, его позвоночник должен разбиться вдребезги, но ничего подобного не случается. С другой стороны, например мы видим, что у рабочего получается перелом позвоночника в двух местах вследствие падения с подмостков вышиной в 120 см.

Перелом позвоночника излечивается также, как простой перелом конечности. Пострадавший через 2—3 месяца снова приступает к своей тяжелой работе. В другом аналогичном случае спустя 10 лет появляется значительная утрата работоспособности и даже стойкая инвалидность.

Рис. 206. Деформация Кюммеля.

Рис. 207. Деформация Кюммеля.

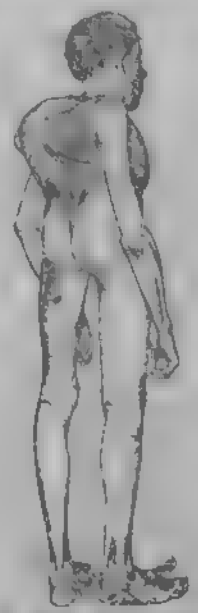

Рис. 208. Сколиоз поникший после травмы позвоночника.

Один рабочий поскользнулся и упал на ягодицы. Другой при подъеме тяжести почувствовал колотье в кресте. В обоих случаях пострадавшие, не придав значения случившемуся, продолжают работать и не сообщают о несчастном случае. Через несколько месяцев они обращаются по этому поводу к врачу, и в этот период могут стать симулянтами; через несколько же лет у них образуются деформация Кюммеля (рис. 206 и 207), тяжелый сколиоз (рис. 208), круглая спина, а также развитая форма обезображивающего спондилита, захватывающая весь позвоночник.

Наряду с таким разнообразием случаев наблюдаются чрезвычайно однообразные жалобы. Различна только степень страдания, причем они объясняются анатомическими изменениями там, где таковые имеются налицо.

Чем объяснить такое многообразие наряду с таким однообразием? Вероятно конструктивными качествами позвоночника и физическими

особенностями составляющего его вещества. Ведь мы имеем дело только с простыми механическими силами.

Тело позвонка очень хорошо рассчитанная форма: это видно из того, что уже чрезвычайно легкое насилие приводит к перелому. Почему такая тяжелая травма, как падение с высоты, не влечет за собой перелома позвоночника? Потому что действующие в этом случае силы не достигают позвоночника.

Что мы делаем, падая и не подвергаясь ушибу? Мы выгибаемся, т. е. корпусным и тазовым изгибом вгибаем в себя воздух, а грудью вытягиваем вперед и сдерживаем грудной и брюшной пузыри.

Грудная и брюшная полости представляют собой пузыри, наполненные воздухом и находящиеся под давлением. Подобно надутым воздухом большим шарам, эти пузыри в состоянии воспринимать толчки и сглаживать их действие до того, как они успевают дойти до позвоночника и нанести ему вред (рис. 209).



Рис. 209. Изображение грудной и брюшной полости, которые, как пузыри, воспринимают удар.

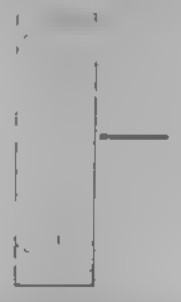

Рис. 210. Грудная полость представляет собой трубку, наполненную жидкостью. Толчок в одну трубку передается по всей трубке, вызывая сотрясение трубки.

В случаях же, где очень незначительное насилие ведет к перелому позвоночника, указанный только что механизм оказывается несостоятельным.

Он несостоятелен при толчке, действующем на позвоночник непосредственно сверху или снизу. Опасность падения на голову и ягодицы известна. Этот механизм оказывается также несостоятельным и тогда, когда пострадавший, опешенный случившимся, не успевает сделать движение, направленное к самозащите (неожиданный толчок в спину), или же тогда, когда сам несчастный случай столь необычен по формы, что потерпевший не может даже подсознательно ему противодействовать.

Толчок, достигая позвоночника, передается трубке, образованной рядом позвонковых тел и наполненной вязкой жидкостью. Эта жидкость состоит из костного мозга и студнеобразного содержимого мельчайшего диска (nucleus pulposus), а стенки трубки из кортикальной части и колец межпозвоночных хрящей.

Толчок, попадая на это полужидкое содержимое трубки, передается на большое протяжение. Место его первоначального появления разгружается (рис. 210).

В этом явлении наряду с положительной стороной имеется и отрицательная: содержимое трубки не остается безразличным по отношению к давлению. При переходе волнообразного толчка за определенные пределы поражаются мозг, губчатое вещество, а также студнеобразное ядро. Давление, передаваясь дальше по всей трубке, поражает ее, захватывая большие ранги или даже весь позвоночник. Этим объясняется тот факт, что при таких посттравматических заболеваниях

поражаются значительные отделы позвоночника или даже весь позвоночник.

Чем объяснить излечение явных переломов позвонков даже в очень большом проценте случаев без того, чтобы развились какие-либо признаки болезни, а в иных случаях **получается другая картина?**

Если стенки трубки ломаются раньше, чем давление достигнет степени, представляющей опасность для содержимого трубки, то этим открывается вентиль, отводящий опасное повышенное давление. Перелом излечивается с местным повреждением, излечивающимся с образованием **костной мозоли.**

Если же стенка трубки ломается после того, как давление достигнет опасной высоты, то в этом случае открытие клапана запаздывает. Перелом излечивается, но уже затем развиваются последующие заболевания, выражающиеся в поражении мозгового и губчатого вещества.

Этим также объясняются своеобразные черты пневматических заболеваний. При заболевании Кюммеля наблюдают в качестве деформации кифотическую горб, а равно кифотические искривления, захватывающие иногда весь позвоночник, и сколиозы. Все это типичные деформации от отягощения. Они происходят от нарушения становой силы всего организма на почве повреждения содержимого трубки. При деформации Кюммеля обычно поражается менее значительная часть позвоночника, при кифозах и сколиозах большая часть или весь позвоночник. До сих пор мы имели дело с травмой в более тесном **смысле, поражающей позвоночник.**

Есть еще один способ повреждения позвоночника, относимый также к травматическим, его часто называют словом «надорвать».

Я «надорвался», я «повредил себе» слышно часто от больных, когда они при подъеме или ноше тяжестей внезапно ощущают боль в спине. В дальнейшем такие случаи протекают так же, как после единичного толчка позвоночника. В одних случаях они проходят бесследно, в других боли, чередуясь с некоторыми промежутками безболезненности, постепенно усиливаются, впоследствии же развиваются явления, аналогичные вышеописанным. Поражение, вызванное подъемом чрезмерной тяжести, в конечном итоге принимает течение, совершенно схожее **с поражением, вызванным толчком.**

При подъеме тяжестей мы, сгибая туловище, делаем вдох при закрытом рта портаннике и напрягаем мышцы груди и живота. Затем выпрямляем позвоночник и, производя выдыхание, двигаемся в положении лордоза. При этом брюшная и грудная полости вновь увеличиваются пневматическим давлением, разгружающим тела позвонков от той части тяжести, которая оказывается для них непосильной. При принятии позвоночником разогнутого положения, где временно с лордозом давление нагружающей его тяжести переносится на ряд позвоночных дуг, состоящих из плотного кортикального вещества и гораздо более выносливых, чем ряд тел позвонков с его тонкими стенками и губчатым содержимым. Если механизм отказывается работать — потому ли, что пневматическим приспособлением недостаточно накачено воздуха или потому, что подъем его напряжение, то подобно тому, как это мы наблюдаем при толчке, повышается давление в трубке, при переходе этого давления за пределы критической высоты **картина**

точность соответствует в этом, что приходится наблюдать не только выпадающие поражение больших участков вплоть всего позвоночника.

Возвратимся к изложению главы «Позвоночник и травма» автора, которая была бы мне доказательствами того, что внутреннее содержимое тела позвонка может быть тяжело травмировано без каких-либо внешних признаков, даже при анатомическом исследовании. Одним из доказательств служили цитированные нами данные исследования, сделанного Хриленом и Ланге, другим — позвонок, демонстрированный Шморлем в Дрезденском медицинском обществе. При разрезе такого нормального по наружному виду позвонка были найдены совершенно отделившиеся от окружающих частей хрящи спинного мозга.



Рис. 211. Хрящевой узелок Шморля. Ряд последовательно расположенных хрящевых узелков (собрание Шморля).

Пробел автора был восполнен Шморлем, демонстрировавшим в 1926 г. на ортопедическом съезде случаи, описанные нами (стр. 170 и 171).

В таблицах Шмерлы отмечены данные, очень часто встречающиеся, но к ним не привлекается внимание: это хрящевые узелки. Эти узелки наблюдаются в возрасте от 20 лет в 30—60% случаев. Речь идет о вылучивании эластических масс межпозвоночных пластинок в мозговое пространство тела позвонка. Величина узелков непостоянна. Они могут быть настолько незначительными, что едва заметны, и вместе они достигают величины боба. Узелки обычно располагаются на определенных местах. Их находят в виде отдельных образований, чаще всего в форме длинного ряда последовательно расположенных образований (рис. 211). Как видно из рисунка, хрящевые узелки располагаются приблизительно посередине поверхности тела позвонка, обращенной к межсуставному хрящу.

Эти хрящевые узелки происходят вследствие травмы, что подтверждается микроскопическими данными (рис. 212). На рисунке видна запирающая пластинка, отделяющая тело позвонка от межпозвоночного хряща. В последнем заметен разрыв в виде ступеньки, через щель пробивается эластическая масса, попадающая в мозговое пространство.

При рассмотрении соответствующих препаратов (рис. 213) видно, что живой организм с помощью склероза образует защитительный вал против проникания в тело позвонка этой массы. Таким путем достигается относительное излечение.

Эти хрящевые узелки, которые пожалуй лучше называть по Гейнелю хрящевыми грыжами, имеют в основе травматическое повреждение, что с несомненностью доказано Шморлем. Однако не касается вопроса, как действует сама травма. Для автора этот вопрос был ясен еще до того, как он узнал о существовании хрящевой грыжи. Единственной ошибкой автора было то, что не подумал о направле-

цы пластинке тела позвонка и об ее огромной склонности к повреждениям.

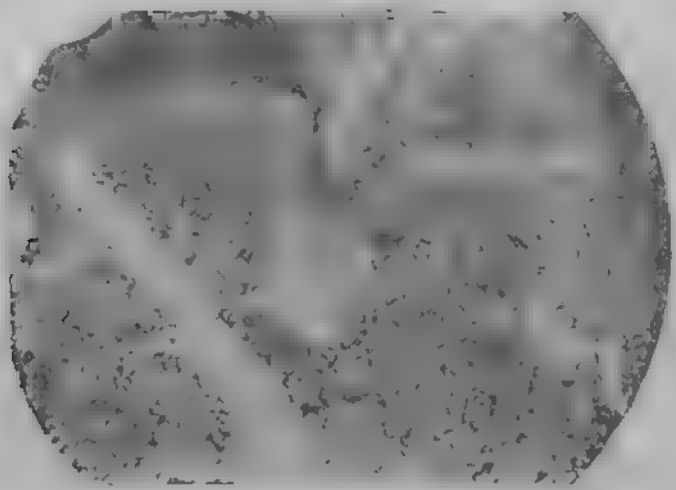

Рис. 212. Хрящевой узелок. Макроскопическая картина (собрание Шморля)
a—межпозвоночный хрящ } в
b—запирающая пластинка } тела позвонка.
c—губчатое вещество

В остальном автор не ошибся, что подтверждается тем, что его положения объясняют совершенно правильные данные Шморля, не поддающиеся никакому иному объяснению. Во-первых, хрящевые грыжи, если они многочисленны, образуют собой замкнутый ряд и, во-вторых, типичное расположение грыж в середине запирающей пластинки тела позвонка.



Рис. 213. Хрящевой узелок в губчатом [illegible]

Грыжи должны располагаться замкнутыми рядами, если они обязаны своим происхождением возрастающему давлению в содержимом трубки. Прорыв должен произойти в середине пластинки, потому что на это место приходится вы[illegible]ая часть кривой давления (рис. 214) а стенки канала под влиянием давления оказывают сопротивление запирающей пластинке. Эти напряжения, начинаясь с краев пластинки, конвергируют к ее середине и сходятся в средней точке (рис. 215).

Не останавливаясь на других путях, ведущих к разрыву запирающей перегородки, надо упомянуть, что такой прорыв и вызываемая этим хрящевая грыжа не являются единственной возможностью повреждения позвоночника.

В заключение еще несколько практических замечаний.

Приводимые [illegible] совпадают с своеобразным течением [illegible] заболеваний позвоночника, [illegible] описанных [illegible]. В момент возникновения травмы [illegible], не дающая в скором времени [illegible] интервал, и после [illegible] новые [illegible].

Шморль доказал, что в момент [illegible] напирающая масса [illegible]. Разорванные части [illegible] прорывающего характера [illegible] снова до того момента, когда эластическая масса [illegible] мениска снова проникает туда. С помощью сверлящих движений эта масса расширяет входные ворота и продолжает распространяться, пока живой организм не выработает предохранительного валика против ее внедрения.

Вряд ли приходится сомневаться в том, что такого рода изменения нарушают статическую работоспособность позвоночника; иначе говоря, Шморль на хрящевых грыжах доказал, что в большинстве случаев образуется травматическая недостаточность позвоночника. Едва ли приходится сомневаться также в том, что это страдание является исключительно частым, хотя автор совершенно не склонен приписывать каждому больному, у которого Шморль нашел хрящевую грыжу, наличие недостаточности позвоночника в настоящем или в прошлом.



Рис. 214. Волны давления проходящие через [illegible] трубку, [illegible] **двумя промежуточными стенками**

Рис. 215. Давление раздувает трубку, это вызывает в [illegible] стенках напряжения, **сходящиеся в центре.**

Последнее слово терапии. Применяя в борьбе с этими расстройствами, в основе которых лежат хрящевые грыжи, гимнастические упражнения, мы вряд ли добьемся результатов, разрешающих этот вопрос. Единственной рациональной терапией являются покой и разгрузка позвоночника.

г) Хроническое анкилозирующее воспаление позвоночника.

С тех пор, как Бехтерев описал болезнь, характерным симптомом которой является медленно протекающая туго подвижность позвоночника, на эту тему появилась большая литература, из которой особенно выделяются работы Штрюмпель и Пьер Ма[illegible]. Эти работы не привели к реальному выяснению характера болезни. Это видно уже из того, что говорят о каждой из этих болезней отдельно и ищут ищут строгого **разграничения между ними.**

Туго подвижность позвоночника может быть результатом различных воспаленных процессов. Применяя туго подвижность в качестве критерия, получается смесь совершенно различных между собой по своей сущности вещей. При просмотре литературы получается та же картина. В литературе описаны: 1) случаи, которые хотелось бы назвать на-

стоящими бехтеровскими заболеваниями, 2) случаи хронических ревматических заболеваний межпозвоночных суставов, 3) случаи с высокой степенью обезображивающего спондилита.

Рассмотрим эти три группы в обратном порядке, ввиду выступления уже неоднократно описанное нами соображение, что обезображивающий спондилит не является своего рода особой болезнью, а представляет комплекс реактивных явлений живого организма, возникших в процессе приспособления больного позвоночника к первичной статической недостаточностью.

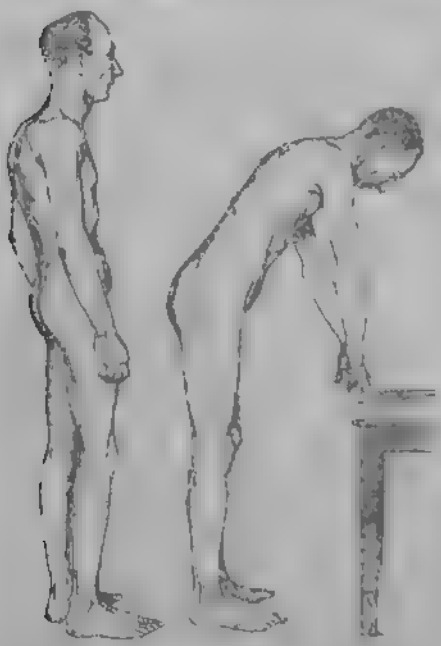

Рис. [illegible]

В этих случаях равновесие может сохраниться в позвоночнике, пораженном сильной степенью недостаточности, настолько, что не обнаруживается тяжелых расстройств на почве недостаточности. Но это равновесие очень неустойчиво. Какая-нибудь случайность может его нарушить, и тогда наступают очень тяжелые расстройства. При этом появляется тяжелая картина тугоподвижности, вызванная обезображивающим спондилитом; причину болей мы склонны усматривать в последнем, в то время как на самом деле жалобы больного вызваны недостаточностью.

Ревматические а также гонорройные заболевания межпозвоночных суставов не особенно часты, но, появившись, они обнаруживают склонность не ограничиваться только отдельными суставами, а захватывают в большей или меньшей степени все суставы и ведут к тугоподвижности позвоночника [illegible] чем [illegible]. Причина этого явления заключается в том, что [illegible] межпозвоночный сустав имеет очень [illegible] в своей повседневной жизни не ощущает [illegible] в движениях межпозвоночных суставов, как в движениях суставов конечностей. Прыжок [illegible], до какой степени может достигать тугоподвижность позвоночника, не представляя в [illegible] и не причиняя ему никаких беспокойств.

Для обусловленной ревматизмом тугоподвижности позвоночника характерны ревматические [illegible] в зависимости от того, является ли ревматизм острым или хроническим, начало заболевания суставов выражается более или менее резко, но это начало все-таки хорошо определяется во времени. При хроническом ревматизме одновременно с суставами позвоночника заболевают и суставы конечностей. Больной с самого начала производит впечатление ревматика, или это состояние появляется у него с течением времени.

Анатомически мы находим в межпозвоночных суставах явления воспалительной контрактуры и анкилоза. Кроме того очень часто

наблюдается еще обезображивающий спондилит. Однако последний не относится к сути этих заболеваний. Воспалительный процесс наносит вред становой части позвоночника: это покраснение ведет к образованию неустойчивости, которая становится причиной обезображивающего спондилита, как это уже было неоднократно указано.

Типичная бехтеревская болезнь встречается довольно редко. Она характеризуется совершенно незаметным началом и еще каким-то необъяснимым процессом, который, начинаясь в шейных отделах позвоночника и продвигаясь кверху, ведет к анкилозу межпозвоночных суставов и может переходить с туловища на суставы конечностей. Этот процесс постепенно захватывает сначала тазовые, потом лопаточные суставы и может распространиться на периферические части конечностей.

Рис. 217. Бехтеревская [illegible] тугоподвижности [illegible]

При тугоподвижности позвоночника вместо ревматизма захватываются также и суставы конечностей, поражаются тазобедренные и плечевые суставы. В этих случаях имеется характерная для ревматизма закономерность. Различны также и [illegible] явления, наблюдаемые на суставах. При ревматических заболеваниях наблюдаются выпоты, утолщения капсулы и т. п. При настоящей бехтеревской болезни наоборот медленно прогрессирующая тугоподвижность без воспалительных явлений; по крайней мере последние не выступают в резкой форме. На анатомическом препарате настоящая бехтеревская болезнь отличается от тугоподвижности ревматического происхождения тем, что в первом случае воспалительные явления развиваются менее значительно, чем в последнем. Не всегда бывает достаточно этих отличий, чтобы провести строгое разграничение.

Обезображивающий спондилит также встречается при настоящей болезни Бехтерева. Возникновение и лечение его такое же, как при ревматической тугоподвижности.

При определении каких больных с анкилозирующим позвоночником, независимо от того, какая из названных трех групп лежит в основе анкилоза, крайние отделы туловища представляют во всех случаях одну и ту же картину. Может быть сохранена нормальная форма позвоночника (рис. 216 *а* и *б*) или могут отсутствовать нормальные передние изгибания и может иметь место сколиотическое искривление. Но все это встречается редко. Большей частью имеется грудное кифотическое искривление (рис. 217). В случаях [illegible] настоящей болезни Бехтерева захвачены суставы конечностей, бедра и колени при этом согнуты, плечи находятся в положении приведения, а локтевые суставы в положении сгибания. Такова обычно наблюдаемая картина, отсутствующая при тугоподвижности суставов конечностей ревматического происхождения.

Жалобы больных одинаковы независимо от той группы, к которой относится заболевание. Они при ревматических заболеваниях отличны от других форм, а именно в тех случаях, когда мы имеем дело **только** с ревматизмом. Поэтому мы объединяли в одно целое жалобы

непосредственно ревматического заболевания с болями, вызванными [illegible]. При [illegible] ревматизма остаются только последние.

Боли начинаются [illegible] на [illegible] двигательных функций [illegible] задних отделов. [illegible] указывает [illegible] на [illegible] к хирургу, а к [illegible] ревматологу. Поэтому больные [illegible] чаще [illegible] к хирургам. Этим объясняется также и то, что [illegible] болезнь Бехтерева. Штрюмпель и Пьер-Мари называют ее анкилозом позвоночника.

Жалобы, которые в этом случае обращаются больные, типичны для недостаточности позвоночника. Здесь нет надобности останавливаться на их описании. Жалобы на недостаточность совершенно естественны в тех случаях, где она является первичной причиной анкилоза, т. е. в нашей третьей группе. Это и понятно, потому что распространенное воспалительное заболевание межпозвоночных суставов с утолоподвижностью всего позвоночника неизбежно должно вести к нарушению статики и силы (группы 1 и 2).

а б

Рис. 218 *а* и *б*. Крест и кожная стимуляция больного изображенного на **рис. 217.**

Такое объединение жалоб создает соответствующее направление в отношении **лечения.**

При ревматических заболеваниях прежде всего следует лечить самый ревматизм. Поскольку жалобы обусловлены непосредственно ревматизмом и поскольку это в наших руках, мы можем избавить больного от страдания. Остающиеся жалобы на недостаточности должно **подвергнуть особому лечению.**

В случаях нересмматического происхождения антиревматическое лечение [illegible]. Остается только лечение недостаточности. Это относится также и к случаям анкилоза Бехтерева. Мы не знаем терапии для лечения основного процесса, сущность которого нам неизвестна. Но, проведя лечение недостаточности, мы наблюдаем

не только постепенное уменьшение жалоб или даже исчезновение их, но также благоприятные факторы в самом процессе, уменьшение туго подвижности и даже полное улучшение. В соответствующих случаях удается при лечении недостаточности достигнуть значительного улучшения формы. Прекращение лечения недостаточности сказывается в вышеизложенных положениях. Еще два пункта заслуживают внимания. В случаях, где наряду с анкилозом межпозвоночных суставов имеется также анкилоз реберных суставов, необходимо следить за тем, чтобы не слишком стеснять брюшного дыхания с помощью гипсовой повязки или корсета. При попытке несколько корригировать деформацию надо быть чрезвычайно осторожным, потому что неподвижный окостенелый позвоночный столб очень ломок. Сообщим на основании данных ортопедов случаев, что при попытке выпрямить кифоз анкилозированного позвоночника произошел перелом позвоночника, чреватый тяжелыми последствиями.

Подводя итоги всему вышеизложенному, надо сказать, хотя при лечении хронически анкилозирующих воспалений позвоночника возможности добиться успеха ограничены, все же нельзя, не воспользоваться теми средствами, которыми мы располагаем. При определенных условиях больному можно оказать ценные услуги с помощью ортопедических мероприятий.

8) Туберкулезное воспаление позвоночника.

Из всех местных воспалительных заболеваний позвоночника туберкулезное воспаление резко выделяется по своей частоте и практическому значению. Эта болезнь, поражая детей не в первые годы их жизни, обычно начинается в раннем детстве, тянется на протяжении долгих лет и в значительном проценте случаев ведет к смертельному исходу. Если дело не доходит до этого, то по меньшей мере причиняет больному длительные и тяжелые страдания и почти всегда сопровождается большими и стойкими обезображиваниями. Судьба больного в значительной мере зависит от лечения, проводить которое нелегко.

Патологическая анатомия так много и подробно описана в литературе, что мы можем ее считать общеизвестной.

С точки зрения эпидемиологии практический опыт показал, что спондилит встречается чаще среди сельского населения, нежели среди городского.

Длительным наблюдением удалось установить также и то, что спондилит господствует не только в бедненьких слоях населения и что он преимущественно поражает не детей со слабой конституцией, плохим питанием, дурным уходом или каким либо иным ослаблением общего состояния, но захватывает много крепких цветущих детей, за которыми имеется самый лучший уход и которые тем не менее поражаются этой ужасной болезнью. По убеждению автора, которое он однако доказать не может, главным источником инфекции является молоко, поскольку туберкулез столь сильно распространен среди коров. Затем он считает, что в этиологии этого заболевания травма играет значительную роль, чем это принято думать. Родители этих заболевших детей очень часто сообщают нам о травме, предшествовавшей болезни, полагая, что эта травма должна была вызвать повреждение позвоночника. Врачи, не зная еще бациллы туберкулеза, придавали этим дан-

ным большое, возможно даже слишком большое значение. Если же мы совершенно не считаемся с этими данными, то вероятно слишком умаляем их значение.

Среди болезней, предшествующих спондилиту, часто встречаются корь, скарлатина и коклюш. В этиологическом отношении они несомненно не остаются без влияния. Локализация болезни не говорит за то, что инфекция исходит непосредственно от заболевшей слизистой оболочки. Скорее можно предположить, что эти болезни ослабляют сопротивляемость организма по отношению к бациллам, проникающим со стороны кишок.



Рис. 219. У пораженного спондилитом ребенка поясничная часть позвоночника установлена почти приподнимают за пояс выше горизонтальной поверхности

Можно было ясно видеть во время войны, насколько влияет на спондилит понижение здоровья населения. При наступлении голода в стране и при недоедании детей в ортопедической практике сразу появилось значительное количество спондилитов, протекавших не в обычной форме. Большей частью болезнь кончалась в течение нескольких недель менингитом и дети погибали.

Рис. 220 *a*, *b*, *c*. Положение больных спондилитом, поднимающих с пола какой-либо предмет (Калб). Так проявляют боли болезнями позвонков при наличии болей.

По прекращении голода в стране спондилит стал более редким явлением, и болезнь приняла свое старое обычное течение.

Течение и диагноз. Болезнь начинается продромальной стадией, когда совершенно не удается установить диагноза, либо только в виде предположений. Здоровый бодрый до того ребенок вдруг становится капризным, обидчивым, «нервным». Плохо ест, расстраивается пищеварение, жалуется на боли в животе, причем не

удается установить связь между этими болями и расстройством пищеварения. Сомнения продолжаются до тех пор, пока более или менее случайно мать или врач начинает замечать, что «согнулась спина», другими словами бросается в глаза более сильное выступание остистого отростка. Но и это наблюдение еще не дает уверенности в диагнозе. Дело в том, что более резкое выпячивание остистого отростка часто наблюдается в качестве безобидного изменения.

Рентгеновское исследование в этой стадии болезни нередко приводит к неправильной диагностике; это встречается в случаях, когда на основании отрицательного результата рентгеновского снимка делают вывод, что нет спондилита. Для ранней диагностики спондилита рентгеновский снимок обычно не представляет ценности. Начинающая рентгенография в этот период не отмечает изменения формы, не обнаруживает очага и даже просветления пораженного тела позвонка. До того, как рентгенограмма может выявить спондилит, разросшийся горб и остальные характерные клинические признаки туберкулеза уже давно дают основания для постановки правильного диагноза. Незначительная выпуклость увеличивается в размере и превращается в несомненный горб. Ряд прочих признаков указывает на наличие в позвоночнике болевой точки и дает возможность компетентному лицу поставить диагноз с значительной долей вероятности уже тогда, когда горб либо не заметен еще, либо неясно выражен.

Эти явления достаточно подробно описаны в связи с диагностикой заболевания позвоночника. Надо отметить, что у маленьких детей можно с легкостью доказать т у г о п о д в и ж н о с т ь позвоночника. Для этого ребенка кладут на живот и подымают за голову или за ноги (рис. 219). При этом спондилитический позвоночник не образует, как у здорового ребенка, резкого лордоза, и туловище не прилегает к ложу своей передней поверхностью, но находится в состоянии как бы одеревенелости и приподнимается одновременно с этим. Сгибание туловища, рано исчезающее при болях от недостаточности, у спондилитических детей прекращается только после достижения высокой степени развития болезни. Такая разница объясняется тем, что имеющиеся при спондилите впереди болезненного очага припухания напрягаются при лордозировании, между тем как при сгибании скорее происходит некоторое расслабление их.

При достаточно развитой стадии заболевания больной избегает также и сгибательных движений. Это становится ясным, когда заставляют больного поднять какой-либо предмет с пола. Как при тяжелой форме недостаточности, больные спондилитики не сгибают туловища, а приседают с согнутыми коленями. Кало дает прекрасные изображения этих движений. Поэтому здесь приводим его рисунки (рис. 220 *а* — *с*).

Потребность в опоре у лиц, страдающих спондилитом, выражается в том, что они опираются руками о сиденье или о колени, подпирают голову, обпокачиваются и т. п. Для установки диагноза в случаях с еще неясно выраженным горбом нужно тщательно осмотреть все тело ребенка, что дает больше, чем исследование одного позвоночника (рис. 221—226).

Общее состояние больного спондилитом нарушается рано и тяжело. Длительные боли, ограниченная подвижность, яд, проникающий из очага болезни в организм, все это истощает больного. При развитии тяжелых деформаций органы грудной и брюшной полостей су-

лары, сдавлены и смещены. Поэтому рост отстает в росте. У заросшего больного с спондилитическим горбом длина тела значительно меньше, чем у здорового, что отчасти объясняется сгниванием позвоночника, а отчасти также и нарушением общего роста тела. Иначе разница между длиной туловища и длиной конечностей, характерная для тяжелых случаев горбатости, была бы еще больше.

Спондилитический абсцесс представляет особое осложнение.

Небольшие абсцессы образуются в каждом спондилитическом очаге. При прорыве абсцесса, как это обычно бывает, кверху через кортикальный слой там скопляются гнойные массы, проявляющиеся на рентгенограмме в виде веретенообразной тени. При увеличении абсцесса

Рис. 221. Рис. 222. Рис. 223

Рис. 221—223. Внешний вид спондилитиков.

по боковым сторонам позвоночника образуются гнойные мешки, опускающиеся книзу (они поднимаются кверху при наименьшем сопротивлении позвоночника) и остающиеся в связи с очагом посредством сосудистых ходов. Эти мешки, выходя к поверхности тела, по большей части вскрываются в плоскости брюшной стенки. При заживлении очага исчезают и абсцессы, либо они вскрываются, либо обызвествляются. Эти абсцессы представляют опасность с момента вскрытия стенки, хотя и освобождают организм от большого количества продуктов, но в то же время служат открытыми воротами для проникновения септической инфекции.

Вскрытие абсцесса в сильно помятой кожной стенке имеет очень редкое исключение. Задняя стенка тела позвонка в значительной мере подрывается дугами позвонка, где и скапливается спонтанное вторжение обызвествленного очага, с тенденцией к росту. При разъедании задней стенки грануляционными массами и последующем прорыве в мозговой канал. Очаги нагноения [illegible] со стороны твердой мозговой оболочки [illegible] часто проходит [illegible] и [illegible]

воздействия на спинной мозг. Мозговые поражения, появляющиеся во время спондилита, почти всегда исцеляются давлением гранулирующих масс, проникших в спинномозговой канал. Поэтому эти поражения даже большей частью излечимы при продолжительном существовании.

В начале поражения спинного мозга дают о себе знать повышением коленных рефлексов. При дальнейшем развитии возникает спастический, а затем вялый паралич ног. Только в особо тяжелых случаях к этому присоединяется паралич мочевого пузыря и прямой кишки. Параличи с поражением чувствительности еще более редки. Они исчезают так же, как и [illegible] никли; вновь прев[illegible]ащается в [illegible] стический, при котором еще до [illegible] наблюдается повышение рефлексов даже после того, как б[illegible] ной вполне овладел своими ногами.

Рис. 224. Рис. 225. Рис. 226.

Рис. 224—226. Внешний вид спондилитиков.

Приходится изумляться сопротивляемости спинного мозга по отношению к спондилиту. Мы знаем случаи, где мозг поддается этому напору; в каждом патологоанатомическом музее имеются препараты спондилита, с огромными дефектами и деформациями позвоночника. Кажется мало вероятным, чтобы эти люди могли долго по меньшей мере не были парализованы.

Течение болезни в каждом отдельном случае различно, и прогноз ставится с большой осторожностью.

Случаи, приводящие, как и в голодные годы, при остром течении болезни к смертельному исходу, во всякое другое время встречаются редко, но все же попадаются. В большинстве случаев болезнь развивается медленно, и в течение многих лет процесс то усиливается, то ослабевает. Смерть в этих случаях обусловливается туберкулезным менингитом. Такого рода менингит не объясняется как это было бы

проще всего предположить, внедрением очага в менингеальную полость и непосредственным распространением в ней инфекции.

В случаях такого проникновения очага этому предшествует неспецифическое воспаление, благодаря которому создается преграда между очагом и менингеальным пространством. Менингит у спондилитика является результатом милиарного туберкулеза, возникающего таким же путем, как всякий другой милиарный туберкулез из какого-нибудь очага.

По излечении очага степень оставленного поражения определяется размерами разрушения, вызванного этим очагом. В некоторых случаях остается только едва заметный горб, да и то он далеко не бросается в глаза в течение ряда лет. Но это редкое исключение. Большей частью образуются тяжелые деформации. На улице часто приходится встречать людей с характерным спондилитическим горбом. Причудливые деформации, хранящиеся в патологических музеях в качестве выставочного материала, не приходится видеть в нашей повседневной жизни, они редко попадаются в практике. Эти больные изъяты из общества; к врачу они также не обращаются, потому что он бессилен помочь им.

Спондилитик, у которого болезнь заканчивается умеренной деформацией, в состоянии принимать участие в общественной жизни и заниматься своей профессией. Конечно возможности в отношении профессиональной работы у него ограничены. Иногда приходится видеть таких людей за профессией, требующей применения тяжелого физического труда. Это ошибка, за которую спондилитик расплачивается преждевременной инвалидностью и укорочением своей жизни. Большей частью спондилитики без особых настояний с нашей стороны идут такого рода профессии, которые не требуют тяжелого физического напряжения и быстрых движений. Они очень хорошо справляются с такими профессиями. Но само собой разумеется, что в конечном итоге спондилитики скорее становятся инвалидами, чем люди, не обремененные горбом, и умирают раньше других. Сердце, работающее при неблагоприятных условиях в деформированной грудной клетке, преждевременно изнашивается.

Это описание жизни спондилитиков надо дополнить еще двумя моментами.

Нередко спустя долгое время после излечения от туберкулеза у спондилитика вновь наступают боли, сходные с теми, какие он испытывал в период активного воспалительного процесса. Мы склонны предполагать, что очаг снова начал проявлять свою активность. Это вполне допустимо. Однако большей частью здесь имеется дело с обыкновенными статическими болями на почве недостаточности. Пораженный спондилитом позвоночник естественно предрасположен к развитию недостаточности. В данном случае правильный диагноз важен с точки зрения прогноза и лечения.

Несколько слов о влиянии спондилита на психику больного. Горбатым, так часто приводимым в литературе, чаще является спондилитик, нежели сколиотик. Все хорошее или дурное, что слышно о горбатых, чаще всего относится к спондилитикам. Эти больные очень благодарны врачу, серьезно интересующемуся ими, и эта благодарность всегда побуждает врача посвящать себя больному, хотя достигаемые результаты не всегда окупают затраченные усилия.

Лечение. Лечение делится на общее и местное, как во всех прочих случаях хирургического туберкулеза.

Общее лечение имеет целью создать организму возможность противостоять развитию инфекции вплоть до победоносного окончания. Средства, пути и результаты при туберкулезном спондилите такие же, как и при всяком другом костном туберкулезе.

Одно средство, используемое во всех случаях костного туберкулеза и быстро устраняющее при благоприятных условиях очаг болезни, при местном лечении спондилита неприменимо. Это оперативное удаление очага. Очаг болезни при спондилите недоступен для ножа, а потому нет необходимости решать, какие случаи подлежат оперативному вмешательству и какие не подлежат. Нам приходится прибегать к консервативному лечению, причем следует различать, с одной стороны, мероприятия, корригирующие деформацию или препятствующие ее образованию, с другой — мероприятия, способствующие излечению воспалительного очага.



Рис. 227. Рама Бредфорда для лечения спондилита.

Как и при других туберкулезных заболеваниях костей и суставов, уже осмотр больного указывает нам на необходимость применения покоя и разгрузки. Спондилитик старается избегать движений позвоночника: он ищет положения покоя, он ищет опоры для позвоночника и стремится к его разгрузке. Помогая больному в этом направлении, мы быстро приносим ему облегчение.

Для осуществления наилучшим образом покоя и разгрузки позвоночника больному предписывают курс лежания с фиксацией позвоночника. Самым лучшим способом фиксации в настоящее время является гипсовая кроватка. Лечение развитого спондилита каждый раз начинается с продолжительного лежания в гипсовой кроватке. Так в настоящее время проводят лечение в Германии, кажется, все ортопеды.

В других же странах гипсовая кроватка менее принята. В Америке охотнее пользуются для лежания рамой Бредфорда (рис. 227). Во Франции широко распространена проволочная корзинка Боннета. Роллие в Лейзене либо укладывает своих больных животом вниз, заставляя их опираться на локти, либо помещает лицом вверх, подводя под больной участок спины мешочек с песком.

Американские рамы для лежания фиксируют так же хорошо, как гипсовая кроватка. В Лейзене, где налицо естественное горное солнце, и во Франции, где лечение спондилита проводится главным образом на морском берегу, можно работать с менее хорошо фиксирующими приспособлениями, потому что там условия для общего лечения более благоприятны, чем в Германии. Здесь же мы вынуждены работать с бо-

сее усовершенствованными приспособлениями для фиксации позвоночника[1].

Лечение спондилита покоем с целью излечения очага одновременно следует использовать для предупреждения образования горба или для его устранения.

Ставя перед собой такую задачу, надо быть уверенным в том, что препятствуя образованию горба или устраняя его, мы в то же время не мешаем заживлению очага или делаем его невозможным. В литературе приходится встречаться с мнением, что заживление пораженного участка на месте туберкулезного процесса в позвоночнике может произойти только путем срастания между собой здоровых костных частей, расположенных выше и ниже больного очага. Исходя из этого, можно было бы считать, что образование горба является условием для излечения очага и что предотвращение образования горба или уменьшение его стоит вредно на процессе излечения.

Но эти предположения неправильны.

Конечно вокруг туберкулезного очага не может быть такого же новообразования кости, как вокруг остеомиелитического. В настоящее время рентгеновские снимки показывают, что костные новообразования могут иметь место и в спондилитическом очаге. Костный рубец захватывает также и близлежащие нетуберкулезные части, но вовсе необязательно, чтобы здоровые части соприкасались между собой. Наоборот, чтобы предохранить пограничные части, еще не пораженные процессом, мы должны стараться отдалить их от очага. Поэтому, действуя против образования горба или стараясь уменьшить уже имеющийся на лице горб, мы не вредим процессу излечения, а влияем на него положительном смысле.

Средства, располагаемые нами для этой цели, заключаются в непосредственном давлении на горб и в растяжении позвоночника. Применяя гипсовую кроватку, мы одновременно выполняем и две задачи: давления и вытяжения. Гипсовую кроватку устанавливают не просто в среднем положении, а формуют ее по спине больного, находящегося в положении вытяжения и лордоза. Такое положение больного можно получить на обыкновенном операционном столе, предварительно подложив подушкой и путем ручного вытяжения. Проще это делать с помощью специальных аппаратов, предложенных для чистовления гипсовой кроватки. Автор пользуется аппаратом Нобль (рис. 2).

Ватный крестик Финка является прекрасным средством для еще более значительного увеличения давления на больное место при наличии гипсовой кроватки. Из кусков рокелевой, так называемой венской ваты вырезаются полоски приблизительно 5—8 см ширины и 10—15 см длины, их накладывают друг на друга в виде креста. Образованную таким образом пластическую подушечку кладут на место больного очага, в частности на верхушку горба. Больного с этой подушечкой укладывают в гипсовую кроватку. Подуш-

[1] В нашем Союзе в последнее время вопрос о лечении туберкулеза позвоночника в значительной степени изменился. Для детей, страдающих туберкулезом позвоночника, в лучших санаториях [illegible] в горизонтальном положении, кровать не служит лишь ночного времени. На больных в тяжелых курортах (Евпатория, Ялта, Анапа, Геленджик) [illegible] приспособления подкладывания подушечки в поясничный отдел, [illegible] вытяжения или гипсовым корсетом, [illegible] требует строгий надзор за детьми. Ред.

вечка для [illegible] так и [illegible] и [illegible] хорошо перенести ее. Для сохранения [illegible] необходимо часто менять. По мере прогрессирования деформации подушечки привыкания к ней больного она все более и более утолщается.

Достаточно долго [illegible] такой подушечкой и задрещая на это время больному приходиться лежать, получает изумительные результаты коррекции. Коррекция деформации заметно увеличивается, совмещая вытяжение вместе с гипсовой кроваткой. Автор добавляет дуги и приемы помощи [illegible] тем [illegible]

Такое коррегирующее лечение горба возможно проводить только в клинической обстановке. В домашней обстановке обычно отсутствуют сознательное отношение к делу и необходимый уход, но бывают исключения.

У больного, изображенного на рис. 228 *а* и *б* и леченного [illegible]ром, результат коррекции, одновременно с которым стихало в значительной мере и воспаление, достигнут благодаря полугодовому лежанию в гипсовой кроватке (рис. 32). Лечение, за исключением первых недель, проводилось в домашней обстановке.

Курс лежания даже при самом терпеливом отношении никогда не следует затягивать [illegible] чтобы непосредственно после [illegible] больной переходил на положение здорового человека. Выздоравливающий стремится вырваться из [illegible] батки, этому нельзя препятствовать. [illegible] не раньше, чем туберкулезный процесс излечен [illegible] больше, чем размягченная часть кости вновь приобретет свою крепость.

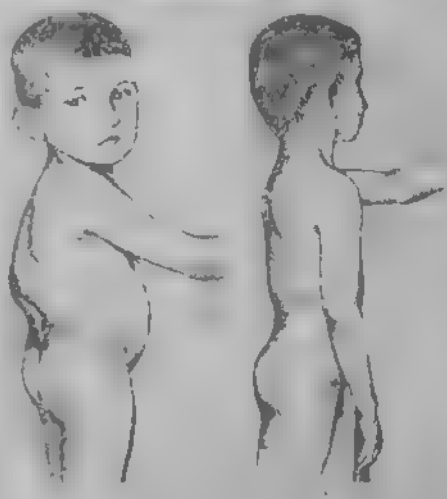

[illegible] Коррекция [illegible] лежания в гипсовой кроватке с вытяжением [illegible]

Очень трудно установить время, когда именно можно разрешить больному встать. Автор практически руководствуется следующим правилом: держать больного в гипсовой кроватке до тех пор, пока он не начинает сопротивляться этому. Больной инстинктивно чувствует, когда он может снова доверить своему позвоночнику. Он чувствует это лучше, чем мы с нашими несовершенными способами исследования.

Опорные приспособления, в которые ведут переходить, большинство включаются в гипсовых повязках на туловище и различных опорных [illegible]. Гипсовая повязка на туловище дает больше, чем какой бы то ни было корсет. Преимущество же корсета заключается в том, что его одевают значительно только на короткий срок, держа больного главным образом в гипсовой кроватке. В каждом отдельном случае следует решить, что предпочтительнее применить.

При спондилите автор употребляет такие же простые гипсовые повязки, как при недостаточности позвоночника (рис. 153 и 154). Другие ортопеды вырезывают большое окно в области живота и груди. По мне

цию автора от этого значительно ослабляет и фиксирующее действие повязки.

Автор употребляет корсеты, сделанные из плотной кожи, а также корсеты с стальными дугами. Кожаные корсеты изготовляются легче, и они к тому же более прочны. Зато к корсетам с стальными дугами легче приспособить головодержатель и пелот, производящий давление на позвоночник. На рис. 229 и 230 представлен корсет с такого рода пелотом. От этих корсетов конечно нельзя ожидать больших результатов в смысле коррекции. Автор также охотно применяет модель Финка (рис. 230), но изготовляет ее не из целлулоида, а из твердой кожи.

Рис. 229. Корсет для спондилитика с фиксирующим головодержателем и пелотом, наложенным на область горба.



Рис. 230. Корсет Финка для спондилитика, сделанный из целлулоида.

По мере излечения процесса в конструкцию корсетов вносятся те или иные изменения, пока не наступит момент, когда применение корсета становится совершенно излишним. Таков в общем ход лечения.

Осложнения возникают при появлении абсцессов. До тех пор, пока нет настоятельной необходимости вскрывать эти абсцессы, их оставляют в покое. Даже большие абсцессы рассасываются сами собой. При угрозе прорыва абсцесс опорожняют посредством пункции. Автор не имел возможности убедиться в благотворном действии впрыскиваний, которые так часто рекомендуются. Некоторые придают этим впрыскиваниям большое значение. Надо указать главным образом на Кало, который по этому поводу написал целые главы в своей книге «Orthopedie indispensaire». Средство, предложенное Кало:

Camphorae carbolisatae	6,0
Camphorae naphtolic.	6,0
Guajacoli	15,0
Iodoformii.	20,0
Lanolini	100,0

В случае образования свищей их лечение производится по общим правилам.

При появлении параличей их надо лечить вначале консервативным путем, предписывая строгий постельный режим. В случаях, где паралич все же не проходит после длительного лечения, встает вопрос о местном лечении. Пункции абсцессов, лежащих вблизи очага, могут дать хорошие результаты. Метод таких пункций выработан Шеде. Посредством ламинектомии можно ослабить давление на мозг. Но ла-

минектомия редко дает благоприятные результаты: поэтому можно прибегать к ней только в самых крайних случаях.

Нужно упомянуть еще о двух способах хирургического вмешательства, которые играли и играют роль в лечении спондилита кровавом и некровавом: предложение Кальоа — естественное исправление горба и рекомендованное Ольби вращивание **костных стропил.**

По предложению Кальоа вначале необходимо надломить (правильнее сказать изогнуть Ред.) на месте нахождения горба позвоночник, после этого выпрямить туловище и результат этого выпрямления зафиксировать гипсовой повязкой. Предложение было принято, и между ортопедами началось соревнование в отношении наиболее радикальных приемов. Это было очень тяжелое и неудачное вмешательство, за которое многие **больные поплатились жизнью.**

Воспоминание об этом пусть служит в будущем предостережением **от таких приемов.**

Сущность операции Ольби заключается в поддержании позвоночника при помощи костного стропила, вращиваемого в остистые отростки на пораженном месте. Создание оперативным путем такого рода опоры для позвоночника проводилось в Германии еще до того, как Ольби выступил со своим предложением. Ланге укреплял остистые отростки стержнем из металла и целлулоида. Генле так же, как Ольби, пользовался стропилами **из большеберцовой кости.**

Тот факт, что несмотря на это операция носит имя Ольби, объясняется тем, что предложениям Ланге и Генле не было оказано должного внимания.

Операция Ольби, методику которой мы здесь описывать не будем, не оправдала возложенных на нее надежд. После анкилоза пораженного места, наступающего за операцией, должно было бы получаться излечение очага, а стропило должно было бы предотвратить образование горба, причем исключалась надобность в каком-либо другом **попутном лечении.**

Суммируя все многочисленные сообщения о результатах операции Ольби, приходится притти к выводу, что эта операция в качестве самостоятельного способа лечения совершенно не достигает цели, но в связи с другими методами лечения, проводимыми также и помимо операции, она может оказаться ценной в некоторых случаях. Случаи, протекающие благоприятно без операции, как будто скорее излечиваются при вращивании костного стропила, но, так как эта операция является вмешательством не безобидным, следует с большой осторожностью относиться к разрешению вопроса о том, какие случаи подлежат этой операции **и какие нет.**

Выше мы представили типичную картину туберкулезного спондилита—картину, образующуюся при наличии туберкулезного **очага в теле позвонка.**

Туберкулезные заболевания дуг чрезвычайно редки. Имеющиеся в литературе такого рода описания касаются единичных случаев. Мы ограничимся здесь только упоминанием об их **существовании.**

---

[1] Правильнее сказать—первоначальных надежд. Ред.

1) Нетуберкулезные инфекционные заболевания позвоночника.

[illegible]

[illegible]

[illegible]

значение, [illegible] ортопед[illegible] [illegible] равней с рукой.

С[illegible] [illegible] [illegible] [

В случаях выпадения сумки мышц голени и стопы их можно заменить только с помощью внешних средств.

Способность к передвижению зависит от еще большего количества условий, чем способность стоячих. Для нормальной способности передвижения нужна нормальная активная подвижность всех суставов. С другой стороны, могут появиться очень большие выпадения раньше, чем утрачивается способность к передвижению. При этом возможно ограничить функцию существующих анатомических соотношений, если одновременно произвести еще какое-нибудь изменение, например артродез патологически разболтанного сустава.

Нога в общем представляет весьма благоприятный объект для лечебных вмешательств. При помощи ноги мы можем проникнуть всюду, не задевая при этом важных для жизни органов. С помощью буравообразных винтов Шанца можно овладеть даже бедренной костью, расположенной в толще мягких частей. Возможно совершенно разгрузить ногу соответствующими повязками и аппаратами, а равно сделать подвижными одни суставы, фиксируя в то же время другие.

Невыгодная сторона нашей работы вытекает из конструкции ноги. Дело в том, что для разгрузки глубоко расположенных частей действительно хорошим местом вмешательства служит седалищный бугор, поэтому, если мы хотим достигнуть нашими аппаратами наиболее реальных результатов, следует довести их до седалищного бугра и снабдить хорошим седалищным кольцом даже те аппараты, которые разгружают нижние отделы ноги.

b) Аппараты для разгрузки ноги.

Несмотря на большое разнообразие заболеваний, при которых применяются эти аппараты, они сами по себе довольно однообразны. Так как эти аппараты имеют широкое распространение и результаты их применения зависят от того, насколько правильно они устроены, необходимо остановиться на некоторых наиболее важных пунктах их устройства.

Если аппарат предназначен для ношения на ноге во время ходьбы, как это имеет место при разгружающем аппарате, то модель, гипсовый слепок по которому изготовляется аппарат, должна воспроизводить ногу в положении ходьбы. Поэтому гипсовую модель необходимо снимать не с лежачего больного, а со стоящего. Больного можно поставить в раму Белля. Удобнее же пользоваться стулом автора для моделирования (рис. 21). Ногу необходимо поставить в такое положение, какое она должна занимать в аппарате. При этом следует следить за тем, чтобы туловище и нога стояли в правильном соотношении друг к другу и прежде всего, чтобы стопа находилась в нормальном для шага положении. Нередко приходится наблюдать, что стопа на модели, изготовленной неопытным лицом, стоит в положении приведения и супинации.

Форму седалищна изготовляют, накладывая гипсовые бинты в виде лонгета, а бинтование проводят от области паха через промежность под седалищный бугор и оттуда опять кверху и кпереди. Крепко придерживая этот лонгет до затвердевания гипса и хорошо прижимая его снизу руки к седалищному бугру, получим безукоризненное седалище. Нужно лишь при обработке сырой мо-

доли восстановить приводящую кулису, которая исчезла под давлением лонгета.

В остальном при обработке сырой модели следует обращать внимание на то, чтобы у сухожилий сгибателей колена и внутреннего мыщелка было оставлено достаточно свободы для движения. На задней поверхности модели от колена вверх до середины бедра необходимо вырезать плоский желоб и на его края положить слой гипса таким образом, чтобы выше колена из круглого поперечника образовалась фигура, изображенная на рис. 231. Мыщелка образуют необходимое пространство посредством небольшого слоя гипса, наложенного на его поверхность и нижний край.

Рис. 231. Модель ноги при [illegible] и [illegible] поперечник над коленом

Следует упомянуть еще об одном обстоятельстве, часто упускаемом из виду, несмотря на его очевидность. Разгружающий аппарат только тогда может реально разгрузить ногу, когда колено фиксировано в момент нагрузки. Если больной не напрягает или не может напрячь колена, необходимо какое-либо приспособление для прочного укрепления коленного шарнира. Примером может служить аппарат, предложенный для лечения фиброзного остита большеберцовой кости (рис. 393).

c) Статические заболевания ноги от перегрузки.

Часто приходится видеть, что ноге при выполнении задачи по удержанию тяжести предъявляют требования, превышающие ее силу; случается, что тяжесть очень велика, что нагрузка слишком продолжительна или что становая сила ноги каким-либо образом уменьшилась. В результате возникает заболевание с симптомами, соответствующими заболеванию статической недостаточностью. Появляются друг за другом ненормальное чувство утомляемости, боли, воспалительные явления, деформации, вызванные действием механических сил, и комбинируются между собой.

Своеобразная конструкция ножного столба заключается в том, что вверху и внизу — у верхней части бедра и у стопы, а также посредине — в колене имеются слабые места, благодаря этому при заболевании ножного столба вследствие его перегрузки поражение падает преимущественно на эти три места. Рис. 232 и 233 наглядно показывают это. Они изображают столб, на концах и середине которого имеются слабые места. Они деформируются, коль скоро нагрузка этого столба переходит за пределы установленной для этих мест нормы становой силы и постепенно наступает перегрузка. Более плотные части столба поражаются гораздо позже. Этим объясняется более частая статическая недостаточность в области верхней части бедра, колена и стопы по сравнению с длинником бедра и голени, где она проявляется особенно рельефно при процессах, размягчающих кости. В этом

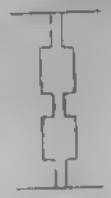

Рис. 232. Нога, это столб с тремя статическими частями пониженного качества

Рис. 233. При перегрузке в первую очередь деформируются области пониженного качества.

[illegible]ирования в особенности характерным последствием является рахит.

Рахитические деформации локализуются предпочтительно в шейке бедра, в колене и в стопе, но иногда страдают также и другие части нижней конечности.

Следы чистых недостаточностей при рахите редко бывают выражены настолько ясно, чтобы привлечь к себе наше внимание. Дети еще слишком малы, чтобы рассказать подробно о своих страданиях. Неохота ранних детей ходить указывает на боли, испытываемые при ходьбе. В остальном следует отметить, что менее податливые кости, не вызывая расстройства статического равновесия при нагрузке, отвечают на это более сильными явлениями раздражения, чем более податливые кости.



Рис. 23. Искривление и сопротивление искривлению при статической деформации и при перегрузки

[illegible] стопы может [illegible]

Интересным примером может служить «окопный периостит». В связи с длительным (годами) стоянием в окопах появилась болезнь, до тех пор не наблюдавшаяся. Характерным симптомом ее были боли в костях голеней, а также припухание надкостницы. Это же заболевание появилось и у рабочих, вынужденных стоять чрезмерно долго у токарных станков за выработкой военных снаряжений. Автор встречал большое количество таких случаев. Наблюдались явления со стороны не только большеберцовых костей, но и бедер, причем у многих из них получались искривления ног. Под влиянием покоя быстро проходили явления раздражения. Это были случаи состояния [illegible] недостаточностью ног, вызванной работой, сопряженной с длительным стоянием и поражением костей на почве плохого питания.

При искривлениях костей в заключение о [illegible] остеопатии на почве голода сопротивляемость костей была настолько нарушена, что даже нормальная и субнормальная нагрузка действовала деформирующим образом. Такую же картину мы встречаем и при настоящей **остеомаляции**.

Деформации, возникающие на почве статической перегрузки, имеют свою характерную локализацию и по своей форме подчиняются законам механики. Положения, высказанные выше, остаются в силе и в этих случаях (стр. 23—27). Следует упомянуть вкратце о том, как проявляются эти законы, принимая во внимание некоторые особенности, характерные для ног.

Ножной столб, как и позвоночник, в случае статической нагрузки представляет не просто свободно стоячий столб, а связанный в отношении поперечного сечения своими концами, с одной стороны, с горизонтальной поверхностью почвы, а с другой — с горизонтальной плоскостью стоп. Он подвижен только в своих конечных частях (сто-

[illegible] голеностопного суставов. Для примера приведем сначала два случая с рахитическими искривлениями ног. В первом случае (рис. 234) на правой ноге наряду с genu valgum в качестве нижнего противоискривления — crus varum; во втором случае (рис. 235) ясно выраженное отведенное положение стопы компенсирует нижнее противоискривление. Рис. 236 b и c показывают изменения нормального положения тазобедренного сустава вследствие искривления [illegible]. К последним примерам выяснения закона искривления и противоискривления представляется случай сложных рахитических деформаций. Этот случай приведен нами на стр. 253 и 254 при описании лечения таких сложных деформаций.



Рис. 236 a—c. Нормальное и ненормальное положение [illegible] при [illegible] на почве перегрузки ноги.

В живом организме при статической деформации ног в зависимости от перегрузки, как было сообщено в общей части при описании рахитической болезненности костей (стр. [illegible]), происходит реактивное [illegible], [illegible] организма в лечении [illegible] статической деформации. Здесь [illegible] выразить [illegible] в виде [illegible] деформации [illegible] перегрузки (см. 2 [illegible]). [illegible] Мы [illegible], что при [illegible] на месте [illegible] в мышцы. [illegible] при таких [illegible] имеется лишь [illegible] искривление, вершина которого [illegible] сустава, [illegible] же частью она лежит выше или ниже его. [illegible] как в редко [illegible] форме [illegible] кортикального слоя, образующего [illegible] точку [illegible] искривления (см. [illegible]).



Рис. 237. [illegible]

[illegible] мы [illegible] условия образования статических деформаций ноги [illegible] перегрузки. Привести все [illegible] в данных рамках не представляется возможным. Приходится дать лишь общую формулу, с которой следует считаться при [illegible] сложные картины, представляемые такими деформациями. Практик должен уметь разре-

вить эти вопросы и расценивать [illegible] явления соответственно их генезу[1].

Сложные рахитические деформации ног.

Здесь приведены два случая [illegible], что искривления ног, появившиеся в [illegible] деформации [illegible] на всевозможные вариации всегда сохраняют свою типичную закономерность, в то время как деформации другого происхождения не обладают этой закономерностью форм; сопоставление этих двух случаев необходимо для установления таким путем важного правила для коррекции сложных деформаций ног.

a a

Рис. 238 *a* и рис. 239 *a*. Сложные рахитические искривления ног [illegible] статической перегрузки.

С какой бы стороны ни рассматривать ребенка, изображенного на рис. 238 а и 239 а, всегда наблюдается, что искривления и противоискривления следуют друг за другом. Деформация ног появилась, когда ребенок уже ходил. Если этот случай сравнить со сложным рахитическим искривлением ног, приведенным в общей части, где изменения формы ноги были вызваны не статической нагрузкой (рис. 34 а и b), то особенно ярко выступает закономерность форм при действии **статической** нагрузки.

Интересна также рентгенограмма первого случая (рис. 241). Она показывает, что щель коленного сустава лежит не на месте перегиба бедра по отношению к колену, как это видно на рис. 239, а расположена между смотрящим вниз искривлением конца бедра и направленным вперед перегибом верхнего конца большеберцовой кости.



b b

Рис. 238 *b* и рис. 239 *b*. Тот [illegible] после [illegible] рис. 238 и *b*

Результат, достигнутый в этом случае благодаря исправлению искривления, ви-

[1] Schede. Die Bildungsgesetze der statischen Belastungsdeformitäten. Zeitschr. f. orthop. Chirurgie, Bd. 11.

ден из [illegible] результатами, достигнутыми коррекции и после не нуждается [illegible] (см. 240 а, б).

Такого рода [illegible] деформации можно исправлять только в том случае, если коррекцию начинать [illegible] раньше, пока в костях [illegible] и таза [illegible] достижении стойких результатов при первоначальном исправлении, приступать к исправлению нижележащих искривлений. Во время проведения такого лечения иногда приходится придавать при-



Рис. 239 а, б. Деформация на рис. 238 и 239, на данном рисунке уже выросла.



Рис. 240. Коррекция голени (к рис. 239 а).

чудливые положения ног (рис. 242), показывающие, что в большинстве случаев совершенно не учитывается направление отдельных искривлений. Каждая коррекция сначала снизу должна [illegible] результат безусловно трудно достигнуть. Здесь приводится еще случай детского [illegible] искривления голени [illegible] с хорошим исходом в детском возрасте. Больному (рис. 241 а) была сделана коррекция в раннем возрасте. Работа в неправильном положении довела колено до такого состояния, что больной мог сгибать и разгибать с посторонней помощью только очень короткие расстояния. В этом случае исправление было начато также [illegible] и постепенно проведено дальше гипса. Был произведен ряд линейных остеотомий. Применением бурав сгибающих вальцов и гвоздей колено постепенно освобождалось от гипсовой повязки, и таким образом удалось полностью сохранить имевшийся еще остаток подвижности.

Результат коррекции, изображенный на рис. 31 е, не так хорош, как результаты, приведенные в этом последнем случае. В то время,

когда автором приходилось [illegible] случай, он еще не знал правила, где начинать коррекцию. [illegible] правила следует повторить вновь: «Начинайте коррекцию сложных искривлений нижних конечностей [illegible]».



Рис. 212. Начинать [illegible] сложных [illegible] в [illegible] приходится признать причудливые положения ног.

d) Параличи ног.

В сложном двигательном аппарате ноги параличи могут поражать отдельно каждую ее часть, а различно расположенные параличи в состоянии комбинироваться в весьма изменчивых формах. Таким образом нам приходится наблюдать неограниченное разнообразие такого рода расстройств. Из всей этой массы можно остановиться лишь на самых типичных картинах. При разборе местных ортопедических заболеваний



Рис. 213. [illegible] ноги у [illegible] мальчика. Коррекция с помощью [illegible] только [illegible] операции *b*, *d* и после исправления.

ног будет обращено внимание на параличи, локализованные в различных отделах, причем всегда [illegible] в виду влияние, которое оказывают местные параличи на деятельность всего аппарата для

ходьбы. Здесь [illegible] параличам, поражающим [illegible] большей [illegible] всей ноги.

[illegible] способов лечения [illegible] на [illegible] основании [illegible] ходьбы; при общих же параличах [illegible] восстановить вообще способность передвижения. Второе отличие заключается в выборе средств для лечения: чем ближе поражение к [illegible] параличу, тем мы более ограничены в средствах.

Рис. 244. Полный паралич правой ноги. Благодаря искусному балансированию больные [illegible] лых параличах ног.



Рис. 245 а. Тяжелый, [illegible] ноги.



Рис. 245 б. Результат, [illegible] операции и шины

Несмотря на большое разнообразие картин со стороны общих параличей, существует несколько простых правил, приспособление которых дает [illegible] можных в данном случае успехов.

Приводимый ниже случай демонстрирует способность к передвижению при общем параличе ноги. У молодого человека (рис. 244) правая нога парализована вследствие полиомиелита в детском возрасте. Сохранились только следы широкой фасции бедра и минимальные остатки двуглавой мышцы. Несмотря на это, [illegible] довольно хорошо передвигался без всякого [illegible]

Рис. 247. Тяжелый паралич обеих ног.

[illegible] необычайно [illegible] функция объясняется тем, что [illegible] нога осталась свободной и что у [illegible] ноги не было контрактур ни в тазобедренном суставе, ни в колене, ни в голеностопном. Больной балансировал туловищем, опираясь на ногу,

колено и стопа [illegible] тяжести тела.

На основании [illegible] по крайней мере не подгибаться.

[illegible] ноги, начинать с бедра, а затем переходить от колена к стопе.

Рис. 247. Результат (к рис. 246), достигнутый благодаря применению операций и шин.

Контрактуры и разболтанные суставы представляют [illegible] Поэтому опера[illegible] необходимо [illegible] вмешательство и прежде всего [illegible] так как [illegible] предполагаемое вмешательство на функции.

Контрактуры [illegible] устранять главным образом помощью [illegible] методов. В частности это будет разобрано в другом месте.

Разболтанные суставы должно приводить в устойчивое положение. Тут находят применение два метода: закрепление с помощью артродеза и создание устойчивости путем ортопедических аппаратов. [illegible] к оперативному закреплению [illegible] сустава даже в случаях, когда больной не может обойтись без аппарата. Напротив, от артродезирования [illegible] ный суставы только в исключительных случаях, и никогда не артродезируется [illegible] сустава вместе. Артродез [illegible] будет к образованию длинной костной палки, которая при наличии атрофии чрезвычайно легко подвержена повреждениям; опасность повреждения значительно возрастает в случае, когда вследствие артродеза тазобедренного сустава эта палка крепко соединена с туловищем. К [illegible] принимать во внимание, что лица с тяжелыми параличами [illegible] Аппарат можно легко сконструировать таким образом, чтобы он при ходьбе давал необхо

Рис. [illegible] контрактурами паралич обеих ног и [illegible] мышц.

[illegible] и колене во время сидения.

[illegible] при [illegible]

[illegible] которые оказалось были совершенно парализованы. Таким образом аппарат даже при тяжело парализованной ноге после носки его в дальнейшем нередко становится излишним; во всяком случае с течением времени можно удалить отдельные части.

Сказанное можно иллюстрировать следующими случаями.

Рис. [illegible] больной [illegible] достигнутый помощью операций и шины

Случай 1. Больной 19 лет. Тяжелый паралич левой ноги, понизившийся на втором году жизни. Левое бедро в положении отведения и сгибания. Колено в состоянии сгибательной контрактуры под углом 90° с подвывихом назад. Стопа в положении вялой конской стопы. Сохранена лишь незначительная функция седалищ- [illegible] при свободно свисающей ноге (рис. 245 а).

[illegible] колена перерезаны сгибатели и произведена надмыщелковая остеотомия. Вторым сеансом отделены все мышцы, прикрепляющиеся к кости.



Рис. 251. [illegible] паралич обеих ног [illegible]

Рис. 251 а и b. Результат рис. 250, достигнутый операциями и шиной.

Этим [illegible] ной линией: на улице с палкой, дома без палки (рис. 245 b).

Случай 2. [illegible] мышца справа слабо функционируют (рис. 246)

[illegible] по улице с палкой (рис. 247).

Случай 3. [illegible]

Случай 4. [illegible] погибла от случайного заболевания.

Нельзя не закончить главу напоминанием о важнейшем правиле при лечении сложных вывихов: начинать лечение **с верхней части бедра.**

14. ТАЗОБЕДРЕННЫЙ СУСТАВ.

а) Врожденный вывих бедра в тазобедренном суставе.

Содержание этой главы связано с двумя прославившимися в немецкой ортопедии именами — Альберт Гоффа и Адольф Лоренц. Человечество обязано этим немецким ортопедам возможностью излечения **столь частого и тяжелого заболевания.**

Из т о р и я. Здесь следует хоть несколько коснуться истории этого вопроса, так как теперь почти полстолетия прошло с того времени, когда Гоффа и Лоренц указали пути для лечения врожденных вывихов бедра, и **как это произошло.**

Врожденный вывих бедра в тазобедренном суставе встречали и всегда врачи. Первые о попытках лечения [illegible] в конце XVIII века. Разделяли их приемы и первыя [illegible] французские врачи. Многие из них сообщали о достигнутых успехах и выражениях, но другие [illegible] эти сообщения сомнению. На праве [illegible] в лечении больных. Сомнения были и весьма основательны. Во всем случае [illegible] предложенных способов лечения [illegible] пространения. Бесконечные дискуссии, подымавшиеся время от времени, постепенно стали **на убыль.**

Попытки, сделанные в то время различными врачами, были основаны на стремлении спустить с помощью вытяжения головку бедра

[illegible] в выдаль[illegible]

[illegible]

[illegible] тазобедреном суставе.

[illegible] ла, либо исправить осанку туловища.

При желании вправить головку бедра накладывали шины с приспособлениями для разгрузки тазобедренного сустава и вытяжения бедра. В более разработанных аппаратах применяли также приспособления для установки головки напротив вертлужной впадины и для вдагливания в ее полость. Особым вниманием пользовался аппарат Шеде старшего.



Рис. [illegible] Аппарат Шеде [illegible] для вправления [illegible] бедра в [illegible] суставе

Лечение вывихов бедра в тазобедренном суставе аппаратами обязано наивысшим своим развитием человеку, не получившему врачебного образования, но обладавшему большими способностями в разрешении ортопедических задач. Таковым был Фридрих Гессинг.

Никому в точности не было известно, откуда и где он учился Гессинг. Он был самоучкой. Благодаря розыскам [illegible] ранее [illegible] в [illegible] ортопедических аппаратов до [illegible] ортопедических [illegible]. Не [illegible] ортопедических аппаратов, а [illegible] Гессинг в [illegible] своих аппаратов до [illegible] в связи с аппаратом [illegible] Гессинг в [illegible] жительств, [illegible] сути дела, то [illegible] таком [illegible] случаях. Его имя [illegible] быть отмеченным в ортопедии.

Гессинг также подошел к разрешению задачи лечения врожденного вывиха бедра в тазобедренном суставе при помощи [illegible]

[illegible] ортопедов. [illegible] аппарата [illegible] [illegible] [illegible]

[illegible]

[illegible]

[illegible]

далее этот метод.

[illegible]

[illegible]

правильной.

[illegible]

Нападения Лоренца [illegible] от всякого вида [illegible] беда [illegible] [illegible] [illegible]

[illegible] чем врожденная [illegible]. [illegible] считает вывих [illegible] самой частой формой из врожденных деформаций.

[illegible] том не может [illegible] [illegible] сустав [illegible] [illegible] соответствующего [illegible].

[illegible] вывих бедра [illegible] [illegible] в семье [illegible] [illegible] [illegible] так как [illegible] дети с вывихами чаще рождаются у слабых, физически менее развитых родителей, чем у родителей вполне здоровых.

Среди детей с вывихами процент слабых в физическом отношении безусловно значителен. Это выражается в слабости мышц, в рыхлости суставов. Но встречаются также дети с великолепной конституцией в физическом отношении. Вывих обоих бедер встречается у детей с выносливой конституцией гораздо реже, чем у детей с менее стойким организмом.

Этиология. Много писали о происхождении врожденных вывихов бедра, но до сих пор еще не пришли к решению этого вопроса [illegible] непосредственного [illegible]. Большинство авторов приходит к заключению, что вывих представляет деформацию, вызванную внутриутробным [illegible]. За это говорит то обстоятельство, что вывихи попадаются в сочетании с другими внутриутробными деформациями на [illegible]. [illegible] вывих [illegible] в сочетании с косолапостью. [illegible] в результате [illegible] [illegible] развивается на почве [illegible] деформации, то среди них [illegible] вывих [illegible].

[illegible] что при уменьшении [illegible] [illegible] в положении приведения и [illegible] живота, в [illegible] головку от [illegible] впадины. [illegible] частота вывихов у [illegible], так как [illegible] сустав [illegible] [illegible] сомнительным возможность объяснить частоту происхождения вывиха у девочек этим механизмом [illegible] между женским и мужским тазом, так как различие между женским и мужским формой таза у зародыша по мнению автора для этого слишком незначительно.

В пользу приведенного выше происхождения вывиха говорит тот факт, что вывихнутый сустав у новорожденного представляет только „вывихивающийся сустав". В связи [illegible] Лоренц употребляет выражение «так называемый врожденный вывих бедра».

Патологическая анатомия. При врожденном вывихе бедра существенное значение имеет то, что удлиненная суставная сумка дает возможность головке бедра выйти из сочленовной вертлужной впадины и что головка реализует эту возможность. Та-

[illegible] отшнуровывается в виде кармана. Образуется так называемый перешеек. Между суставной сумкой и стенкой подвадошной кости на месте их соприкосновения образуется довольно свободное соединение. Это соединение может стать более прочным, притереться и таким образом дать возможность образованию нового сустава.

Рис. 277. Изменения [illegible] (по старым [illegible] Гейнеля).

Вертлужная впадина и головка бедра с течением времени подвергаются прогрессивно развивающимся изменениям. Вначале их форма соответствует друг другу, так как головка бедра и вертлужная впадина [illegible] таким образом, что головка [illegible] Но в формировании головки должна участвовать и [illegible] впадина. При [illegible] между головкой и впадиной теряется [illegible] совместной работы [illegible] впадина приобретает [illegible] формы. [illegible] впадины [illegible] друг от друга, деформируется [illegible] друг с другом, у [illegible] рабочих. Вначале [illegible] приобретает [illegible] форму с [illegible] кверху (рис. 278). Хрящ [illegible] Хрящевая [illegible] Все [illegible] до [illegible] что в конце концов [illegible] впадины [illegible] на [illegible] и [illegible] к нормальному [illegible] впадины.

[illegible] приобретает [illegible] форму. [illegible] как [illegible] Затем [illegible] и выпуклее, [illegible] в дугообразную форму (рис. 279). Иногда наблюдается даже полное исчезновение головки.

Бугристую связку можно было обследовать особенно при кровавых вправлениях. Обычно она исчезает рано, но может превратиться также в вытянутое в длину вялое образование и получить форму

настоящей вывихом тазобедренным. [illegible]

[illegible]

[illegible] вторичное заболевание сустава.

[illegible] соскальзывание кпереди впр вленной головки. Автор считает, что такое предположение неправильно и что антеверсия шейки бедра так же, как и другие отклонения от нормы, не имеет большого практического значения.

С течением лет в каждом случае вывих тазобедреного сустава возникают вторичные болезненные изменения, в особенности обезображивающий артрит. При этом могут получаться довольно сложные картины.

Такое тяжелое поражение, как врожденный вывих, естественно дает о себе знать и за пределами сустава. Образуются изменения таза. Соотношения между мышцами, окружающими сустав, а также их отношение к тазобедренному суставу изменяются. Все это чрезвычайно подробно описано в книгах Лоренца о врожденных вывихах бедра. Здесь же эти вопросы интересуют нас преимущественно с практической стороны, поэтому мы ограничимся лишь ссылкой на него.

Необходимо остановиться на том влиянии, которое оказывает вывих на наружные формы тела.

Прежде всего наблюдается укорочение ноги на стороне вывихнутого [illegible]



Рис. 2. [illegible] вывихнутой [illegible] бедра [illegible] вывихнутых

[illegible] бедра. Чем больше смещается головка вверх по подвздошной кости, тем нога становится короче. Это ведет к уклонению всего тела, [illegible] к этому уклонению присоединяется еще один момент, заключающийся в изменении положения таза. Таз поднимается, т. е. перемещается таким образом, что лобное сочленение направлено вниз. Благодаря этому получается лордоз, вызывающий в свою очередь укорочение туловища. Такой лордоз получается и при одностороннем вывихе, при тяжелом двустороннем вывихе он особенно сильно выражен и обусловливает собой всем известное обезображивание спины, заключающееся в ведлообразном углублении крестца и выпячивании ягодиц

[illegible]

[illegible]

В чем выражается функциональное значение врожденного вывиха бедра?

[illegible] моменты, [illegible] в момент. В то время как [illegible] с вывихом [illegible] второй [illegible] ходить, [illegible] не всегда было выражено. Часто родители не могут определить, [illegible] хромает ребенок, [illegible] или перевалигается [illegible], имеющим опыт в этом деле иногда приходится прибегать к помощи специалиста, чтобы не ошибиться. В скором времени расстройство походки становится настолько отчетливым, что не приходится в этом сомневаться.

Дети это не утаивают, они не могут выполнить [illegible] на ногах обеих, играют с товарищами и только менее [illegible] в ходьбе. Но это не доходит до сознания ребенка. Когда же больной пытается сознать свой недостаток, то вывих оказывает на него [illegible] такое же влияние, как и [illegible] дефект врожденный дефект. Когда вывих остается, то больные не [illegible] что в жизни [illegible] свой [illegible]. Отражение в настроении [illegible] и стоянии в дальнейшем дает [illegible] в [illegible] и [illegible] мере [illegible] в жизни человека [illegible] к передвижению и [illegible]. [illegible] в [illegible] ограничены в выборе профессии [illegible] лишь [illegible].

[illegible] больной, [illegible] с ними суставами [illegible] боли в суставах и в [illegible]. [illegible] трудоспособности. [illegible] в [illegible] [illegible] нагрузки, [illegible] нарушается, и вследствие этого появляются боли.

Боли могут [illegible] сильной степени, что больной становится негодным к своей профессии.

[illegible] и увеличение боли зависят от тех моментов, которые [illegible] в [illegible] недостаточность. Поскольку [illegible] вывих бедра [illegible] мы [illegible] отметить. [illegible] с врожденным вывихом бедра могут вступить в нетяжелые [illegible] и [illegible] к вышеописанным расстройствам.

Резюмируя все сказанное, [illegible] к заключению, что вывих бедра угрожает жизни [illegible] с этим дефектом, он является тяжелым [illegible]. Их частота имеет

[illegible] значительно, а лечение от болезни вознаграждает больного за перенесенные испытания.

Диагноз [illegible] у мальчиков [illegible], но и среди [illegible] в настоящее время [illegible] дефекта вертлужной впадины. У мальчиков [illegible] в числе [illegible]).



Рис. [illegible]. Дефекты [illegible] на внутренней стороне бедра углублены.

Рис. 2[illegible]8. [illegible] бедра [illegible] мышцы [illegible] стороны [illegible] и [illegible] мышцы [illegible].

Больные [illegible] больше, [illegible] здоровой стороне, что легче прощупать, чем видеть.

Позднее становятся заметными изменения формы таза. Рассматривая таз с задней стороны,

видно выпячивание кпереди области вертела, и наряду с этим ясно выражена складка, образуемая ягодичными мышцами.

Надавливая спереди непосредственно под пупарной связкой на то место, где в нормальных условиях находится головка бедра, мы не наталкиваемся, как обычно, на твердое сопротивление, что важно для отличия от coxa vara.

Заставляя лежащего на спине больного сначала притянуть обе стопы так, чтобы они пришли в соприкосновение с ягодицами, а затем разводя колена, мы наблюдаем очень характерную картину (рис. 2[illegible]8). На больной стороне отведение колена возможно в меньшем размере, чем обычно, этот симптом не так ясно выражен при двустороннем вывихе, так как при этом нельзя провести сравнения. Но в этих случаях выпячивание приводящих мышц и наличие плоской ямки в области тазобедренного сустава спереди говорят уже достаточно много.

Чрезвычайно важным симптомом для постановки диагноза является **расстройство походки**. При наступании на вывихну-

тую ногу больной [illegible] тазовым боком [illegible] движение в переднем [illegible] стороне, причем туловище не [illegible] бо опускается при всем [illegible] ном движении, что [illegible] хромоту при [illegible] ном вывихе и [illegible] ходьбе [illegible] двусторонне.

Много внимания было уделено вопросу о том, как происходит это расстройство походки. Раньше думали, что оно зависит [illegible] скольжением головки бедра по подвздошной кости, это мнение сохранилось до того, как Тренделенбург дал по этому поводу свое объяснение, называемое в настоящее время феноменом Тренделенбурга.



Рис. 2. [illegible] Тренделенбурга. [illegible]

Он доказал, что при ходьбе происходит не выскальзывание и соскальзывание головки вывихнутой ноги, а своеобразное движение таза по отношению к ноге. В конечном [illegible] таз горизонтально. Больной, делая шаг вперед, поднимает ногу, противоположную вывихнутой, короче говоря, здоровую ногу; при этом здоровая сторона таза опускается, пока [illegible] отделиться от почвы и передвинуться вперед. [illegible] туловища [illegible] стороны, этим [illegible] вывихнутой ноги.

При ходьбе [illegible] хромоту [illegible] дефект. [illegible] обычно [illegible] Такая [illegible] Поэтому [illegible] больного.

Исследование больного должно закончиться [illegible] рентгенограммах, что [illegible] рентгенограмму. Рентгенограмма показывает степень смещения головки, изменения формы головки; при помощи рентгенограммы мы можем сделать заключение о состоянии шейки бедра, если при съемке бедро будет установлено в правильном положении, т. е. параллельно фотографической пластинке. Рентгеновский снимок указывает нам на врожденные аномалии костных частей вывихнутого сустава (болезнь Пертеса, тяжелая атрофия и т. п.). Делать выводы на основании рентгенограммы о состоянии вертлужной впадины можно только с большой осторожностью. При этом не надо забывать, что видимое нами на рентгеновской пластинке, не есть сама вертлужная впадина, а только ее дно; оно становится впади-

ной только благодаря хрящевому кольцу, прилегающему к хрящевому кольцу. Вообще можно сказать, что хорошо выраженному дну впадины всегда соответствует хорошо выраженное прилоложение. При этих условиях мы не ошибемся, если на основании рентгенограммы будем судить о состоянии вертлужной впадины.

Рентгенограмма помогает нам в одних случаях разобраться в диагностике, в других — может служить исходным материалом для диагнозов. Это происходит в начальных стадиях вывиха, когда еще собственно еще нет налицо, а имеется лишь легко бо заощипся сустав; это представляет стадию, о которой Горенц говорит, как о так называемом врожденном вывихе бедра. В этой стадии мы можем получить рентгенограммы (рис. 260), показывающие нахождение головки на нормальном месте у впадины. Тем не менее в данном случае перед нами вывих

Рис. 260. Ранняя стадия врожденного вывиха бедра на рентгенограмме.

Расстояние между [illegible] и линией от [illegible] впадины немного больше [illegible] головки не перемещена столь резко в [illegible], как при нормальном состоянии. Этого достаточно для диагноза, который [illegible] еще тем, что, при [illegible] подозрением на [illegible] установить ненормальную подвижность в суставе.

Лечение [illegible] диагноза вопрос о лечении разрешается сам собой, так как [illegible], что каждый тазобедренный сустав должен быть вправлен, если только его вправление возможно.

Вправление производится бескровным способом. Не достигая цели этим способом, перед нами встает вопрос, вправлять ли сустав кровавым путем или же применить паллиативное лечение—оперативное или консервативное. Мы разберем эти возможности в указанной последовательности.

Методика бескровного вправления с самого начала [illegible] Лоренцом, что его [illegible] в последнее время

Рис. 261. Случай [illegible]

большинство ортопедов руководствуется указаниями Лоренца. В мелочах конечно возможны отклонения, могущие улучшить лечение.

Рис. 262. Вполне развитой [illegible] врожденный вывих бедра на рентгенограмме.

Прежде всего будут сообщены указания, данные Лоренцом для вправления и последующего лечения, а затем — приведено, как это лечение проводится автором.

Вправление по Лоренцу производится следующим образом. Больного [illegible] с помощью вытяжения ноги и пассивных движений приводят в должное сустав. Пассивные движения производят особенно в смысле сгибания бедра, сильного в тазобедренном суставе под прямым углом. Горизонтальные движения «дви-



Рис. 26. [illegible]

жением рукоятки» [illegible] (рис. 264). Этим достигается расслабление передней стенки сустава и приводящих мышц, а также они смещены и своим напряжением [illegible] препятствие для вхождения головки в суставную впадину. В случае напряжения приводящих мышц

Рис. 265. [illegible]

во время производимых пассивных движений при вправлении расслабляют это напряжение с помощью размягчения или [illegible] говоря, надрыва этих мышц в должном месте [illegible].

При получении достаточной подвижности головки происходит собственно вправление. Здесь мы приведем подлинные слова и рисунки Лоренца:

«Вправление [illegible]. Оно производится при вытянутых книзу [illegible] (рис. обеими руками за [illegible], [illegible] охватывает одной рукой дистальный конец бедра, согнутого под прямым углом и повернутого внутрь, а большой палец другой (левой) руки кладет на большой вертел. В то время как рука, охватывающая колено, производит сильную тракцию по оси бедра, т. е. перпендикулярно к длинной оси тела, и одновременно умеренное отведение бедра (1-я фаза вправления, рис. 267) большой палец, лежащий на вертеле, надавливает на головку бедра, прибегающуюся к [illegible] вертикальной экстенции к заднему краю впадины, при одновременном сильном отведении головки бедра до уровня края впадины. Но [illegible] бедра [illegible] ужу и отведение до 90° вынуждают головку бедра перескочить через край вертлужной впадины, этим заканчивается [illegible]. Дальше следуют уже манипуляции имплантации».



Рис. 267. [illegible] по Лоренцу.

Рис. 268. [illegible] по Лоренцу.

Рис. 269. [illegible] по Лоренцу. Фаза вторая.

При неудаче вправления [illegible] прибегают к вправлению на клине через задний край впадины.

«Вправление через задний край [illegible] производится точно так же, как и вправление свободными руками, [illegible] по существу

[illegible] рычага. Больного [illegible] на сильный [illegible] до пояс[illegible] [illegible] Гер[illegible] [illegible] Предварительное [illegible] отведения [illegible] (вторая фаза, [illegible]). [illegible] отведения [illegible] до 90° так, чтобы бедро [illegible] голенью находилось в одной плоскости, примерно параллельной столу. Головка бедра под давлением рычагов подымается на наклонную плоскость заднего края вертлужной впадины и расширяет суставную сумку (вторая фаза, рис. 267). При этом особенно рекомендуется действовать с величайшей осторожностью, хорошо взвешивая пружинистость бедренной кости, и не соблазняться слишком длинным плечом рычага. Лучше охватывать бедро возможно короче и не забывать о возможности подвертельного перелома или перелома шейки бедра.

Рис. 2[illegible]. [illegible]

К счастью, кости больных обычно обладают удивительной сопротивляемостью, [illegible] при выравнении с помощью действия рычага [illegible] выравления, т. е. перескакивания головки бедра через задний край вертлужной впадины (третья фаза, рис. 268), следует обладать только после начала горизонтального отведения [illegible] на [illegible], когда нога постепенно отведена кзади от фронтальной плоскости. Близость к цели определяется прощупыванием мягкого хрящевого [illegible], когда [illegible] до уровня хрящевого края, т. е. когда [illegible] входить в вертлужную впадину. При сильном травматическом [illegible] головки бедра в наховом [illegible], чтобы [illegible] и насколько выдвинута головка из глубины. В тяжелых случаях, особенно при [illegible] неприятная и напряженная работа, так как в каждом моменте ожидаемого выравнения надо [illegible] к [illegible]. Иногда не удается достичь выравнения вторично [illegible] интерпозиции [illegible] и пытаться сделать выравнение через нижний край впадины.

При более значительном укорочении такой способ следует рекомендовать раньше других, так как благодаря этому исчезает опасность

ушемления седалищного нерва между головкой бедра и стенкой подвадошной кости, как это бывает при вправлении через задние края впадины.

Этот способ вправления должен был, так сказать, самопроизвольно возникнуть из вправления через задний край суставной впадины, так как горизонтальное отведение под прямым углом идентично с фронтальным сгибанием под углом в 90°, и находится только в усилении сгибания, чтобы достигнуть положения, необходимого для вправления. При применении этого метода больной с трудом оторвать больную ногу от стола, максимально согнут бедро, так называемый дистальный конец кладут на стол и затем поворачивают его вокруг оси бедра. При этом головка бедра смещается кверху и подходит к передней части внутри от передней суставной вырезки. Дальнейшее, производимое сверху по направлению к голове бедра, способствует в значительной мере сдвигу головки бедра вниз. После подготовительных мер дистальным концом бедра описывают дугу по направлению к другой ноге. Сам собой разумеется, при максимальном сгибании конечности сустава, не до сильного, но не под прямым углом, положения отведения, но этот до тех пор, пока дистальный конец бедра опять не будет направлен кверху и при этом будет находиться в положении приведения. Таким образом головка бедра, находящаяся выше и кнаружи от дальнего края суставной впадины, должна, сходя с внутреннего края впадины, **в конечном итоге перескочить через него.**

При этом возможно очень легко ошибиться в ложном положении. Головка внезапно отставляется от седалищного бугра, явно перепрыгивает через препятствие и появляется в паху. Дальнейшее исследование показывает одно, что нога в согнуто-отведенном положении обладает пружинящей подвижностью, а головка прощупывается слишком далеко в паху под паховой связкой, в большом случае под вертлужной впадиной. Такую транспозицию головки бедра в запертом отверстии не следует смешивать с вправлением во впадину. Будучи простым методом на пути вправления головки бедра и правильно расположенной, такая транспозиция также приводит к полному успеху вправления. Только следует придать бедру вместо положения легкого сгибания с отведением индиферентное положение, чтобы дать возможность головке бедра вскочить в вертлужную впадину, из которой она конечно при таком положении сейчас же опять выпихивается. При повторении только маневра это обстоятельство учитывается, и головка оказывается в суставной впадине путем таких движений, соответствующих положению отведения.

Достигнутое вправление больной частью ощущается осязанием и ухом. Рукой, наложенной на больную конечность, чувствуют, как голова внезапно исчезает в глубине, а рукой, лежащей на месте, ощущают сотрясение и часто слышен при этом звук. Все это является признаком удавшегося вправления, мы в этом убеждаемся, если снова выпихиваем бедро и вправляем его, причем повторное вправление **значительно легче первого.**

Феномен вправления не следует смешивать с случайными движениями головки по заднему краю суставной впадины, вызываемыми тщетной попыткой принудить головку перескочить через этот край.

После удавшегося вправления следует по Лоренцу бурав лежание вертлужной впадины или выпетобедренная ампутация

«Иммобилизация предоставляет средство для получения хотя бы некоторой устойчивости. Это достигается расширением суставного [illegible] т. е. передней стенки капсулы, с помощью давления по направлению к середине и боковых движений головки бедра продолжается в суставную впадину [illegible]

Для этой цели захватывают [illegible] ногу, приводят ее в положение отведения под прямым углом и сгибают в медиальном направлении к внутрь; в то же время [illegible] вращательные движения для того, чтобы [illegible] фиброзную [illegible] мобилизировать [illegible] Сначала [illegible] можно лучше к новому положению».



Рис. 269. Больных с [illegible] поперечным [illegible] ным вывихом Лоренц заставляет ходить с помощью подставки.

Рис. 270. Больные с двусторонним [illegible] совой повязки.

По окончании вправления накладывают новую фиксирующую гипсовую повязку в том положении, в каком он находился в момент вправления, больной сидит с отведением под прямым углом. Повязка охватывает таз и бедро. Лоренц оставляет ее в этом положении в течение [illegible] месяцев. В [illegible] случаях он сокращает или удлиняет этот срок: у более взрослых больных он [illegible] года, иногда 3 месяца, при [illegible] **этот срок увеличивается до одного года.**

Чтобы не отвлекать у [illegible] возможности свободно передвигаться в течение такого длинного времени, Лоренц предпочитает подставку (рис. 269), подкладывая ее под стопу вывихнутой ноги. При последующих вправлениях больные должны ходить с расставленными ногами (рис. 270).

Лоренц отказался от предложенного им ранее способа приведения ног в нормальное положение путем отдельных этапов. После снятия

[illegible] к [illegible] мощ[illegible], но [illegible] сустава вследствие продолжительной фиксации.

Рис. 271. [illegible] Фитцгерольд.

Теперь нам[illegible] ждать [illegible] ты [illegible] хождения [illegible] Лоренц[illegible]. В начале автор точно придерживался его указаний. Но однажды при исследовании ребенка он ненамеренно и неожиданно для себя, но вместе с тем совершенно определенно [illegible] заметил. Он вновь вывихнул сустав, так как в тот момент не мог наложить гипсовую повязку. На следующее утро ребенок был подвергнут наркозу. Автор начал вправление обычным порядком, но не смог привести головку в суставную впадину. Только после долгих трудов удалось сделать вправление. Против ожидания оно было не легким, а наоборот, необычайно тяжелым.

После этого случая автор решил, что должен быть другой способ вправления, более легкий, чем указанный Лоренцом. Много времени ушло, пока удалось найти этот путь. Способ, выработанный автором, состоит в следующем.

Рис. 272. Прием Шоуна для вправления врожденного вывихнутого бедра Фитцгерольд.

Как обычно, кладут больного под наркозом на спину. Затем подходят к больному с противоположной от вывихнутого бедра стороны, кладут руку сверху на [illegible] соединение и ось подвздошной кости вывихнутой стороны, захватывает другой рукой вывихнутую ногу у колена, сгибает и приводит ее в бедре в такое положение, чтобы ось бедра проходила примерно под пупком. Концами пальцев руки, положенной на таз, [illegible] (рис. 271). Затем отдавливают [illegible] рукой таз к столу, а другой рукой [illegible] вытяжение бедра [illegible] одновременно поворачивает его [illegible] (рис. 272). [illegible] при этом соскаль-



Рис. 2[illegible]. [illegible]

[illegible] в [illegible] под пря-мым углом (рис. 27[illegible]) [illegible] вдавливается в глубину суставной впадины [illegible] мень-[illegible], чем [illegible].

Товарищи, насчитывающие в своей практике уже много вправлений, постоян-

Рис. 274. [illegible] повязки на тазовую подставку.

Рис. 275. Больная с левосторонним вывихом после вправления в гипсовой повязке. Од[illegible] двусторонние.

но изумлялись быстроте применяемых автором приемов, не требующих никакого насилия. Но им не всегда удается подражать этому способу; обычно их ошибка заключается в том, что они применяют слишком большую силу. Сила, применяемая при способ-

Рис. 276. [illegible] 8 [illegible]

вправления по Лоренцу, лишнем велика д метода Шанца. При этом методе следует раб **тать нежно и совершенно легко.**

Рис. 277. Шина для последующего лечения при левостороннем вывихе. В большинстве случаев при одностороннем вывихе применяется такая же шина, как и при двустороннем.

Некоторые из товарищей находят, что [illegible] случаях. Но это не [illegible] автор [illegible] **ренца, но с ним он также не всегда достигает цели.**

Преимущество этого способа по мнению автора заключается в том, что при примене- [illegible] **рыва суставного конца бедра от его тела.** [illegible] **ляются большой редкостью.**

Чтобы избегнуть повреждений сустава, [illegible] **цом буравления впадины, так как оно совершенно излишне.**

Для последующего лечения автор употребляет такую же точно гипсовую повязку, как и Лоренц (рис. 275). Но он не [illegible] Вначале повязку меняет на 8-й день после вправления. При этом [illegible] контрольное исследование сустава рентгеновскими лучами (рис. 276), а иногда, если нужно, и некоторые изменения в лечении. Через 40 дней после вправления он снимает повязку и заменяет ее шиной, которую [illegible] (рис. 277 и 278).

Через 40 дней после вправления сустава [illegible] **такая подвижность, которая допускает только** [illegible] **можность выполнения этих движений. Таво-** [illegible] **правильному положению подвижность в суставе** [illegible] **но всегда с таким расчетом, что** [illegible] **нормальной подвижности сустава.** В один прекрасный день родители сообще-



Рис. 278. Шина для последующего лечения при двустороннем вывихе.

от, что ребенок [illegible] является показанием для [illegible] [illegible] и [illegible] того, что она [illegible] на ночь, [illegible] 9 месяцев после окончательного вправления.

[illegible] при хо[illegible] в [illegible] кто-бо[illegible] [illegible] получается сустав, в котором [illegible] лежит по пупартовой связкой. Походка нормальна.

[illegible], автор предупреждает родителей, что вывихнутый сустав [illegible] после вправления [illegible] быть таким же прочным, как здоровый сустав. Поэтому такой сустав не в состоянии выполнять такую же работу, как здоровый. К нему нужно относиться бережно. Удерживать [illegible] стремление к движениям. Ни в коем случае не следует укреплять сустав посредством уверяжения, а равно не следует его перетренировать. В случае появления каких-либо расстройств, особенно боли в бедре или колене или же расстройств со стороны походки, следует немедленно обратиться к ортопеду. Ребенку необходимо внушить, что он должен помнить об этом и в дальнейшей жизни.

Автор не производит предложенной Лоренцом коррекции положения по этапному методу, которого в настоящее время придерживается большинство ортопедов, и по окончании лечения рекомендует покой для вправленного сустава.

Коррекция с помощью этапного метода часто является причиной рецидивов вывиха, почему этот метод оставлен самим Лоренцом. Рецидив не наступает непосредственно при самом вправлении, но такая коррекция способствует совокупности неправильного состояния окружающих сустав мягких частей. Если они поддаются этому направлению, то для головки открывается путь к выходу.

При вправлении по способу Лоренца головка как правило выходит кпереди, это происходит потому, что при таком приеме получается перерастяжение передних частей капсулы. При этом вправление через задний край суставной впадины в положении отведения, должно получить настолько более растяжение передней части капсулы, чтобы произошло перепрыгивание через задний край впадины. Это перерастяжение. Для вправления по способу автора из положения приведения и сгибания, передняя часть капсулы расслабляется, она растягивается только тогда, когда бедро для вправления приводится в положение отведения. Но это растяжение не заходит за предел, требуемый головкой, стоящей в суставной впадине. Это не перерастяжение. В результате такого приема никогда не наступает рецидива вывиха вперед (Luxatio), так называемой передней транспозиции, столь часто наблюдаемой после приемов Лоренца.

Наблюдения над вторичными заболеваниями после применения вправления привели автора к выводу о необходимости покоя.

Вторичные заболевания можно группировать по времени их появления; одни из них наступают раньше, другие позже.

К ранней [illegible] относится типичное заболевание Перт[illegible], [illegible] только в знакомой для нас форме на голове бедра, [illegible] в настоящее время имеем в [illegible] обнаружить при помощи рентгеновских снимков с диафрагмой Букки.

Болезнь Перт[illegible], о которой мы [illegible] говорить в дальнейшем, представляет [illegible], [illegible] на почве наследственности детского



Рис. 27. Болезнь Перт[illegible] [illegible] дне.

(частичного) сустава и [illegible] к другим общим заболеваниям суставов артрита и других заболеваний, [illegible] нами на вирусном [illegible] ревматическом суставе и [illegible] заболевания.

[illegible] 1917 г. [illegible] бедра [illegible] и это [illegible] детского [illegible].

Затем медленно [illegible] преждевременное утомление сустава [illegible], вначале только при утомлении сустава, потом оно принимает более на[illegible] выяс[illegible] не подвергается лечению.

[illegible] бедра [illegible] поздней [illegible]

На рентгенограмме видно, что голова [illegible] (рис. 28), ее верхний [illegible] уплощен, [illegible] расширилась кверху. Причиной болезни, общей при разных анатомических изменениях, может быть только статическая недостаточность сустава.

Статической недостаточностью объясняется также и то, что мы наблюдаем поздние вторичные заболевания, особенно часто в периоде половой зрелости и затем после беременности, а также у больных, у которых сильно напрягаются бедра вследствие значительного веса

тела или [illegible] работы. И [illegible] явления [illegible]. Лечение упражнениями вызывает в этих случаях ухудшение, которое нельзя приостановить даже постельным режимом [illegible] массажа. Массаж и другие [illegible] средства [illegible] лечения, [illegible] с покоем и разгрузкой.

Автором рекомендуется ношение шинно-гильзового аппарата до тех пор, пока не прекратятся все явления раздражения. После чего аппарат постепенно снимают. Если в суставе имеются более значительные анатомические изменения, то конечно остаются и болевые расстройства. В некоторых случаях эти явления раздражения могут быть значительно уменьшены с помощью подвертельной остеотомии, техника которой будет приведена в главе о coxa vara [illegible] изображает такой случай 4 года спустя после остеотомии. Головка осталась на том же месте, на котором находилась до операции. Боли исчезли. Осталось небольшое прихрамывание. Эффект от этой операции заключается в разгрузке тазобедреного сустава благодаря упору малого вертела в таз.

Результаты. Результаты, достигаемые при **некровавом** вправлении, могут быть расценены таким образом: в одних случаях мы достигаем **полного и длительного излечения**, в других — полного излечения не наступает, но имеется **значительное улучшение**, и наконец бывают случаи, где, несмотря на безукоризненное вправление, коррекция не удается. Автор не может привести процентных соотношений, так как никогда не разрабатывал свой материал с этой [illegible] тывающие один и тот же материал, [illegible]. Одно можно с достоверностью установить, что [illegible] результатов весьма незначительно. [illegible] до того, так в суставе [illegible], вправление [illegible], то мы достигнем в этих случаях улучшения и излечения. Только [illegible] случаи [illegible] менее могут привести к неудаче. Такие изменения обычно [illegible] весьма [illegible], которая вдается между впадиной и головкой, в разрастании соединительной ткани на дне впадины, в завороте суставного края и т. п.

Итак, при вправлении [illegible] после образования в суставе более значительных анатомических изменений оно настолько отражается на достигнутых результатах, что больной чувствует себя после



281. Высокая подвертельная [illegible]

[illegible] в особенности [illegible] тугоподвижность обоих бедер.

[illegible] по [illegible] между [illegible]. Во время [illegible] вывихнутые бедра [illegible] не удивительно, что [illegible] функционального результата.

Исходя из того, что деформация частей сустава при несвоевременном вправлении [illegible], *необходимо делать репозицию возможно раньше, а в случаях, где уже имеются значительные изменения формы, следует прибегать к иным методам лечения, чем репозиция.*

Предела для такого начала лечения автору не известно. Он применяет вправление, как только установлено наличие вывиха. Самые маленькие дети, у которых автор проводил вправление, были в возрасте 30—60 дней (Проф. Путти недавно предложил применять постепенное вправление с помощью выработанного им нового метода наложения особого аппарата и бинтов. Лечение проводится с успехом у детей нескольких месяцев от роду немедленно по обнаружении вывиха рентгенологическим исследованием. — Ред.). Другие ортопеды в таких случаях не делают вправления по двум соображениям. Во-первых, потому, что маленьких детей трудно содержать в чистоте, во-вторых, потому, что у более взрослых детей первичные результаты вправления более устойчивы.

Однако, пока ребенок не перестанет мараться под себя, безразлично, [illegible] после вправления, [illegible]. Чтобы избегнуть раздражения, [illegible] *накладывать гипсовую повязку таким же способом, как это делается при двустороннем.* При одностороннем вывихе автор отводит здоровую ногу под прямым углом и загипсовывает ее вместе с больною ногою. Автор это делает, во-первых, в целях лучшего содержания в чистоте, во-вторых, потому, что этим предотвращается возможность вывиха здорового бедра за то время, пока больное не излечится.

Невывихнутый сустав, как показывает рентгенограмма, часто также бывает не в полном порядке. Он близок к вывиху. Если при этом вправленный сустав, находящийся в положении сильного отведения, вытягивает другую ногу к положению сильного приведения, то может случиться, что вывихнется и эта нога. Для предохранения больного от осложнения лучше сразу же начать лечение обоих бедер.

Что предпринимать в случаях, когда вправление не привело к желаемым результатам?

При неудавшейся попытке вправления автор накладывает, как при удавшемся вправлении, гипсовую повязку с отведением бедра под

щим углом, т. е. в положении, где при способе Лоренца головка перескакивает через задний край впадины. Попытка вправления, повторенная через 1—4 дня, нередко приводит к ожидаемому результату. При этом надо следить за тем, чтобы не произошло сдавления седалищного нерва.

Если вправление удалось, но невозможно удержать достигнутый результат, то повторное вправление делают через 1—3 года. В общем результат удавшегося вправления лучше сохраняется у детей более старшего возраста, чем у маленьких детей; поэтому часто при повторном вправлении вправленный сустав уже хорошо удерживает это положение.

Если приходят к окончательному выводу, что некровавое вправление не может увенчаться успехом, возникает вопрос о кровавом вправлении, которое делается по старым способам Гоффа и Лоренца, иногда с применением разреза Людлоффа. По мнению автора в настоящее время ортопеды неохотно решаются на кровавую операцию. Случаи, где кровавая операция дает благоприятные результаты, в общем могли бы так же успешно подвергнуться бескровному лечению, а случаи, где бескровное вмешательство не дает положительных результатов, так же безнадежны и при кровавой операции. На основании этих соображений, а также принимая во внимание риск, связанный с кровавой операцией даже при применении всех предосторожностей, бескровный способ лечения заслуживает предпочтения.

Известный риск, сопровождающий кровавую операцию, останавливает автора от применения предложенной Дейчлендером операции для вправления застарелых вывихов. Относясь к операции как к таковой с должным вниманием, автор все же в неугрожающих жизни случаях считает такое вмешательство слишком серьезным и воздерживается от него. В большинстве случаев значительные изменения в суставах, само собой разумеется, исключают всякую возможность получения хороших функциональных результатов.

Лечение застарелых вывихов. К застарелым вывихам относятся случаи, в которых некровавое вправление или кровавое вправление по методам Гоффа и Лоренца стало уже невозможным.

Здесь нельзя установить определенного возрастного предела. Бывает, что у 3—4-летнего ребенка наталкиваешься на непреодолимое препятствие, а с другой стороны, вправление хорошо удается у 17-летнего. Вопрос разрешается только практикой. При двустороннем вывихе попытка вправления в общем удается раньше, чем при одностороннем.

В качестве паллиативного лечения мы располагаем средствами, применявшимися до появления метода вправления. Речь идет о тазовых поясах и корсетах. Боли в суставе могут быть уменьшены вытяжением (гамаши), накладываемым на ночь. Большую пользу приносят и другие средства, применяемые при недостаточности тазобедренного сустава. В особо тяжелых случаях прибегают к опорным шинам для бедра.

Едва ли можно удовлетворяться результатами, получаемыми от такого лечения. В этом отношении Гоффа и Лоренц первые начали искать новых путей.

Гоффа при одностороннем вывихе прибегал к косой подвертельной остеотомии. Он думал посредством перемещения

линии остеотомии в продольном направлении достичь удлинения ноги. Этого ему не удалось достигнуть, но все же операция дала явное улучшение фигуры и походки.

При застарелых вывихах Гофа применял так называемую операцию псевдартроза. Исходя из того, что в некоторых случаях капсула сустава простирается между головкой и подвздошной костью, а затем образует новый сустав, в результате чего получается улучшение функции, Гофа резецировал головку бедра, разрезал крестообразно капсулу в направлении стенки подвздошной кости и долотом делал насечки на подвздошной кости. Иногда эта операция давала значительное улучшение.

Лоренц пробовал достигнуть функционального улучшения бескровным способом посредством «инверсии» сустава, т. е. путем перевода вывиха из задней в передний. На рис. 282 мы видим больного, у которого Лоренцом сделано такое перемещение.

Рис. 282. Застарелый врожденный вывих обоих бедер. Лечение по Лоренцу инверсией.

Рис. 283. Застарелый вывих бедра, подлежащий лечению по способу Лоренца. Лоренцом сделана инверсия на одну вилку, делающий [illegible] бедра сидит верхом на первом (Лоренц).

Затем он перешел также к кровавым операциям, причем производил вилкование (Gabelung) тазового конца бедра.

Сущность этой операции, которую Лоренц считал своим последним вкладом в ортопедию, заключается в том, что с помощью косой остеотомии непосредственно под вертелом тело бедра отделяется от его тазового конца, и образующийся при этом проксимальный конец тела бедра продвигается к тазу путем перемещения его подвертельной части. Верхушка его должна упираться в суставную впадину. Цель операции становится понятной легче всего при взгляде на рис. 284. Рентгенограмма и объяснение к ней взяты из книги Лоренца «Так называемые врожденные вывихи бедра».

Lorenz, Die sogenannte angeborene Hüftverrenkung.

Когда Лоренц выступил со своей новой операцией, названной им вильованием или бифуркацией, многие, в частности Баер, претендовали на приоритет. Эти авторы заявили, что ими уже давно для лечения застарелых врожденных вывихов бедра была рекомендо-

Рис. 284. *c* Схематическое изображение феномена Тренделенбурга (*a* и *b*) влияние низкой подвертельной остеотомии (*c*).

вана подвертельная остеотомия и что оперированные ими случаи давали на рентгенограмме такую же точно картину, как операция Лоренца, выдаваемая им за новую.

Их заявления безусловно правильны, так как уже задолго до того, как Лоренц описал свою операцию, подвертельная остеотомия выполнялась другими ортопедами, причем рентгенограммы получались такие же, как и у Лоренца; в соответствующих же случаях результаты получались точно такие же благоприятные. Но все же имеется какая-то разница. Остеотомии, которые делали уже Гофа и вместе с ним другие ортопеды, в том числе и автор, имели под собой совершенно иные основания и преследовали другие цели. То, к чему Лоренц стремился сознательно, все остальные ортопеды делали вслепую и часто получали результаты, совершенно обратные ожидаемым. Лоренц работал по определенному плану, преследуя новые цели. Это нечто совсем иное, а потому операция вполне справедливо носит имя Лоренца.



Рис. 285. Застарелый врожденный вывих тазобедренного сустава

Автор для достижения улучшения функции при застарелом вывихе бедра пробовал итти по иному пути, чем Лоренц.

Исходным пунктом для автора служил феномен Тренделенбурга. Как было уже сказано, при поднятии стопы здоровой стороны над полом эта сторона таза опускается, пока нижний край таза не придет в соприкосновение с бедром вывихнутой стороны; лишь после этого

[illegible] возможными [illegible] передвижение стопы для ходьбы. Основываясь на этом, автор решил, что, производя фиксацию [illegible] края таза по отношению бедра, [illegible] при [illegible] таза, можно исключить этот мертвый ход [illegible] маневры. Перелом тела бедра на высоте нижнего края таза и образование с острым углом в пределах соответствующей величины углом, делает возможным такой маневр. Рис. 284 a, b, c иллюстрирует ход мыслей автора. Рис. 284 a изображает положение таза и бедра при стоянии на обеих ногах, рис. 284 b — опущение таза и отделение здоровой стопы от почвы (феномен Тренделенбурга), рис. 284 c показывает перегиб бедра, при котором опускание таза делается невозможным со стороны здоровой стороны. Трудность заключалась в точном расчете величины угла перегиба и в удержании его до стойкого оплотнения остеотомии. Автор преодолел эти трудности посредством буравообразных костных винтов. Ввинчивая эти винты по обе части кости на месте остеотомии, их оставляют торчащими из вакрытой раны. Они дают возможность точно установить заранее высчитанную автором величину угла. Для удержания этого угла буравообразные винты плотно укрепляют в гипсовой повязке (см. общую часть, стр. 30).



Рис. 284. [illegible] глубокой подвертельной остеотомии [illegible] Лоренца [illegible]

Результаты, достигнутые бифуркацией Лоренца, в общем и целом [illegible] от результатов, достигнутых глубокой подвертельной остеотомии. Обе операции, если они удаются хорошо, характеризуются выключением феномена Тренделенбурга и устранением [illegible] вывихом неправильных форм тазобедренного сустава. На съезде ортопедов [illegible] Лоренц при помощи кинематографических снимков показал, что после операции походка может показаться совершенно нормальной даже опытному глазу, что это было продемонстрировано автором на больных на хирургическом и на ортопедическом съездах в Кельне. Как при этом, так и при другом способе операции не всегда дают такие удачные результаты.

Преимущество операции автора с его точки зрения заключается в том, что последняя не вызывает никаких ограничений в движениях тазобедренного сустава, в то время как при бифуркации Лоренца ограничение подвижности неизбежно. Кроме того, бифуркация вызы-

вает укороченье бедра, так как его дистальный конец двигают по отношению к проксимальному. При глубоких подвертельных остеотомиях действительного укорочения не образуется, а, наоборот, получается функциональное удлинение уже по одному тому, что феномен Тренделенбурга, если бы функциональное укорочение ноги, исключается. Удлинение ноги после операции всегда является для больного большой неприятностью. Но и для врача является неожиданным чрезмерное удлинение ноги, вызванное слишком большим углом перелома на месте остеотомии.

Соответствующая [illegible] угла [illegible] лучше всего определяется [illegible] рентгенограмм по [illegible]новского [illegible]мка. Снимок делают в положении максимального приведения бедер и отмечают [illegible] приведения бедра к нижнему краю таза, после чего определяют [illegible] параллельно оси таза. Таким образом [illegible] остеотомии и для угла перелома, который уже [illegible] образных винтах при помощи транспортира.

Буравообразные винты оставляют до тех пор, пока образование мозоли зашло настолько далеко, что можно обойтись без них (30—40 дней). После этого их просто вывинчивают из гипсовой повязки.

Так как при этих операциях приходится фиксировать ногу на довольно продолжительный срок, то существует опасность развития тугоподвижности колена.

Чтобы предотвратить эту опасность, автор вбивает спустя 2—3 недели после операции тупой гвоздь поперечно через бедро над мыщелками бедра и соединяет его свободные концы с гипсовой повязкой. После этого может быть удалена гипсовая повязка на голени. Колено может двигаться; таким образом предупреждается тугоподвижность от фиксации (рис. 9).

[illegible]

Эту профилактическую меру [illegible] предупреждения тугоподвижности коленного сустава от фиксации можно конечно применить и в [illegible] других многочисленных случаев.

Остается отметить еще одно обстоятельство. При каждом [illegible] существующем вывихе бедра, как и при каждой [illegible] фигуре тазобедренного сустава, образуется genu valgum. Это вызывается условиями статики. До тех пор, пока сохраняется деформация, genu valgum не бросается в глаза, но после того, как деформация [illegible]

исправлена, оно начинает проявляться как с косметической стороны, так и в функциональном отношении.

В данном случае дело обстоит не так плохо, так как вызываемое нарушением условий статики genu valgum исчезает вместе с изменением этих условий. Только в исключительных условиях следует прибегать к оперативной коррекции.

Бросив еще раз взгляд на врожденные вывихи бедра, можно констатировать, что, несмотря на отсутствие полного разрешения всех вопросов, все же за последние 40 лет ортопедия так продвинулась вперед, как ни одна область медицины.

b) Болезни тазобедренного сустава от изношенности.

Обезображивающий артрит. Malum coxae senile. Табетический артрит. Юношеский обезображивающий артрит. Болезнь Пертеса.

Тазобедренный сустав, подвергающийся столь крупной нагрузке, естественно с течением времени изнашивается. С годами в нем наступают изменения, характерные для изношенного сустава.

Фактически у стариков постоянно имеются явления изношенности также и в тазобедренных суставах, в частности обезображивающий артрит. В общей картине изношенного организма старика изменения в тазобедренных суставах не особенно выделяются. Они рассматриваются как нормальное состояние старческого возраста. Это заболевание останавливает на себе внимание только тогда, когда оно по сравнению с другими явлениями изношенности выражено более резко, т. е. тогда, когда эти явления развиваются ненормально рано или достигают ненормально высокой степени.

В таких случаях мы сталкиваемся с расстройствами, либо вовсе отсутствующими при обычной старческой изношенности, либо держащимися только в общих рамках старческих расстройств. Появляются боли, которые могут оказаться очень сильными, увеличивающимися особенно после напряжения. Сустав находится в положении приведения и сгибания. Подвижность уменьшена.

Причиной ограничений подвижности может быть, с одной стороны, мышечная фиксация, которая существует каждый раз, когда болезнь сопровождается болями, а с другой стороны, движения могут быть ограничены изменениями в костной части сустава.

На бедрах, как и на других суставах, в случае изношенности происходит стачивание суставных частей, соприкасающихся между собой в работе.

Стачивается верхний полюс головки бедра. До того круглая форма головки становится цилиндрообразной. Форму цилиндра еще более выделяют краевые валики, появляющиеся на границе между головкой и шейкой бедра.

Суставная впадина обыкновенно оказывается более активной к сопротивлению, чем головка бедра, но и она может благодаря стачиванию расшириться кверху. Чаще поражается дно впадины, могущее быть сточенным. В этом случае дно впадины выпячивается вглубь и таким образом ищет возможности противостоять напору головки.

Краевые валики появляются очень рано и располагаются вверху по наружному краю впадины, представляя очень характерную рентгенологическую картину.

Краевые валики на головке и впадине по своей сущности отличаются от стачивания. Стачивания являются следствием механической изношенности, краевые валики являются продуктами, вырабатываемыми живым организмом для защиты сустава от прогрессирующей изнашиваемости. Краевые валики расширяют соприкасающиеся при работе суставные поверхности. Благодаря этому расширению части, соприкасающиеся между собой, меньше нагружены. Образование краевых валиков преследует те же цели, что и образование экзостозов при обезображивающем спондилите.

Первым объективным симптомом, свидетельствующим об обезображивающем артрите суставов, является ограничение способности отведения. Применяя описанный и изображенный при

Рис. 288. Рис. 289. Рис. 290. Рис. 291

Рис. 288. Натуральный [illegible] больных бедер. Феномен Тренделенбурга. Рис. 289. [illegible] остеотомии [illegible] феномен Тренделенбурга. Рис. 290. [illegible] больных бедер. [illegible] поясничного лордоза. Рис. 291. [illegible] остеотомии кривизна спины приближается к нормальной.

разборе врожденных вывихов сустава (рис. 258) прием, можно обнаружить и даже показать самому больному уменьшенную способность ног к расторыриванию. Эта уменьшенная способность отведения объясняется преобразованием головки из круглой формы в цилиндрическую.

Если стачивание головки происходит не параллельно с образованием краевых валиков, как это особенно часто бывает при табетических заболеваниях, то образуется своего рода болтающийся сустав. Головка, не выполняющая больше всей суставной впадины, перемещается в ней в сопровождении грубого шума.

При развитии краевых валиков в избыточном количестве на посмертных анатомических изменениях быстро получается тугоподвижность сустава.

Последний значительно утолщается, и нередко создается впечатление злокачественной опухоли. Пред нами картина malum coxae senile.

Относя обезображивающий артрит к заболеваниям от изношенности, для нас станет понятно, что нет специфических причин для его возникновения на тазобедренном, как и на других суставах. Обезображивающий артрит образуется в результате целого ряда влияний, связанных с ненормально большой нагрузкой, либо с уменьшением работоспособности сустава.

Обезображивающий артрит тазобедренного сустава имеет относительно большое распространение среди населения основного рабочего возраста. Причиной такого артрита является уменьшение работоспособности сустава после воспалительного процесса при каком-либо местном заболевании головки бедра, после травм, у рано состарившихся женщин, а также при табесе.

Правда, не всегда удается точно установить характер предполагаемого нами поражения. Головка бедра дает такое же бесколенное количество заболеваний, ограничивающих работоспособность сустава, как и позвонки, где это было доказано впервые Шморлем путем его систематических исследований. Следует полагать, что обезображивающий артрит у молодых лиц развивается главным образом на почве неизвестных еще заболеваний.

Заканчивая болезнью Пертеса ряд заболеваний тазобедренного сустава, начатый с malum coxae senile и до юношеского обезображивающего артрита, автор делает это из тех соображений, что попытка распознать истинную причину болезни Пертеса до сих пор так же безуспешна, как и стремление найти причину обезображивающего артрита, и наконец потому, что этиологическим моментом болезни Пертеса все-таки является уменьшенная сопротивляемость головки бедра.

Рис. 292. Рентгенограмма тазобедренного сустава при болезни Пертеса

Болезнь Пертеса, касающаяся головки бедра, представляет заболевание, свойственное периоду роста. Медленно образуется картина воспалительного поражения бедра. Больные жалуются на боли, иррадиирующие в область колен. При продолжительной ходьбе боли усиливаются. Появляется ясное прихрамывание. В тяжелых случаях наблюдается мышечная фиксация бедра, как при туберкулезном коксите. В легких случаях находят только уменьшение отводящих движений.

Очень характерна в этих случаях рентгенограмма. Она отмечает уплощение верхней части головки (рис. 292), затем распространяющееся сверху распад в области тени от головки; из тени от головки выделяются отдельные части, имеющие нередко клинообразную форму. При далеко зашедших процессах на рентгенограмме видны большие бреши между головкой и впадиной (рис. 274). При более продолжительном

наблюдении мы замечаем, что брыжи снова начинают заполнять. Головка может вновь приобрести свою нормальную округлость. В большинстве случаев уплощение верхнего полюса головки сохраняется часто остается также изменение формы шейки бедра (рис. 203).

Анатомическими исследованиями, которыми мы обязаны главным образом Аксгаузену, установлено, что в пораженных областях, обнаруживаемых рентгеновским исследованием, появляются некрозы костей. Некротизированная кость погибает и заменяется новой. Такие же некрозы он обнаружил и в случаях настоящего обезображивающего артрита. Он относит образование некрозов к эмболии и в обоих случаях считает эмболию причиной болезни. Автору кажется более вероятным, что эмболия является здесь не причиной, а следствием болезни. Относя эмболии и некрозы к причинам заболевания, мы не находим объяснения тому обстоятельству, что некрозы всегда локализуются на одном и том же месте. Согласно гипотезе автора локализация болезненного очага объясняется следующим образом: некрозы в начале обычно образуются на вершине полюса головки, т. е. там, куда переносится рабочее давление на головку бедра; если вообще предположить возможность поражения в зависимости от давления на почве усиления работы, то это поражение должно прежде всего захватить именно полюс головки. Такое объяснение делает понятным, что рентгенограмма пертесовского заболевания головки бедра часто отмечает неравномерности в верхних частях суставной впадины. Повидимому со стороны впадины имеет место тот же процесс, что и на головке (рис. 204).

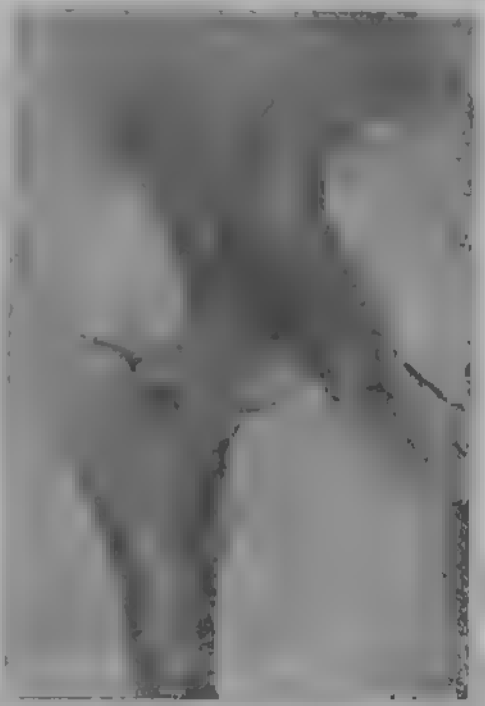

Рис. 203. Изменения бедра на почве [illegible] головки и шейки бедра

Заболевания бедер на почве изношенности не имеют никакого практического значения, если мы имеем дело с изношенным вообще организмом и если болезненные явления не выходят за пределы, обычные для такого организма. Но выраженное malum coxae senile является серьезной болезнью, так как вызывает сильные боли, особенно же расстройства при ходьбе, могущие достигать такой степени, что больной оказывается прикованным к стулу. Чем моложе больной, чем свежее его организм, тем большее внимание требует к себе это заболевание. У молодых пациентов надо особенно иметь в виду, что болезнь ведет к тугоподвижности и деформации суставов. Тугоподвижность как следствие юношеского обезображивающего артрита

мирает [illegible] большую роль, чем туг[illegible] движность как конечный результат болезни Пертеса.

Если вообще говоря [illegible]ность может быть причиной заболевания тазобедренного сустава, то лечение в таких случаях должно итти по двум направлениям. [illegible] должно заключаться либо в понижении нагрузки сустава, либо в повышении его работоспособности.

Такая точка зрения [illegible] предлагаемую профилактику. Безусловно неправильно подвергать лечению упражнениями тазобедренный сустав, невыносливый от природы или потерявший по какой-либо причине часть своей работоспособности. Упражнения не только не укрепляют сустав, не только не увеличивают его работо-



Рис. 2[illegible]. Пер[illegible] изменения со стороны впадины, нежели на месте головки.

способности, но наоборот, истощают и без того не значительный запас его сил; это в свою очередь ведет к обострению от[illegible], которую можно предупредить, назначив такому суставу покой. К такому же способу лечения следует прибегать и в случаях уже развитого заболевания.

Еще до того как мы поняли сущность заболевания тазобедренного сустава, который мы здесь обозначаем общим названием болезни от [illegible]ности, практически [illegible] показал, что лечение упражнениями не вызывает в этих случаях благоприятной реакции, в то время как разгрузка и покой дают положительные результаты. Уже Гоффа при лечении [illegible] прибегал к разгрузке при помощи шинно-гильзовых аппаратов. Шинно-гильзовый аппарат применяется всеми ортопедами при лечении табетических заболеваний суставов. Опыт показывает, что покой и разгрузка являются [illegible] терапевтическими мероприятиями и при лечении болезни Пертеса.

Одинаковые результаты, получаемые при применении этих мероприятий к болезням, отличающимся между собой с анатомической точки зрения, объединяют эти различные болезни между собой и не только оправдывают их определение как болезней от изношенности, но делают это определение вполне необходимым.

Лечение покоем применяется в каждом отдельном случае в соответствии с тяжестью заболевания. При легких заболеваниях, в этиологии которых главенствующую роль играет чрезмерная нагрузка, достаточно исключить причинный момент заболевания и провести курс лечения покоем и вытяжением. Автор рекомендует четыре недели постельного содержания в связке с вытяжением, а затем предлагает продолжать вытяжение на ночь с помощью гамака. При более серьезном заболевании, где наблюдается нарушение работоспособности, следует прибегать к шинно-гильзовым аппаратам. Аппарат необходимо носить продолжительное время. Снимать его надо постепенно и лишь после того, как прекратятся все явления раздражения. Только таким образом можно восстановить работоспособность сустава, не нанося ему вреда. При этом не следует беспокоиться о том, что опорный аппарат приучает сустав к бездействию. Здесь, как и везде, где имеют дело с опорными аппаратами, мы видим, что больной, привыкший к ношению аппарата, некоторое время не может обходиться без него, но спустя определенный промежуток времени, он все-таки снимает его. То обстоятельство, что некоторый период времени больной не обходится без аппарата, указывает на действительную необходимость больного в опоре. Самопроизвольное же снятие аппарата служит признаком выздоровления сустава.

Из средств, к которым прибегают для поднятия эффективности сустава, следует в первую очередь назвать массаж. Массаж всей ноги, в особенности мышц бедра, оказывает очень благоприятное действие. То же самое можно сказать и о гидротерапевтических процедурах, в особенности о прессницевских компрессах. С применением диатермии следует быть осторожным, поскольку после этой процедуры требуется покой. Пораженный и гиперемированный сустав отличается особой чувствительностью.

Действие радиоактивных ванн (Гаштейн, Ланлек, Брамбах, Пистиан и др.) сказывается в повышении общей жизнеспособности, а вместе с тем и работоспособности сустава. Местное применение фанго и т. п. вне курорта оказывает менее значительное действие. (В нашем Союзе с успехом применяются рапные, грязевые и серные ванны в Пятигорске, Саках, Евпатории и других курортах.—Ред.)

Современная раздражающая терапия в сочетании с покоем дает хорошие результаты. Автор применяет комбинированный способ лечения казеозаном и салатритом: 12 инъекции в течение 4 недель. Начинают с умеренных доз, затем увеличивают их до получения сильной реакции, после чего устанавливается такая доза, при которой обычно наступает реакция.

Раздражающую терапию автор применяет только у пожилых больных с явлениями чистого обезображивающего артрита.

Оперативное вмешательство может быть показано из троякого рода соображений. Если неправильная установка тазобедренного сустава означает относительно повышенную нагрузку его, ведущую к заболеванию, изношенности, то коррек-

ция деформации бедра показана. При наличии местных изменений на полюсе головки, в то время как есть основание предполагать, что вся остальная часть головки хорошо сохранена, можно сделать попытку перелести работу сустава на его более выносливую часть посредством изменения установки головки. В таких случаях автор делает высокую подвертельную остеотомию, как при coxa vara. Наконец показана резекция головки бедра, если изменения настолько значительны, что нет никаких шансов на восстановление пригодности сустава при помощи консервативного лечения. Социальное положение больного имеет в этих случаях исключительное значение.

Лечение чистой изношенности тазобедренного сустава следует отличать от лечения последствий этого заболевания. Тугоподвижность, обусловленная обезображивающим артритом, изменение формы головки сустава в итоге болезни Пертеса вызывают поражения, аналогичные заболеваниям другого происхождения. В лечениях этих случаев нет ничего специфического. К ним применима та же терапия, к которой прибегают при тугоподвижности или деформации другой этиологии. В какой мере при этом следует считаться с этиологией заболевания, ясно из предшествующего изложения.

c) Статическая недостаточность тазобедренного сустава.

Между заболеваниями от изношенности и от статической недостаточности тазобедренного сустава нельзя провести резкой границы.

Изношенный тазобедренный сустав статически более податлив; с другой стороны, статически недостаточный сустав подвержен преждевременной изношенности. Картина болезни, особенно в части субъективных расстройств, а также терапия во многом совпадают. Тем не менее более целесообразно отделять эти два заболевания друг от друга, так как разница между ними все же имеется. Она особенно проявляется в анатомических изменениях. В то время как при изношенности изменения сказываются в первую очередь на подвижности сустава, например следы стачивания при обезображивающем артрите, в случаях статической недостаточности это изменения образуются в результате действия слишком сильной нагрузки, например искривление шейки бедра. При изношенности анатомические изменения захватывают прежде всего суставные поверхности, при недостаточности же изменяется форма костных частей сустава.

Болезнь Пертеса не может опять подведена целиком под наше разграничение. Мы отнесли ее к болезням от изношенности. Ее можно было бы пожалуй, и это было бы правильнее, отнести к недостаточности или даже к обоим типам заболевания. Эта болезнь таким образом служит доказательством того, что здесь нельзя провести строгого разграничения.

Заболевания от статической недостаточности встречаются в тазобедренном суставе, потому что бедра подвергаются статической нагрузке, могущей превысить норму, в то время как статическая выносливость может здесь оказаться ниже нормы. Течение болезни должно соответствовать общей схеме. Оно начинается периодом чистой недостаточности.

После некоторого промежутка времени, более или менее продолжительного, к сожалению, характерным для первой стадии заболевания, присоединяются анатомические изменения, образующиеся в итоге действия механических сил. Наконец, когда опять восстанавливается статическое равновесие нагрузок, пропадают симптомы недостаточности. Мы имеем дело с деформацией, вызванной перегрузкой, без наличия симптомов недостаточности. Расстройства, обусловленные деформацией, следует принципиально отличать от расстройств на почве недостаточности.

Привести примеры из числа представителей второй и третьей группы, укладывающиеся в намеченные выше рамки, не представляет собой трудности. Автор указывает на coxa vara, которая может сопровождаться болями, но может быть и без боли. В случае наличия боли coxa vara относится к первой группе, в иных случаях относится к третьей группе. К первой же группе относятся случаи, где мы находим признаки раздражения тазобедренного сустава, как например при coxa vara с наличием боли, но где деформация отсутствует.

Здесь полезно привести один случай, оставшийся для автора очень поучительным. Будучи ассистентом у Гоффа, он наблюдал крестьянского мальчика в возрасте около 14 лет, обратившегося по поводу боли в области бедра. На бедре не удалось обнаружить ничего ненормального. Другое же бедро было сильно деформировано. Гоффа приписал эту деформацию (coxa vara тогда еще не была известна) чокнету, предполагая, что пациент по недомыслию неправильно указал на пораженное место. На деформированное бедро была наложена гипсовая повязка, и предположения укрепились после того, как боли исчезли под повязкой. У больного была coxa vara. Несоразмерность нагрузок, вызванная когда-то деформацией, опять исчезла, и в тот период, когда больной попал к нам, имели место только анатомические изменения формы от наличия каких-либо расстройств от недостаточности. Но зато другое бедро подверглось неравномерному отягощению. Боли, на которые жаловался мальчик, были уже явлением недостаточности. Они исчезли, когда больного уложили в постель с гипсовой повязкой на другой ноге, так как при этом положении бедра нагрузка прекратила свое действие. Таким образом в этом случае мы имеем дело с третьей и первой стадией заболевания недостаточностью на обоих бедрах у одного и того же больного.

Впоследствии автору приходилось уже сознательно наблюдать много таких больных.

Случаи, представляющие только первую стадию болезни, встречаются в ортопедической практике не очень часто, но все же довольно регулярно. Много лет назад они описаны автором под видом **начальной стадии coxa vara.**

Обычно дело касается детей и молодых субъектов, жалующихся на боли в бедрах и прихрамывающих, вначале только после продолжительной ходьбы, а затем хромающих уже постоянно. В этих случаях находят незначительное раздражение тазобедренного сустава, как в самой начальной стадии коксита. Боли могут достигнуть очень сильной степени; кроме того может развиться ясно выраженная мышечная фиксация тазобедренного сустава. На рентгенограмме не обнаруживается ничего ненормального.

Вначале эти случаи вообще трудно отличить от туберкулезного коксита. Только путем наблюдения удается определить, имеется ли дело со статической недостаточностью или с туберкулезом. В первом случае бедро начинает деформироваться вследствие нагрузки; характер заболевания обнаруживается еще благодаря тому, что при лечении разгрузкой быстро исчезают расстройства. Туберкулезное же заболевание идет своим путем дальше. Сходство картин болезни ведет к тому, что часто заболевания от недостаточности принимаются за туберкулезный коксит. Диагноз надо считать правильным, если лечение, направленное против коксита, дает выздоровление. В действительности же благоприятный результат в таких случаях является только случайной находкой.

Мы лечим коксит разгрузкой, а разгрузка для недостаточного сустава является еще более действительным средством, чем для туберкулезного.

С тех пор, как для автора стал ясен вопрос о существовании недостаточности бедра, случаи туберкулезных кокситов в его практике стали гораздо более редким явлением. Автор прогностически больше не считает их столь благоприятными, как раньше.

Хорошие результаты, получавшиеся от консервативного амбулаторного метода лечения кокситов, которыми автор подобно другим ортопедам гордился раньше, относились не к туберкулезным заболеваниям, а к статическим заболеваниям от недостаточности.

Подводя итоги всему здесь сказанному относительно картины болезни, следует еще упомянуть, что первоначальной причиной статической недостаточности бедер может быть профессиональная работа. При недостаточной охране детского и подросткового труда молодые рабочие, в особенности в крестьянском хозяйстве, заболевают этой формой болезни чрезвычайно часто. Статическая coxa vara как крестьянская болезнь описана особо.

При уменьшении выносливости сустава недостаточность бедра ведет к заболеваниям кости как общего характера, так и местного. Боли в бедре, на которые часто жалуются страдающие остеомаляцией, представляют не что иное, как боли от недостаточности. Точно так же бывает и при голодной остеопатии, если бы маленькие рахитики могли точно указать, где у них болят ножки после продолжительной ходьбы, то можно было бы чаще наблюдать, что очагами болей являются бедра и мы могли бы диагносцировать рахитическую недостаточность бедра.

В качестве местного заболевания отмечают врожденную недостаточность тазобедренного сустава. Такова этиология заболевания в тех случаях, когда при одностороннем врожденном вывихе невывихнутый бедренный сустав заболел от болезни Пертеса. К этой этиологии сводятся все те случаи, где эта болезнь является в качестве последовательного заболевания после вправления вывиха, а также и случаи позднего проявления врожденных вывихов бедра.

Из приобретенных поражений следует отметить происходящие главным образом от травм. Травмы, являясь причинами болезней от изношенности, могут точно так же приводить к заболеваниям от недостаточности бедер. В обоих случаях весьма незначительные травмы мо-

гут вызвать болезнь, нецелесообразное лечение может в обоих случаях превратить легкое на первое время поражение в очень тяжелое.

Стадия чистой недостаточности может затянуться надолго. Выздоровление наступает под влиянием лечения и без него, причем может вовсе не быть деформации. Но бывают также и такие случаи, в которых деформирующий процесс начинается столь рано, что стадия чистой недостаточности проходит мимо нас.

Общим для всех образующихся деформаций присуще изменение формы, которую следует объяснить давлением, действующим в направлении нагрузки. Классической деформацией бедра на почве нагрузки является coxa vara. Варианты последней составляют изменения головки бедра, считаемые нами поздним заболеванием впрямленной врожденного вывиха бедра, а также наблюдающиеся иногда расширения впадины.

Практически значение заболевания бедра вследствие недостаточности зависит от двух моментов: во-первых, от степени развития симптомов недостаточности, во-вторых, от степени получающейся иногда деформации. Боли от недостаточности могут быть настолько сильны, что делают сустав на продолжительный срок непригодным к функционированию. Вызывая прихрамывание, деформирующий процесс вносит расстройства в походку. Кроме того эти заболевания ограничивают и изменяют характер разных движений. Из целого ряда вредных влияний самым важным в этом процессе является нарушение статической устойчивости сустава. Таким образом сустав, пораженный coxa vara, менее эффективен, чем такой же сустав с нормальной шейкой бедра. При таком положении вещей деформация от нагрузки вновь создает причины для возникновения недостаточности. Получается замкнутый круг, из которого можно выйти только **путем исправления деформации.**

При лечении следует сообразоваться с тем, в какой стадии находится заболевание. В случаях чистой недостаточности первой задачей является восстановление равновесия нагрузок. При комбинациях симптомов недостаточности с деформациями наряду с этой задачей прибегают к коррекции деформации. В тех случаях, где деформация не сопровождается симптомами недостаточности, единственной задачей лечения является исправление деформации.

На практике, имея дело с чистой недостаточностью бедра или при настолько незначительных анатомических изменениях, что они не вызывают никаких функциональных расстройств, мы прибегаем к тем же мерам, как при изношенности, предоставляющим суставу покой и укрепляющим его. Если мы имеем комбинированную картину, где с недостаточностью сочетается деформация, вызывающая функциональные расстройства, то начинают лечение с коррекции деформации, а лечение недостаточности соединяют с последующим лечением коррекции. В третьей стадии развития болезни, т. е. когда мы имеем дело только с деформацией без наличия симптомов недостаточности, мы соединяем с коррекцией и последующее лечение; это делается потому, что приемы, требуемые коррекцией, могут вновь повредить становой силе сустава и вызвать новую вспышку явления недостаточности.

Наши приемы коррекции не содержат в себе ничего специфического; иначе говоря в этом случае мы пользуемся теми же средствами, какие применяются нами при аналогичных и столь же тяжелых деформациях,

ованных другими причинами. Приемы отчасти уже описаны при обзоре вторичных заболеваний вправленных врожденных вывихов бедра. В дальнейшем мы их коснемся в главе о coxa vara и о деформациях, вызванных кокситами.

d) Coxa vara.

Coxa vara называют всякую деформацию тазовой шейки бедра, когда угол, образуемый осью бедра и осью тела бедра, меньше нормального. При этом вовсе не обязательно, чтобы изгиб приходился как раз на месте соединения шейки с бедром. И региб шейки бедра в направлении книзу или отгибание головки по направлению к кости создают coxa vara (рис. 295, a—d).

Функциональная coxa vara говорят в тех случаях, когда недетские изменения формы сустава его шейки, по существу образующая с бедром само по себе нормальный угол, при ступании на ногу принимает положение, более или менее приближающееся к горизонтальному. Особенно часто это встречается при неправильно заживших внутрисуставных переломах и при рахитических искривлениях бедра.

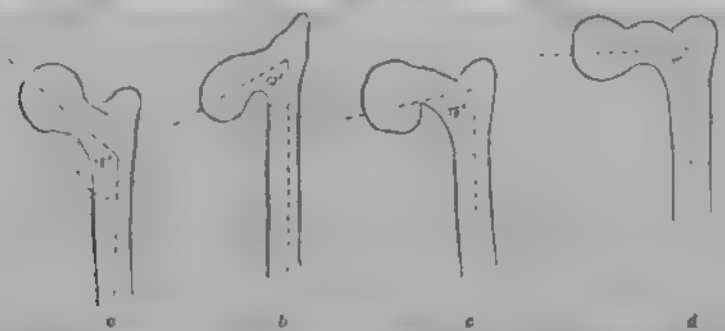

Рис. 295. *a* — нормальная тазобедренная кость, *b*, *c* и *d* — вариации coxa vara.

Степень деформации может быть весьма различна. Самые тяжелые деформации образуются при врожденной coxa vara.

Врожденная coxa vara представляет не частую, но и не очень редкую деформацию, не только отличающуюся от приобретенной coxa vara по своей этиологии, но и заслуживающую особого внимания по легкости смешения ее с врожденным вывихом бедра.

Явления, наблюдаемые при врожденной coxa vara, весьма сходны с симптомами при вывихе. При начале ходьбы ребенка невозможно сразу решить, является ли походка нормальной или нет. Однако постепенно появляется легкое прихрамывание или переваливание, имеющее совершенно такой же вид, как и при вывихе.

Исследование дает почти те же результаты, что и при вывихе. При надавливании на область тазобедренного сустава, книзу от паховой складки, мы не находим пустого пространства, как при вывихе, а натыкаемся на плотное сопротивление, по форме как бы от головки бедра, находящейся во впадине. Установив бедро в положение приведения и сгибания и проводя рукой по его наружной поверхности вверх до верхушки большого вертела, мы не находим выше

[illegible] в котором при вывихе узнаем головку бедра.

[illegible] (рис. 360). [illegible] в этом нельзя [illegible]

[illegible] тянется [illegible] самостоятельным. [illegible] под влиянием тяжести тела смещается книзу или, по[illegible] правильнее [illegible] деформация, начиная от ранней юности [illegible] связь между головкой и шейкой [illegible] все больше и больше [illegible] ударом долота можно [illegible] отделить эти обе части друг от друга, **и наконец удалить головку, даже не отделяя** ее острым путем от шейки бедра. С течением времени ведет все к более и более тяжелым **функциональным расстройствам.** Незначительное прихрамывание, появившееся в ранней юности, становится все сильнее. Появляются боли, подвижность сустава в значительной степени ограничивается.

Своевременным лечением можно достичь **полного излечения, в более же поздних стадиях** [illegible] с формой не**врожденной coxa vara.**

Coxa vara, приобретенная в послеродовой жизни. Coxa vara [illegible] обратила на себя [illegible] внимание.

Рис. [illegible] а—с. Схемы, иллюстрирующие развитие **деформации при врожденной** coxa vara.

Прежде всего привлекла к себе внимание [illegible], возникающая в юношеском возрасте в форме статических деформаций от перегрузки. Она еще и в настоящее время принимается за coxa vara в собственном смысле слова. Говоря просто о coxa vara, мы этим самым имеем в виду юношескую coxa vara. Правильнее было бы эти случаи отделить от остальных. Если шейка бедра и в другие периоды жизни может быть слабой и статически при перегрузке сгибаться книзу, то все же деформация, возникающая в юношеском возрасте, имеет некоторые **характерные для нее особенности.**

Под влиянием более сильно или более слабо выраженных явлений статической недостаточности бедра, о которых мы уже говорили выше, шейка бедра сгибается книзу и поворачивается большей частью также кзади. Поворот шейки бедра кзади вызывает поворот ноги кна-

ружи. Этот поворот кнаружи в хорошо выраженном случае наиболее резко бросается в глаза, когда больной раздет. Поворот ноги кнаружи, не достигнув большой степени развития, становится заметным при скрещивании голеней во время сидения (рис. 297). Рисунок сверх того показывает сильное ограничение сгибательной функции бедра.

Юношеская coxa vara особенно часто наблюдается среди сельского населения. Эта болезнь большей частью поражает людей истощенных, при общем состоянии, которое часто встречается также при юношеском genu valgum и при других деформациях от перегрузки, возникающих в юношеском возрасте. Это дает указания на причину возникновения деформации. Молодые люди с податливым скелетом не в состоянии вынести значительной нагрузки, требующейся при выполнении сельских работ. В результате такой нагрузки появляется деформация, выражающаяся в форме coxa vara.

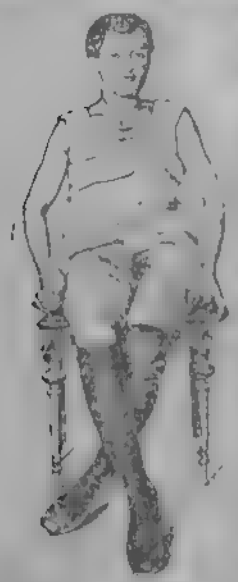

Рис. 297. Правая coxa vara при больном бедре с болезнью [illegible] коленного сустава

Практическим выводом из этого является невозможность посылки слабых молодых людей на сельские работы с целью «укрепления здоровья»; что же касается молодых рабочих, уже страдающих coxa vara, то их следует переводить на сидячую профессию.

В остальном при лечении следует исходить из тех соображений, что деформация вызвана статической недостаточностью шейки бедра.

В каждом отдельном случае необходимо прежде всего установить, прошло ли уже заболевание от недостаточности или нет, и на основании общей картины болезненных явлений выделить, с одной стороны, относящиеся к недостаточности, а с другой причисляемые к деформации. Таким образом мы приходим к решению вопроса, необходимо ли в данном случае лечить недостаточность или исправлять деформацию. В зависимости от разрешения этого вопроса и намечается тот или иной план лечения.

Легкую деформацию с сильными болями не следует исправлять. Лечение недостаточности, проводимое вышеописанными способами, приводит к удовлетворительным результатам. Более тяжкие деформации подлежат коррекции даже тогда, когда они не причиняют боли. Если с деформацией сочетаются явные расстройства от недостаточности, то одновременно с коррекцией применяется лечение, направленное против недостаточности.

Коррекция производится тем же способом, как при деформациях, возникших в другие периоды жизни и другой этиологии. Что касается этого рода деформации, то из них следует остановиться на рахитической coxa vara.

Рахитическая coxa vara. Происхождение ее нам понятно. Ее отличие от врожденной coxa vara видно из рентгенограммы, не дающей в этом случае характерной зоны просветления, как при врожденных случаях. На рисунке 300 представлены рядом рахитическая coxa vara и врожденная coxa vara. Рахитическая coxa vara не достигает столь высокой степени развития, как врожденная. В более позднем периоде жизни рахитическая coxa vara отличается от юноше-

скоп еще и тем, что поворот бедра [illegible] он вообще сохраняется, в большинстве [illegible] объяснении, что является [illegible] сухожилия.

В более поздем периоде жизни coxa vara происходит на почве [illegible] остеомаляции. Локальные [illegible] процессы размягчения могут в каждом возрасте [illegible] формы. Воспалительные процессы [illegible] непосредственное действие [illegible] на основы [illegible] ткани.

Часто coxa vara бывает обязана своим происхождением травме. Травма ведет непосредственно к [illegible] формы в том случае, если при вколоченном переломе [illegible] вдавливается в массу вертела глубже, чем в [illegible]. Деформация может возникнуть и не прямым путем, если в [illegible] случаях шейка бедра заживает с соответствующим смещением. Она может [illegible] путем последующей деформации [illegible] правильно зажившего перелома шейки бедра, а также после травмы, захватившей [illegible] часть бедра, но не вызвавшей перелома. Мы вернемся к этим случаям при разборе травматических [illegible] тазобедренного сустава.

Практическое значение coxa vara вытекает из того, как это видно из предшествующего, что она является сравнительно частой деформацией, и вызываемые ею функциональные расстройства даже при легкой степени деформирующего процесса весьма значительны, а сверх того они быстро [illegible] при дальнейшем развитии деформации.

В качестве функциональных расстройств в первую очередь отмечается неправильная походка. Сперва больные coxa vara прихрамывают и переваливаются [illegible] так же, как и больные с вывихом. Правда хромота и походка [illegible] не столь резко выражены, как при вывихе, далее они [illegible] при [illegible] дифференциальном [illegible]. В [illegible] лучшего приспособления [illegible], что все [illegible] может быть [illegible] только после рентгенологического [illegible]. Расстройства [illegible] coxa vara сказываются не только в косметическом отношении, но и выявляют [illegible] работу мышц. Больной легко [illegible] и [illegible] утомление появляются боли.

Типичные [illegible] при врожденных coxa vara, [illegible] расстройствами [illegible] тазобедренного сустава. Больше всего [illegible] не [illegible]. При [illegible] обоих [illegible] функциональные расстройства. Один из таких случаев мы приведем в дальнейшем.

Диагноз [illegible] затруднений. Рентгенограмма указывает не только на [illegible] coxa vara, но и на [illegible] степени деформации, [illegible], а также об этиологии, если этот вопрос вызывает какие-либо сомнения.

Лечение. Поскольку имеются расстройства от недостаточности, мы должны проводить указанное выше лечение. Все остальное относится только к коррекции деформации.

Целью исправления должно быть только восстановление правильного угла шейки бедра посредством выпрямления шейки. При этом можно проводить как бескровную, так и кровавую операцию.

Дюпан [illegible] называл бескровную операцию. [illegible] форм [illegible] то. Автор [illegible] способу. Он [illegible] угол перегиба.

[illegible]

Из кровавых операций одни проводятся непосредственно на шейке бедра, другие на самом бедре. Преимущество имеют первые, так как они захватывают деформацию непосредственно на месте ее расположения. Автор однако этих операций не делает и рекомендует обходиться без них. К операциям, производимым непосредственно на шейке бедра, относятся остеотомии, обратные линейные или клиновидные. Линейные остеотомии на снимке имеют очень простой и красивый вид. На них мягкие человеческие ткани, сладкие линии и таких только выпрямленных углов больше не бывает. Автору по крайней мере не удавалось видеть это. Он полагает, что это удалось [illegible] другим, в особенности шейке бедра, где линейная остеотомия является операцией, во всяком случае не принадлежащей к числу простейших.



а б

[illegible] выпрямление шейки бедра посредством высокой подвертельной остеотомии. [illegible] получающ[illegible] остеотомией.

Поэтому автор ограничивается корригирующими операциями на теле бедра. Он применяет высокую подвертельную остеотомию и, получив на месте остеотомии угол, открытый кнаружи, выпрямляет шейку бедра. Величина угла вычисляется в зависимости от того, насколько должна быть выпрямлена шейка бедра. Для установления угла и для его удержания автор пользуется, как и при лечении застарелых врожденных вывихов бедра, глубокой подвертельной остеотомией и буравообразными винтами по обеим сторонам линии остеотомии. Обычно вместо верхнего буравообразного винта он использует два тупых гвоздя, которые легче вонзаются в губчатую костную массу вертела и фиксируют лучше, чем буравообразный винт,

сидящие в губчатом [illegible] кортикальном слое.

[illegible] другую операцию, дающую прекрасные результаты.

Рис. 300. Врожденная [illegible] у трехлетнего больного.

Однако возможность применения подвертельной остеотомии несколько ограничена. [illegible] значительно

Рис. 301. Тот же случай [illegible] coxa vara ухудшилась [illegible] Подвертельная ревматическая coxa vara исправилась сама по себе.

[illegible] не следует при-
[illegible] coxa vara достигла
[illegible]

[illegible] и глубокой под-
[illegible] выпуклости его
[illegible] достигнуть. [illegible] что, вынув
[illegible] по отделе, [illegible] выпуклости, [illegible] подвертелки
[illegible] при частичном
выпуке, [illegible] дать не менее хорошие результаты и при coxa
vara. Автором [illegible] осуществлен [illegible] случаях ([illegible]),
и его ожидания подтвердились. Так, в одном случае, касавшемся сельскохозяйственного рабочего, после экстирпации головки и последующей глубокой подвертельной остеотомии он получил возможность продолжать свою работу.



Рис. 302 (к рис. 300 и 301). На левом бедре выполнена резекция головки и глубокая подвертельная остеотомия

Второй случай относился к взрослой больной, которая страдала врожденной двусторонней coxa vara, дошедшей до высокой степени. Подвижность тазобедренного сустава была столь ограничена, что делала невозможным половые сношения, по поводу чего больная обратилась за помощью. Автор прибег в этом случае к указанной выше операции, и желаемый результат был достигнут. При этом было также устранено тяжелое расстройство походки. Больная избавилась от боли [illegible] стала вполне трудоспособной для проведения полезных [illegible] походка сделалась нормальной. Она больше была [illegible] гипсовой повязкой на хирургическом столе и всех [illegible], как может [illegible] хорошо передвигаться при отсутствии обеих головок бедра.

В одном случае врожденной coxa vara автору не удалось достичь того же результата. Деформация была средней степени. Автор произвел выпрямляющую остеотомию. В этих случаях было еще получается плохое значение, сохраняется в течение долгого времени. Обычно часть [illegible] бедра [illegible] к [illegible]. В таком положении остается [illegible] бедра в [illegible] под влиянием

дительная, производимая нагрузкой, со временем получается прочная костная спайка.

Больной, о которой идет речь, так и костной спайки не образовалось. Вначале он чувствовал весьма хорошо, функциональный результат, по случаю нескольких лет, мог показаться полным. Больная вскоре обратилась к врачу, и он обнаружил смещение головки далеко кнаружи. При экстирпации головки можно было ввести элеваторий между головкой и бедром и следовательно вынуть головку.

В этом случае было бы правильнее с самого начала экстирпировать головку и после [illegible] гипсовую повязку [illegible] остеотомию.

Благодаря [illegible] рентгенограммы одного случая.

Больной работник [illegible] лет. Рентгенограмма его таза см. на рис. 40. Была диагностирована двусторонняя coxa vara и было предложено сделать выдвигающую остеотомию, но до операции дело не дошло. Автор впервые увидел больного, когда ему было 18 лет. Рентгенограмма показала, что первоначальный диагноз был правилен (рис. 304). У больного была комбинация врожденной coxa vara с рахитической coxa vara. Рахитическая coxa vara прошла бесследно, врожденная же coxa vara [illegible], что речь могла идти только о развилке головки и о глубокой подвертелы и остеотомии. На рентгенограмме (рис. 302) мы видим результат такого вмешательства. Функциональный результат выразился в возможности передвигаться безболезненно продолжительное время при почти нормальной походке.

e) Coxa valga.

В противоположность coxa vara существует также coxa valga, т. е. такая деформация, характерной особенностью которой является выпрямление (увеличение) угла шейки бедра.

Coxa valga может быть врожденной: она может образоваться в послеэмбриональном периоде как деформация от нагрузки при параличе ноги, вызывающей книзу, начиная от бедра, она может быть также вызвана воспалением и травмой. В последнем случае она образуется в результате вклиненных переломов шейки бедра, когда шейка бедра входит в массу вертела не своей нижней частью, как это бывает обычно, а верхней.

Чаще всего coxa valga находят при рентгеновском исследовании, когда при повороте ноги кнаружи и сдвигании трубки аппарата получается ложная проекция. Эти случаи являются наиболее важными с практической стороны, так как о них можно написать целые трактаты.

Иной раз травматическая coxa valga дает повод к оперативному вмешательству. В то время как при coxa vara выпрямляют шейку бедра кверху, при coxa valga ее спускают вниз.

Под coxa valga luxans понимают случаи, где выпрямленное положение шейки бедра сочетается с недостаточным развитием впадины. В таких случаях при явлениях недостаточности наблюдается такое же выход головки из впадины, как при последующих заболеваниях вправленного вывиха бедра, показанных на рис. 280.

С точки зрения автора сущностью этих случаев является неполноценность тазобедренного сустава, родственная врожденным вывихам.

Прогноз и лечение [illegible] случаям по длинных рекламах [illegible] мывихах.

1) Свежие переломы шейки бедра.

Хотя свежие переломы шейки бедра, как и всякие другие свежие переломы, являются скорее хирургическими, чем ортопедическими случаями, тем не менее мы представляем для ортопеда большой интерес, потому что попадают к нему либо до проведения лечения, либо после неправильного лечения. Сверх того свежие переломы шейки бедра также нуждаются в дальнейшем ортопедическом лечении. Принятое в настоящее время лечение свежих переломов шейки бедра предложено ортопедом Витманом.



Рис. 103. [illegible] перелом [illegible]

Мы ограничимся лишь несколькими короткими замечаниями по поводу лечения свежих переломов шейки бедра.

Прежде всего коснемся вопроса о **вклиненных** переломах. Самое важное [illegible] при каких обстоятельствах не расклинять такого рода переломы. Вклинение может иметь какую угодно форму, но мы всегда скорее поставим больного на ноги и получим лучшие результаты, если мы впоследствии исправим вызванную вклинением деформацию, чем будем исправлять с самого начала вклинение. При исправлении вклинения получаются новые отломки и имеется много данных за то, что перелом останется без связи с остальным телом кости. Коррекция деформации, образовавшейся на почве вклинения, проводится путем [illegible] и дает очень хорошие функциональные результаты.

Гипсовая повязка, охватывающая и плотно обтягивающая таз и [illegible] сразу же избавляет больного от боли. Через короткое время, спустя часть повязки в области голени и стопы, можно сделать своего рода гипсовые штаны и дать возможность больному ходить.

Для последующего лечения вклиненных переломов как и невклиненных, служит разгружающая шина. Ниже будет указано, какие соображения служат причиной этого.

Из способов лечения невклиненных переломов можно выбирать между вытяжением и гипсовой повязкой по способу, предложенному Витманом.

Преимущество повязки по сравнению с вытяжением заключается в ее чрезвычайной простоте наложения и возможности проведения лечения на дому. Однако гипсовая повязка, в отличие от вытяжения, требует большой технической ловкости со стороны врача и обязательного лечения в клинике. Несмотря на это, гипсовую повязку часто предпочитают вытяжению.

Вытяжение допускает довольно значительные передвижения. При этих движениях концы перелома трутся друг о друга, если они вообще соприкасаются между собой, раздражая при этом мышцы, иннервирующие [illegible]

Рис. 304. [illegible] *а* [illegible] *б* [illegible] бедра устраняется смещение (по Витману).

сломанной шейки бедра. Таким образом возникает своеобразное явление, часто наблюдаемое при неисправленных переломах шейки бедра, а именно бесследное исчезновение шейки бедра. Головка непосредственно прилегает к телу бедра (рис. 303). Вследствие этого тонкие костных отломков друг о друга мягкая ткань, давшая начало образованию мозоли, вновь разрушается. Этим объясняется факт, что при лечении вытяжением количество выздоровлений от перелома шейки бедра меньше, чем при лечении гипсовой повязкой.

Витман учил, что гипсовую повязку накладывать с сильным обратным вытяжением, когда одна нога в разгибании, а другая в сгибании и приведении, которое вызывает ротацию. Новая ротация должна корригировать поворот кнаружи, имеющийся у большинства переломов шейки бедра. При доведении ствола до [illegible] мальской границы получается давление верхнего конца костной отломки на шейку бедра. Это давление должно придать дистальный отломок к проксимальному.

Витман иллюстрирует это время приводимыми ниже рисунками. На рис. 304 *а* видно, что отведение бедра в шейки бедра в [illegible] ния края сустава владелы при нормальных условиях до [illegible] своей границы. Рис. 304 *б* показывает смещение, вызванное и удерживаемое тягой мышц. На рис. 304 *в* находим, что в результате приведения отведения концы отломков сближаются друг с другом, а мышцы, напряжение которых привело к смещению, расслабляются. Результат выравнения удерживается при помощи гипсовой повязки, накладываемой на туловище и доходящей сверху до [illegible] внизу до пальцев ноги.

[illegible] о результатах лечения по способу Уитмэна заслуживают [illegible] внимания, однако [illegible] в этом [illegible] слишком немногочисленны, чтобы [illegible] вынести окончательное суждение. Во всяком случае из этих сообщений видно, что результаты превосходят [illegible] не подлежит [illegible] сомнению, что в этом направлении должны проводиться дальнейшие исследования.

г) Последующее лечение свежих и лечение застарелых переломов шейки бедра.

[illegible] при лечении переломов шейки бедра получается костная мозоль, [illegible] больших [illegible] анатомических деформаций [illegible], предписавшему усиленно передвигаться и не оставаться в постели [illegible] больных, оставались [illegible] свежих и леченых переломов шейки бедра, как и после всяких других костных переломов [illegible], а через некоторое время вновь [illegible]. Боли не прошли, а усилились, походка изменилась к худшему. Рентгенограмма вместо нормального положения шейки бедра отмечала coxa vara.

Рис. 305. a — пружинящий аппарат Шанца для последующего лечения переломов шейки бедра, b — пружинящий механизм, вделанный в шину голени.

В области шейки бедра и вертелов, как и во всех других местах, где в костях содержится много губчатой ткани и мало кортикального слоя, мозоль [illegible] остается мягкой и податливой, особенно в местах с сильно развитым [illegible] слоем. Подвергаясь при этом [illegible] преждевременной нагрузке, в результате [illegible] статическая недостаточность. Появляются боли [illegible] ощущения во время ходьбы первоначально [illegible], не [illegible], а, наоборот, усиливаются, мозоль деформируется под влиянием давления, для которого она еще не приспособлена. Таким образом возникает coxa vara.

Для избежания таких неожиданностей больному надо дать указания не производить упражнений, а стараться щадить ногу. Не надо преждевременно отнимать у него костыли и палку, а оставить их дольше, чем он сам хотел бы, рекомендуя пользоваться тогда двумя палками.

Больному с переломом шейки бедра лучше всего дать в периоде последовательного лечения опорную шину. Эту шину должно сконструировать, как шину для лечения статической недостаточности тазобедренного сустава. Как раз в этих случаях автор получил хорошие результаты от введения в шину пружинящего механизма. В этом аппарате, который автор назвал пружинящим костылем для тазобедренного сустава, боковые шины бедра или голени разделены на две части. Эти две шины [illegible] частично покрывают друг друга и могут быть сдвигаемы на некотором протяжении. Между обеими

[illegible] аппарата помещена крепко спирается грудина, сдавливающая благодаря [illegible] движению [illegible] всего аппарата. Грудина приводит [illegible] другие [illegible] седалищного бугра и дает возможность разгрузить больную ногу от отмеченных нагрузок при сильном сдавлении грудины от болей, при слабом от мелких нагрузок. Это дает возможность сначала установить приблизительно нужную нагрузку, а затем по мере отдаления мы могли уменьшать степень разгрузки.

Такое последовательное лечение должно вести независимо от того, происходило ли заживление перелома с образованием деформации или без нее.

Наложение разгрузочного аппарата еще более необходимо, когда всем не наступает полного заживления или когда есть только фиброзная спайка отломанных частей. Здесь подвижность отломков аппарата [illegible] или [illegible] грудина. Аппарат надо носить в течение длительного времени, [illegible] срок [illegible] не получится [illegible] плотного костного срастания.

При отсутствии фиброзного срастания [illegible] большая благоприятная [illegible] шейка бедра [illegible] Образуется рыхлый псевдоартроз. Бедро с малым вертелом устойчиво [illegible] боли [illegible]. Теперь [illegible] нагрузки [illegible] между [illegible] и тем [illegible] шар, подвижный во всевозможных направлениях, не поддающийся контролю в своих движениях. Это представляет механизм, совершенно исключающий возможность восстановить, хотя бы до некоторой степени, достаточную устойчивость и уверенность походки.

Между этими случаями существует некоторая граница. В некоторых, более благоприятных случаях мы можем достигнуть сносных результатов при помощи описанного аппарата, при таком бедре с суставом, снабженном стальным кольцом, чем до некоторой степени исключаются произвольные вращательные движения. В особо тяжелых случаях такие аппараты оставлены, так как для больного не остается ничего, кроме костыля и подвижного кресла.

Оперативное вмешательство показано в случаях излечения перелома с образованием деформации, вызывающей функциональные расстройства, и при отсутствии спайки отломков.

Коррекция деформации при переломах достигается наиболее просто и с лучшими функциональными результатами путем высокой подвертельной остеотомии, производимой точно так же, как при coxa vara. В большинстве случаев при таких деформациях вследствие влияния или смещения отломков получается уменьшение угла шейки бедра. Изменение и привычная шейка бедра кпереди или кзади, часто соединяющееся с перелом книзу, исправляется само по себе при подвертельной остеотомии.

Выпрямление шейки бедра, т. е. образование coxa valga, настолько редкое явление и большей частью так мало нарушающее функцию, что коррекция с валгусом подалуи даже вредна. Автор никогда не сталкивался с необходимостью удалять такую coxa valga. Если бы такой случай и представился, то показанной операцией явилась бы глубокая подвертельная остеотомия.

Предложено большое число операций, имеющих целью достигнуть сращения при несросшихся пере-

ломах шейки бедра. Он состоит в том, что вынимают со стороны сустава [illegible] гвоздь или [illegible].

Для получения хороших результатов [illegible] эту операцию [illegible] случаях. [illegible] в этих случаях сомнительные результаты [illegible] вопросе о возможности длительных успехов и безвредности операции. Эта операция [illegible] фатом (Bolzingsoperation) [illegible] имеет больше преимуществ, чем это имело место для них. [illegible] при помощи рентгена в них [illegible] можно следить за вынимаемым через шейку штифтом, то эта операция несомненно будет более распространена и возможно даже обычным методом лечения.

В случаях, где нам приходится [illegible] операции введения штифта или где [illegible] цель, стоит [illegible] вопросом, может ли в данном случае какая-то иная операция дать остаточное улучшение функции.

Во всяком случае должно удаляться болтающуюся во все стороны головку. После ее удаления получается возможность прочного фиброзного сращения между тазом и бедром. Может образоваться новый сустав, вполне способный к нагрузке, при котором [illegible] в [illegible] гонщиком в [illegible] приведения. Подобные приведения нужно [illegible] или [illegible].

Операции, предупреждающие приращение [illegible] в [illegible] появлению фиброзных [illegible], выполнены [illegible], что после удаления головки и кульши бедра введены в вагину, а [illegible] верхнезадняя [illegible] вновь [illegible] мышцы.

Автор пытался при других [illegible], [illegible] большей частью [illegible] остается [illegible] отбедренной [illegible], которую можно было бы [illegible] во вагину и удержать [illegible], то автор пробовал [illegible] [illegible] при [illegible] проходящей сохранной. [illegible] [illegible] головку и [illegible] глубокую [illegible] вертельную [illegible]. [illegible] [illegible] результаты тогда, когда сохранялась сумка между тазом и бедром или условия, что [illegible] при этой операции. Со временем [illegible] из крупных [illegible] бедра.

Надо считать [illegible] предложенную [illegible] в тех случаях, где остается [illegible] сустав [illegible] у больных, в других же случаях [illegible] лечение кульши и перемещение [illegible] книзу.

h) Туберкулезные воспаления тазобедренного сустава.

При [illegible] воспалительных заболеваниях тазобедренного сустава рассматривается в первую очередь туберкулезный коксит по двум соображениям: во-первых, потому, что туберкулезный коксит и давно относится к ортопедическим заболеваниям, во-вторых, потому, что лечение туберкулезного коксита должно служить шаблоном для лечения всех других воспалительных заболеваний тазобедренного сустава, попадающих к ортопеду.

[illegible] образование им подобным в сть-[illegible] при в[illegible]альных, вы-[illegible] больны.

[illegible] тазобедренного сустава [illegible] в [illegible] Рани[illegible] форме пер-[illegible] в каждую [illegible] в сино-[illegible] головке [illegible] то по поду-чается в этом случае [illegible], в том месте нахо-дится вход [illegible], как и на других суставах [illegible] (pannus [illegible]) [illegible] сумки. О[illegible] усеян [illegible] переходных [illegible] казео-вом перерождении. Абсцесс появляется под мышцами [illegible] в боль-шинстве случаев [illegible], чем [illegible] при его [illegible]. Он может прорвать кожу, когда образуются свищи, из которых сначала выделяется типичный туберкулезный гной, а при присоединившемся смешанном абсцессе, свищ [illegible] не только удалению из тела туберкулезного гноя, но и открывает доступ к проникновению в пораженный сустав других возбудителей септических заболеваний. Такая смешанная инфекция значительно ухудшает прогноз. Глубокое нагноение, лихорадка, а иногда и рожа сильно отражаются на состоянии больного. Болезнь тянется годами и даже десятками лет, то улучшаясь, то ухудшаясь. В неблагоприятных случаях наступает смерть при явлениях амилоидного перерождения или [illegible] милиарного туберкулеза.

Излечение возможно в любой стадии болезни. Оно может наступить при первичном [illegible] до того, как оно успело [illegible] Выздоровление [illegible] как у детей, так и после [illegible] вторичной инфекции. Ортопеду не так редко приходится видеть более пожилых людей, у которых [illegible] сустава имеется [illegible] рубцы [illegible] приходится слышать, что они [illegible] болели [illegible]. Конечно, [illegible] таких случаях [illegible], что больной вышел из болезни со здоровым суставом.

Конечно, не **и с к л ю ч е н а в о з м о ж н о с т ь** возврата к норме при туберкулезном заболевании тазобедренного сустава. Но это такая редкость, что с такими исключительными случаями не приходится считаться.

Лет 25—30 назад автор не написал бы этого. В то время он сказал бы, что больные [illegible] выздоравливают в огромном количестве случаев, если только они начнут лечиться своевременно и если лечение проводится систематически. Если бы автор столкнулся с возражением против такого взгляда, то он почувствовал бы себя обязанным доказать правильность этого взгляда демонстрацией целого ряда больных.

Чем же объясняется такая разница во взглядах? Она объясняется тем, что нам стали известны заболевания тазобедренного сустава, да о-

ние такие патологические явления, как и у лиц, лишенных туберкулезной коксит, — заболевания статической недостаточностью. Раньше их почти не наблюдали, так как большинство туберкулезные заболевания и в большинстве случаев подвергали лечению. Хорошие результаты, детальнее приведем, отмечались как результаты ортопедического лечения коксита. По мнению автора можно считать за правило, что в случае туберкулезным коксита, закончившимся полным выздоровлением, не был таковым. (С этим мнением нельзя согласиться на основании наших многочисленных личных наблюдений. — Ред.)

В лучшем случае результату туберкулезного коксита является ограничение подвижности. Такой исход является наиболее благоприятным. Но в подавляющем большинстве случаев встречаются тяжелые деструктивные процессы суставных частей. Со стороны головки и впадины происходит потеря вещества. На месте гладких поверхностей, где в нормальном тазобедренном суставе головка и впадина соприкасаются друг с другом, образуются неровные поверхности с выступами и углублениями, переходящими друг в друга. Между этими поверхностями создаются более или менее крепкие соединительнотканные сращения.

Костные анкилозы образуются при этом очень редко. Как бы сустав ни был тяжело поражен, в нем обычно остается хотя бы минимальная подвижность.

Деформированные суставные поверхности также обусловливают и неправильные положения бедра. Бедро находится в положении приведения и сгибания. Другие положения в зависимости от особых причин представляют редкое исключение.

Неправильное положение бедра отражается на всем ноге. К наличному укорочению, вызываемому потерей вещества тазового конца бедра, присоединяется вследствие положения приведения и сгибания функциональное укорочение, могущее быть гораздо большим, чем действительное.

В качестве отдаленного влияния деформации бедра могут подвергаться изменению в позвоночнике. У вертикально стоящего больного с указанным положением бедра таз отклоняется, приводит к искривлению позвоночника в здоровую сторону, т. е. таким образом возникает сколиоз.

Но защищенность книзу деформации оказывает свое воздействие прежде всего на колено, вызывая сгибательную контрактуру. Бедра принять при сгибании положение genu valgum.

В тяжелых случаях влияние деформации бедра распространяется до стопы, которая в ходе укорочению почти принимает положение конской стопы. Предплюсневая кость с упором на кончик стопы влияет на передвижность стопы, образуя так называемую растопыренную стопу (Spreizfuss). Ахиллово сухожилие сморщивается; получается конская стопа, устраняемая только оперативным путем.

В качестве явления, захватывающего всю ногу, следует еще отметить атрофию мышц и костей.

Таким образом после коксита, протекавшего не особенно легко, у больного получается на всю жизнь весьма характерный вид с тяжелыми расстройствами, захватившими и общее состояние.

Если к этому прибавить, что коксит лечится годами и что больные в преимущественном [illegible] требуют весьма продолжительного ухода, то становится понятным, что туберкулезному воспалению тазобедренного сустава надо придавать серьезное значение.

Диагноз. Диагноз туберкулезного коксита нетруден в стадии полного его развития. Но в самой начальной стадии болезнь очень часто просматривают, несмотря на то, что во всех клиниках нам говорят и демонстрируют случаи начинающегося коксита.

Боли в бедре и колене являются симптомом, постоянно сопровождающим начало коксита, чему не всегда придается должное внимание.

Если больной жалуется на боли в бедре и колене, то безусловно необходимо до того, как исследовать эти части, посмотреть, в порядке ли тазобедреный сустав.

Забывая это правило, всегда может быть просмотрен начинающийся коксит или другое заболевание тазобедреного сустава. Боли в бедре и колене естественно не являются признаками только туберкулезного коксита; они присущи и другим воспалительным заболеваниям тазобедреного сустава.

Для наиболее быстрого выяснения, поражен или не поражен тазобедреный сустав, лучше всего прибегнуть к приему растопыривания, описанному автором при разборе диагностики врожденного вывиха бедра. Больного кладут на спину, притягивают стопы к ягодицам и насколько возможно разводят колени (рис. 258). При наличии начальной стадии коксита больное бедро [illegible] нельзя согнуть настолько, насколько сгибается здоровое и конечно разведение в сторону больной ноги не достигает того размаха, как это встречается на здоровой стороне.

Иногда [illegible] только несильно болезненно давление на сустав. При наличии припухлости или же увеличения паховых желез, а равно при возникновении абсцесса, перед нами уже такое состояние, при котором диагноз коксита является очевидным.

Чрезвычайно важным ранним симптомом коксита, аналогичным тому, какой мы встречаем при спондилите, являются [illegible] ночных болей. При [illegible] ребенка [illegible] мышцы [illegible] сустав от движения, расслабляются. Во сне всякое движение в суставе причиняет острую боль, [illegible] снова сокращает мышцы и, прежде чем он полностью успевает прийти в себя, боль опять проходит.

Само собой разумеется, необходимо рентгеновское исследование. По сравнению со здоровой стороной плотность костей может быть несколько меньше. Поэтому в каждом случае необходимо делать снимок также и здоровой стороны. С течением времени выступает ясная пятнистая атрофия. При образовании деструктивных процессов на головке и впадине они ясно вырисовываются на рентгенограмме.

Важно обнаружить костные очаги в начале заболевания потому, что в связи с этим возникает вопрос о возможности купирования болезни путем удаления этих очагов.

При дифференциальной диагностике особенно следует иметь в виду заболевания бедер от изношенности и недостаточности. Болезнь

[illegible] поэтому [illegible] рактерную картину уже с самого начала.

[illegible] случаев начинаются в раннем детстве.

[illegible] его туберкулезный характер.

[illegible] от применения такого лечения.

[illegible] Лечение. [illegible] Работа, проделанная нашими предшественниками в деле лечения туберкулеза сустава, заслуживает удивления. [illegible] лечения коксита возникло лишь с [illegible] лечения [illegible] заключалась прежде всего в том, чтобы предоставить больному [illegible] свободно передвигаться, не мучаясь болями и другими [illegible] неприятностями, [illegible] пораженный сустав и дать ему [illegible] Кроме того продолжались удобнейшие [illegible] оставшегося после заживления тазобедренного сустава.

[illegible] времени было изобретено огромное количество моделей. [illegible] предлагалась [illegible] коксита или [illegible] мере было [illegible] другое сустав[illegible].

Аппараты более старых немецких [illegible] в сравнительно [illegible] как по своей конструкции, так и по работе. [illegible] более, чем [illegible] в лечении туберкулеза. В этом отношении сыграли роль два [illegible]. Как только появилось антисептическое лечение ран, в Германии от старого способа лечения коксита перешли к [illegible] методу. Когда был оставлен [illegible] путь, появился [illegible] предложили аппараты для лечения коксита, выгодно отличавшиеся во всех отношениях от старых. [illegible] в Германии получила [illegible] распространение. Прямер [illegible] особенно [illegible] в этом отношении.

За границей, в частности в Америке, не [illegible] лечения коксита протекало [illegible] Американцы [illegible] в [illegible] степени [illegible] в Германии. Они в [illegible] применяли [illegible] Они пытались продвинуться вперед путем усовершенствования, внося в них

некоторые технические усовершенствования. Они не переняли принципа шины, так ярко выраженного в аппаратах Гессинга, а также не заимствовали принципа индивидуального изготовления аппарата. Еще и теперь американские ортопеды изготовляют по определенным образцам, их делают различной величины и приспособляют в каждом отдельном случае к конкретному больному. Техническое выполнение соответствует общему уровню американской техники.

Все вышеуказанные шины (рис. 266 и 7) все одинаковы, независимо от того, изготовлены они Гессингом или Ловеттом. Тиллманом, Фельдманом или каким-нибудь другим врачом или техником. Они состоят из стального стержня, обвивающегося сбоку на большую ногу и имеющего с внутренней стороны закрепленную стальную шину. В одной шине на месте, соответствующем в верхней части бедра, и другой шине подставляется стержень большой стороны. По своей длине боковой стержень устанавливают таким образом, чтобы стопа либо свисала свободно, либо касалась пола только носком. Повязкой или поперечной настежкой охватывают голень, что дает возможность применить вытяжение, устраиваемое с помощью вделанного в боковую шину механизма.



Рис. 266 а и б. Американские шины при [illegible] Ватсона.

Американские шины проникли в Германию, но не могли конкурировать тем с шинами, построенными по принципу Гессинга. В настоящее время наоборот немецкая техника как будто находит применение в Америке.

Этот отрывок из истории ортопедического лечения коксита должно дополнить сообщением о попытках лечения коксита хирургическим путем. Здесь прежде всего надо упомянуть о лечении каленым железом. Во времена, которые мы теперь считаем в медицине доисторическими, этот способ лечения применялся весьма широко и не исключается возможность, что когда-нибудь этот способ опять возродится. Каленым железом вблизи сустава делались плоские раны, которые держались открытыми при помощи раздражающих мазей. Цель такого способа лечения было оказание отвлекающего воздействия на болезненный очаг. Применяемое в настоящее время лечение раздражающими веществами указывает на то, что эта идея не была совершенно абсурдна.

Собственно оперативное лечение туберкулезного коксита началось только после того, как Вирхов и Кох с достоверностью установили инфекционный характер этого заболевания как туберкулезного. Прежде эту болезнь рассматривали как скрофулез и не знали ее инфекционного происхождения.

С установлением туберкулезного характера коксита взгляд на опасность этого заболевания изменился. До сих пор коксит считается совершенно опасным для жизни не столько вызываемыми им местными поражениями. Затем выяснилось, что в большинстве очагов туберкулезного сустава бактерии могут распространяться по всему организму и образовывать вторичные очаги в других местах, и, прежде всего, перечисленных выше органах, эти бациллы могут вызывать миллиарный туберкулез и привести к смерти. Поэтому было делать выводы в значительной степени удобно, и большинство стало, такое показание тем более нашло применение на практике, что сама туберкулезная природа коксита сомнению не подлежит.

Раньше учили, что единственным показанием лечением поражения туберкулезом тазобедренного сустава является его резекция. Авторы хорошо помнят тот час, когда Рицль показывал больных туберкулезом, привезенных им из Берлина, и резко отклонял консервативное лечение, высказывался за резекцию.

Резекция туберкулезного тазобедренного сустава не принесла с собой много хорошего. Несмотря на всю антисепсису и асептику, эта операция не всегда, даже при самых тщательных мерах предосторожности, затянется не приходит не всегда гладко. Часто остаются свищи, нередко не заживающиеся от сидения, несгроенного оперированного конечности. Даже при благоприятном течении в ходе операции нога обычно очень ограниченной подвижности, для использования ею, по крайней мере, нога операция делается в целом вопросе. Почти как правило остается большое укорочение, к тому же единственно одна разница бедра сустава либо анкилоз, даже в не благоприятном положении.

Также результаты приводили к тому, что резекции бедра стали применяться все реже и реже, что в последнее время стали, что сами предъявляют меньше показаний, чем раньше, наличию в теле туберкулезного сустава. Наоборот, имеются доказательства, что почти каждый резекция за свою жизнь перенесла какое-нибудь местное заболевание туберкулезом, что туберкулезный объект [illegible] другие очаги, что нельзя рассчитывать искоренить туберкулезное поражение удалением туберкулезного очага [illegible] сустава. В развитии миллиарного туберкулеза после резекции стали усматривать не то обстоятельство, что операция была сделана с целью, чтобы предупредить появление его, а появление миллиарного туберкулеза было связано в зависимость от операции. Вспомним наконец, что в некоторых случаях туберкулезный коксит проходит после резекции.

Таким образом снова возвратились к консервативному методу. Правда резекция отвергнута не окончательно, но случаи применения значительно сузились. Гораздо реже бывает принятие течения коксита, развивающегося в подростковом возрасте. Резекция у взрослых вызывает таких либо изменения в этом роде, делающие [illegible] непригодной для пользования, почему она применяется главным образом у взрослых юношей. У детей никогда нельзя сказать с уверенностью, следует ли прибегать к резекции в тех случаях, когда ребенок начинает хромать вследствие длительного наличия свищей. Бывают случаи, когда положение ребенка кажется

[illegible] необходимым, но [illegible] выделяющих. Мы [illegible] можем быть [illegible] в том, что после операции образовались свищи [illegible] только не сбили ребенку жизнь, а скорее его погубить.

Всякая [illegible] при коксите прибегать к полу[illegible] и в каком [illegible]

Иногда удается остановить с помощью [illegible] аппарата [illegible] сустава, лежащего вне [illegible] для ножа [illegible] имеется радио[illegible] отдаленного удаления [illegible] очага. Автор [illegible] правильным, [illegible] бир и других [illegible], что такие [illegible] при консервативном [illegible] лечиваться, даже при наличии секвестров.

Из способов консервативного лечения различают общее и местное лечение.

Общее [illegible] основано на тех же принципах и проводится [illegible] средствами, как и вообще общее [illegible] в местных туберкулезных заболеваниях. Основанием для [illegible] стимулирование реактивных процессов [illegible] организма, способствующих его [illegible] выздоровлению. [illegible] остается целью лечения является содействие развитию этих реактивных процессов.

Лечение, направленное к этой цели, может дать прекрасные результаты в значительном проценте случаев; это подтверждается успехами, достигнутыми одностороннем Рикли в Лейпциге и Бином в Гетеборге, а с другой [illegible] мерком по [illegible], главным образом во Франции и в Германии.

Вполне естественно, что такие результаты побудили [illegible] хирургические и ортопедические [illegible] обратиться к применению [illegible] методов, дающих [illegible] результаты в [illegible] местах. Эти [illegible] не [illegible] безрезультатными, но в [illegible] дать такие же результаты, [illegible] в учреждениях, специально [illegible] хирургическому [illegible]. При [illegible] в [illegible] учреждениях [illegible] результатом, [illegible] большим [illegible], и [illegible] в консервативном лечении находится [illegible] хирургических и ортопедических [illegible] и [illegible] много [illegible] работы, тем [illegible] остальное отодвигается на второй план.

Результаты [illegible] при проведении лечения в домашней обстановке, [illegible] в [illegible] лечениях.

[illegible] упомянуть, что [illegible] (рентгеновские [illegible], [illegible] применяется и при коксите.

К местному консервативному лечению относятся [illegible] лекарственных веществ в заболевший сустав и лечение [illegible] абсцессов и свищей.

Иодоформ и иодоформа играли большую роль в течение долгого времени. Иодоформ [illegible] в виде [illegible] в глицерине или масле [illegible] растворе. Применение иодоформа пользовалось большей популярностью, чем употребление других медикаментов. Автор инъецирует иодоформ глицерин после пункций абсцессов и свищей.

Необходимо сказать несколько слов об абсцессе и его лечении. В каждом типичном случае коксита в суставе образуется гной. Начиная с определенного количества гной ведет к прорыву абсцесса через капсулу, гной ищет выхода наружу. Больной испытывает очень сильные боли во время давления гноя на капсулу сустава. После прорыва абсцесса через капсулу боли проходит. Потому ясно, что пункция сустава в таких случаях весьма уместна для уменьшения боли. Пункция сустава не безопасна. Автор по крайней мере был свидетелем смерти больного от миллиарного туберкулеза в результате пункции.

Главнейшими вспомогательными средствами при консервативном лечении туберкулезных кокситов являются повязки, шины и **ортопедические аппараты.**

Боль при коксите уменьшается при применении вытяжения больной ноги и предотвращении движения сустава, в случаях же, когда больной уже ходит, и затем нагрузки больной ноги.

Уменьшение боли не ограничивается только субъективным ощущением, что подтверждается результатами длительного вытяжения, фиксации и разгрузки. Благоприятное действие этих мероприятий выступает также и в объективных признаках. Фиксация, вытяжение и разгрузка относятся к специфическим мерам, которые должны проводить при наличии повязок и аппаратов.

Применение вытяжения с помощью вытягивающих повязок и гамашек стоит просто, легко и повсеместно выполнимо, а действие его столь явно, что вытягивание время вытяжения считается нормальным способом лечения коксита и применяется наряду с другими средствами.

Вытягивающая повязка все-таки допускает в известных границах движения в суставе и прикрывает больного и постели. В этом заключается **отрицательная сторона повязки.**

При достаточно прочной установке тазобедренного сустава в фиксирующей гипсовой повязке обычно достигается более совершенное устранение боли, чем при вытяжении. Кроме того фиксирующая повязка имеет еще то преимущество, что она допускает некоторую свободу движений. Чрезвычайно удобным средством для лечения фиксации является гипсовая гипсовая повязка. Будучи достаточно хорошо разработанной, она нашла большое применение при лечении коксита. В особенности Лоренц всегда энергично и не без основания пропагандировал гипсовую повязку.

Чтобы дать суставу при помощи гипсовой повязки такое покой, какой необходим в случаях очень осложненного активного коксита, повязку нужно довести наверху до груди, хорошо отмоделировать таз и захватить всю ногу до пальцев ноги. Для пальца оставляют свободным пространство, посредством подрезывания под повязку мягкой ваты и полотенца, ибо вы, конечно, в повязке. Если сустав находится в среднем положении, то, как и прежде, прилегает в полное нелегкого сгибания, а сустав в положении необходимого отведения. Рис. 307 показывает такую повязку. При наличии деформации в начале не трогают и без фиксации накладывают гипсовую повязку, как это изображено **на рис. 308.**

При больших болях повязку укрепляют вверху и внизу настолько, чтобы она охватывала в виде гипсовых шинов вверху только таз, а внизу простиралась до колена. Плотное прилегание повязки

к мыщелкам бедра достигают тем, что перед затвердеванием гипса накладывают поверх них с обеих сторон по такому валику из бинта; вдавливают этот валик в повязку с помощью бинта. Тогда по затвердевании повязки получается два углубления над мыщелками колена.

[illegible] флоридного коксита.

Из [illegible] вания в повязке устраивают стремя для ходьбы (рис. 309). Оно представляет собой [illegible] которая своими [illegible] повязки, а поперечная часть его настолько отстоит от нижней поверхности стопы, что последняя при наступании на почву либо совсем не достигает ее, либо касается кончиками пальцев.

[illegible] ния деформации.

Разгрузка [illegible] стремени, не соединяясь с повязкой, доходит кверху до седалищной бугра. Для всего сегодняшнего конструкции аппарат не из гипса, а из [illegible] (рис. 310 *а* и *б*).

При гипсовой повязке точно прилегающей к телу, можно обойтись и без стремени. Когда больной в состоянии встать в повязке, можно без всяких [illegible] разрешить [illegible] на ногу. (Практичнее пропустить [illegible] стадию ходьбы со стременем. — Ред.)

Еще следует упомянуть о других существующих [illegible] средствах, при помощи которых больной с костылем имеет возможность встать с постели с большим ограничением; это особенно важно в случаях с тяжелыми [illegible], делающими невозможным [illegible] гипсовой повязки. Речь идет о гипсовой кроватке. Рис. 33 изображает такую кроватку, применяемую в клинике [illegible]. Очень удобна также [illegible], изображенная на рис. 227 при описании лечения [illegible]. Кроме, как и к гипсовой повязке, можно применять приспособления для вытяжения.

[illegible] Гипсовая [illegible] больной

Но при [illegible] свои положительные стороны, гипсовая повязка не лишена также и недостатков. Гипсовая повязка сидит очень плотно, а потому в связи с [illegible] повязки создается [illegible] давления. Делая повязку съемной, отпадает самое существенное из прошлого, много [illegible]. Она тогда будет [illegible] не больше, чем портативный ортопедический аппарат, но более худшего качества в виду ее значительного веса, большой ломкости и ограничения возможности содержать ее в чистоте.

[illegible]

[illegible]

[illegible]

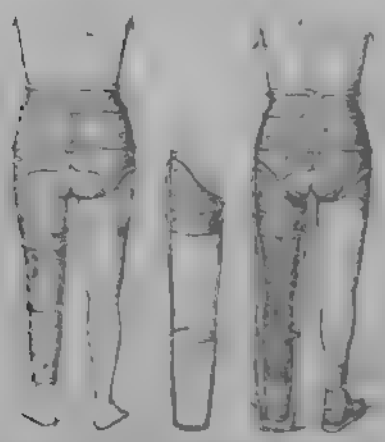

[illegible] *a* и *b* Аппарат Дюрана для [illegible] **беркулезного коксита.**

[illegible] **вой повязки.**

американские шины могут применяться в соединении с гипсовой повязкой **(рис. 311).**

Образцом [illegible] аппаратов служит [illegible], предложенный Лоренцом (рис. 312). Это не [illegible], как съемная гипсовая повязка с [illegible] разницей, что она изготовлена не из гипса, а из пластинки [illegible] целлулоида. С пластинкой целлулоидом работать [illegible]. После [illegible] связываемые с [illegible] целлулоидом [illegible] аппараты [illegible]. Эти аппараты [illegible] Франции. Рис. [illegible] показывает [illegible] Доврэ.

Кроме того, [illegible] в Германии [illegible] аппараты Гессинга. Аппарат, применяемый [illegible] сгибания [illegible], такой же формы, как и при лечении [illegible] (рис. [illegible]). Значительных изменений в нем до **сих пор не внесено.**

Преимущество этих аппаратов, применяемых также и автором, заключается, в [illegible], в хорошем фиксации, прежде всего в полном охвате [illegible]; во-вторых, в возможности применять их даже при ти-

[illegible] изменениях формы, в-третьих, в установлении связи между таким и [illegible] костями и [illegible]. Наконец в большой доступности [illegible] такого, что делает возможным пользоваться ими [illegible] таким образом [illegible] которого [illegible] в целом и от [illegible] для [illegible] других.

Надо обратить [illegible] на [illegible] на [illegible] на [illegible] в обхвате [illegible] через [illegible] часть [illegible] аппарата. Эти [illegible] между [illegible] и [illegible] аппарата. Такое выпячивание, [illegible] которым проблемным, [illegible] удерживается в различных положениях. [illegible] так называемой искусственной [illegible] мышцы [illegible] 82).

Из других преимуществ аппарата [illegible] можно упомянуть о возможности усиления [illegible] при помощи [illegible] и [illegible] вязки. Этими появлениями, [illegible] Гоффом, автор пользуется в случаях [illegible] чувствительности больного [illegible] дальне-

Рис. 312. Аппарат [illegible] Лоренца [illegible]

Рис. [illegible] Лоренца [illegible]

ниях в сустав. Техника [illegible] описана в [illegible] части. Рис. 314 изображает [illegible] больного с [illegible] повязкой.

Резюмируя [illegible] выписанное, автор представляет в общих чертах [illegible] с точки зрения [illegible] кокита, независимо от могущего [illegible] оперативного вмешательства и от общего лечения, следующим образом.

Лечение начинается с наложения гипсовой повязки. Больной подвергается постельному режиму. При исчезновении боли удаляется нижняя часть гипсовой повязки. Больной встает в повязке. [illegible]

дит с помощью костыля и палки. При достижении достаточного улучшения на смену приходит аппарат Гессинга, под которым сначала носится еще костыль. В дальнейшем костыль совсем снимается. После этого больному шарнеру придается все увеличивающееся число движений. Затем снимается и эта коробка. Больной продолжает носить сильный гипсовый аппарат для разгрузки, чтобы не перегружать больной сустав, который еще не окреп. В дальнейшем снимают и этот аппарат. Больной может на несколько дней вытянуться. Наконец удаляют и его.

Рис. 311. Больной с туберкулезом сустава на костылях и с гипсовым аппаратом Гессинга.

Результаты, достигнутые таким лечением, при всем внимании, необходимом для этого количество труда, а также и расходов, едва ли настолько хороши, чтобы мы могли ими особенно гордиться. Только в некоторых частях случаев, когда лечение начато своевременно и когда оно долгое время было проведено систематически, мы можем получить такой сустав, который мы могли бы назвать как совершенно излеченный. В большинстве случаев остается сустав с большим ограничением подвижности и типичным изменением формы в положении приведения и сгибания вследствие разрушения костных частей сустава.

Уменьшение болезненности, ограничение ухода, сокращение продолжительности болезни, предупреждение чрезмерной деформации, наблюдаемой в неподвергающихся лечению случаях,—вот к сожалению все то, что мы в настоящее время еще можем дать больному.

i) Коксит у грудных детей.

Из воспалительных заболеваний тазобедренного сустава, попадающих в руки ортопеда, помимо туберкулезного кокситa надо остановиться на коксите у грудных детей. Это заболевание не так редко; от его раннего распознавания и лечения зависит очень многое.

Дело касается гонорройного заболевания сустава, при котором инфекция передается во время родов со стороны больной матери.

Такие кокситы у грудных детей ведут к чрезвычайно тяжелым разрушениям сустава, потере подвижности, разлитию гноя, тяжелым последствиям, сильному укорочению ноги.



Рис. 312. Гонорройный коксит у новорожденного и при переломе бедра, вызванном [illegible]

Если своевременно удалить гной прокольным или разрезом и уложить ребенка в лежачую кроватку с вытяжением, то нагноение в большинстве случаев быстро прекращается, в результате чего полу-

чается вполне приходящим для полного ариза сустав. На рис. 515 изображена гипсовая кроватка, употребляемая и для лечения переломов бедра, возникающих во время родов.

к) Тугоподвижность в тазобедренном суставе.

В [illegible] ных в [illegible] умеренно [illegible] сердца, [illegible] наступить нарушения [illegible] в тазобедренном суставе. [illegible] Наблюдалось [illegible] **тором не наблюдалось.**

В [illegible] двух [illegible] сустав [illegible] Так как [illegible] быть [illegible] сустав [illegible] в [illegible] авторы фиксировали [illegible] сустав, [illegible] приходилось [illegible] тугоподвижность [illegible] фиксации.

Т[illegible] большой [illegible] в тугоподвижность в [illegible] бедренном суставе. [illegible] тугоподвижность при [illegible] мало, то она зависит в большинстве случаев [illegible] обезображивающего артрита, который в этом отношении влияет [illegible] другим выше сказанным.

Наиболее часто тугоподвижность бедра бывает [illegible] происхождением воспалительным процессам, среди которых особенное значение имеют двоякого рода воспаления: **гонорройное и туберкулезное.**

В случаях врожденной тугоподвижности **анатомическая** картина [illegible] уменьшением внутрисуставного пространства, а при травматической тугоподвижности — неравномерным изменением формы костных частей сустава. При тугоподвижности в зависимости от [illegible] полный [illegible] между головкой и впадиной, состоящие из отдельных [illegible] рубцов. Нередко имеются в тазобедренных суставах остатки костные спайки. [illegible] ревматизм и остеомиелит особенно часто ведут к костным анкилозам.

В то время как форма костных суставных частей в большинстве случаев хорошо сохранена при восстановлении тугоподвижности [illegible] процессов [illegible] Из этого [illegible] рубцовых сращений внутри сустава, [illegible] впадины, препятствующих [illegible] движениям, существующим при [illegible] нормальных [illegible] **анкилозам только в виде исключения**[1].

Но какой бы [illegible] тугоподвижность, [illegible] никогда не бывает [illegible] Поэтому тугоподвижный сустав не находился в среднем положении. Таким [illegible]

[1] Последнее мнение автора оспаривается многими ортопедами. Ред.

[illegible] туго[illegible]ью [illegible] с [illegible] неправильным положением. Такие [illegible] обычным. Но [illegible] рассматривают [illegible] как одно целое [illegible] контрактуры бедра. [illegible] разных [illegible] к неправильным вы[illegible] предотвращения [illegible] необходимо [illegible] отдельным случаям выяснить, как [illegible] контрактуры имеет [illegible] и какое неправильное положение.

Неправильное положение, в котором обычно фиксируется сустав в случае образования контрактуры, является в сгибании и приведении, что в совокупности относится к воспалительным контрактурам. Наблюдаемые нами редкие исключения обусловливаются либо неправильным [illegible] воспалительного очага, например остеомиелитического на наружной поверхности шейки бедра, либо терапевтическими мероприятиями.

Степень деформации очень изменчива. Связь между тяжестью туго[illegible]подвижности и степенью деформации существует постольку, поскольку тяжелые изменения формы вызывают также тяжелые формы туго[illegible]подвижности. Обратных соотношений не бывает.

Картина, представляемая больными, страдающими контрактурой бедра, наиболее характерна у взрослого, где контрактура обязана своим происхождением нелеченному туберкулезному кокситу, перенесенному в детстве. Подобно тому, как туберкулезный коксит в ортопедии представляет классический пример воспаления тазобедренного сустава, деформация бедра при туберкулезе является классическим примером контрактуры бедра. Мы остановимся на этом подробнее (см. рис. 316 *а* на стр. [illegible] и рис. 321 *а* на стр. 310).

Основной симптом, бросающийся в глаза даже непосвященному, составляет укорочение ноги. В легких случаях оно проявляется только в виде неровной походки. Больной прихрамывает, но еще продолжает ступать всей поверхностью подошвы. В более тяжелых случаях пятка приподымается от пола; больной ставит стопу в положение конской стопы и этим выравнивает разницу в длине ноги. В случаях, где это не помогает больше, больной сгибает колено здоровой стороны, благодаря чему получается функциональное укорочение этой ноги. При достижении очень значительной степени деформации больной прибегает к костылю, которым он обычно укрепляет таким образом больную ногу, что она в состоянии до известной степени выполнять кое-какую опорную работу. Укорочение слагается из отдельных факторов. Важнейшим из них является функциональное укорочение, обусловливаемое неправильным положением. Приведение и сгибание бедра вызывают функциональное укорочение, отведение и выпрямление — функциональное удлинение ноги. К функциональному укорочению при деформации от коксита присоединяется реальное укорочение вследствие разрушения головной части бедра. Оно достигает особенно сильной степени, если к этому присоединяется еще и патологический вывих.

Когда деформация относится к периоду до окончания роста, то в качестве фактора реального укорочения наблюдается задержка роста ноги. В практике такая задержка роста еще более вырисовывается благодаря гипертрофии здоровой ноги, в то время как больная нога отстает от нормального развития не только в своей длине, но и

во всех других отношениях. При этом является особенно важным атрофия бедренной кости. У взрослого человека бедро может дойти до толщины пальца. Иногда остеопороз с целью компенсации кости обнаруживает в таких случаях большую склонность к образованию мозоли.

В случае тугоподвижности в тазобедренном суставе устанавливается тесная связь между позой и походкой, вынуждающая позвоночник компенсировать ограниченные движения ноги в тазобедренном суставе. Нога имеет сустав, находящийся в выпрямленном положении, которая хотя выбрасывается вперед благодаря сгибанию нижней части позвоночника. Больной, сидя, сгибает поясничную часть позвоночника. При ограничении тугоподвижности в подвздошно-бедренном суставе, чтобы достигнуть пола стопой, нарушается позвоночник. Чрезмерное и отведение вынуждают позвоночник к боковому сгибанию, или, иначе сказать, к так называемому статическому сколиозу. Направление сколиотического искривления соответствует положению бедра.

Позвоночник настолько хорошо выполняет функции двигательного органа, заменяя выпавшие функции тазобедренного сустава, что при благоприятных обстоятельствах получается почти полная замена. Человек с бедром, совершенно неподвижным в тазобедренном суставе, в положении легкого сгибания и отведения настолько хорошо справляется при нормальной ходьбе с тяжелым расстройством, что это нарушение функции остается почти незаметным даже для опытного глаза. Ненормальная и повышенная нагрузка позвоночника с течением времени оказывает своей действие, выражающееся в истощении резервных сил позвоночника. Больные с тяжелыми контрактурами бедра, если они не ходят чрезмерно мало, с течением времени начинают испытывать боли в спине, причину которых следует искать в типичных явлениях недостаточности позвоночника. Эти именно боли и приводят к нам вновь больных, в течение долгого времени справлявшихся со своей контрактурой бедра.

Настоящие деформации позвоночника редко образуются на почве контрактуры в тазобедренном суставе. При фиксации статического сколиоза обусловленное этим косое положение бедра в качестве исходного момента играет только весьма незначительную роль. Какое-либо иное равноценное поражение ведет к образованию сколиоза, косое же положение, вызванное заболеванием бедра, определяет направление возникающего сколиотического искривления.

Практическое значение контрактуры бедра определяется затруднениями, вызываемыми ею при ходьбе. К вышесказанному следует добавить, что даже самый незначительный переход за пределы функционально благоприятного положения отведения уже влечет за собой большое ухудшение способности к передвижению, быстро возрастающее в связи с увеличением угла отведения.

Об этом следует помнить при определении положения, вызванного контрактурой бедра.

Выпрямление ноги в время ходьбы наиболее благоприятным в функциональном отношении положением, сгибание же — наилучшим положением для сидения. Это представляет очень важное обстоятельство, так как большинство больных с контрактурой бедра занимается сидячими профессиями. Поэтому раньше, чем при-

[illegible] контрактуры в разгибательных необходимо информировать больного, что, выпрямляя в смысле [illegible] в отдельности [illegible] что при [illegible] будут возникать затруднения **с одеванием и снятием обуви и чулок.**

[illegible] для больных [illegible] **в согнутое положение.**

[illegible] суставов [illegible] скелета. Расстройства ходьбы [illegible] Больные [illegible] друг друга. [illegible] вместе с выбрасываемой [illegible], в то время как [illegible] на [illegible], описывает [illegible] полная, лишь [illegible] ходьбы, при которой [illegible] стопы [illegible] дальнейшая ходьба. Автору известно много случаев, у которых сохранилась двусторонняя контрактура бедра после кровавого вправления врожденного вывиха бедра, от которого они обещали облегчения.

Диагноз. Диагноз контрактуры сустава при исследовании, сделанном в всем приемом искусства, устанавливается без особого затруднения. Поэтому мы воздержимся от описания исследования.

Установлением наличия контрактуры сделано еще не все. Следует также определить **степень ту гоподвижности, а равно направление и степень неправильного положения сустава.**

Степень ту гоподвижности выявляется наиболее ясно у больного, если, при наличии здорового сустава наряду с больным, заставить больного, лежа на спине, выполнять одновременно одноименные движения в обоих суставах до возможного предела. Заставляя больного выполнять активные движения в стоячем положении, картина смазывается благодаря одновременному участию таза в движениях.

Степень [illegible] выявляется, укладывая больного плоско на стол и сгибая [illegible], что сделал, находящаяся в положении лордоза, [illegible] к поверхности стола.

Чтобы [illegible] приведения и отведения, необходимо, чтобы больной [illegible] на стол, тогда мы установим таким больным в такое положение, чтобы ось тела была перпендикулярна линии, соединяющей обе [illegible] подвздошной кости.

После определения формы и степени контрактуры следует еще представить себе картину состояния самого сустава. Сначала устана-

вливают, продолжается ли причинное заболевание. В этом отношении мы опираемся на данные анамнеза.

Если причиной развития контрактуры было заболевание гонорейного, септорегматического или туберкулезного характера, то при отсутствии воспалительных явлений можно предполагать исчезновение возбудителей инфекции. При остеоартритическом характере заболевания могут сохраняться деформирующие изменения в течение продолжительного времени. В этом отношении в большой степени подозрительны контрактуры туберкулезного происхождения. При сохранении в таких суставах мышечного напряжения, при жалобах больных на боли, при ограничении еще каких-то движений рекомендуется бальзовно необходимо иметь в виду, что опасность сохраняется даже в течение десятилетий с момента перенесенного заболевания.

Важнейшим из дополнительных методов является рентгеновское исследование. Оно дает представление о том, сохранены ли формы костных частей сустава, имеются ли костные сращения в каких-либо отделах. Оно позволяет нам судить о наличии посмертных изменений данным рентгенограммы следует с большой осторожностью. Не менее также и подробное истолкование снимка.

Прогноз. В общем он благоприятен, если заболевание тазобедренного сустава сопровождается гипоподвижности. Только легкие степени гипоподвижности после острого суставного ревматизма составляют в этом исключение.

Неправильное положение самопроизвольно не улучшается, раннее только если имеется в таких случаях склонность к переходу в более резко выраженное положение сгибания и зачастую не приведет к каким-либо путем к функциональному улучшению.

Профилактика. Болезни, ведущие к образованию контрактуры в тазобедренном суставе, в общем носят настолько тяжелый характер, что лечебные мероприятия, направленные к предупреждению контрактур, в большинстве случаев играют лишь незначительную роль. При острых инфекционных воспалениях следует начинать насаживать давления тогда же, как только разрешает состояние сустава. Этот момент можно установить по мышечным спазму, фиксирующему воспаленный сустав. Наличие этих мер при движениях показывает, что к ним прибегают преждевременно или что они производятся с большим усилием. При хронических заболеваниях следует избегать ласкающих движений при этих обстоятельствах. В этих случаях необходимо ограничиться уменьшением давления костных суставных частей друг на друга.

Повышение внутрисуставного давления, вызываемого тяжестью сокращенных мышц, а при стоянии или ходьбе тяжестью больного тела, действует в направлении сближения сращения между суставными поверхностями и служит деформации суставных частей. Как отражается на суставе прекращение этого давления, можно наблюдать, если при туберкулезном коксите наложить гипсовую повязку. Через несколько недель после снятия сустав всегда обнаруживает большую подвижность, чем до того.

Поэтому острые воспаления тазобедренного сустава следует лечить также вытягивающими и фиксирующими повязками; при последую-

щем [illegible] лечения больному [illegible] разрешать ходить [illegible] в разгружающей шине.

Профилактическим мероприятием, на которое следует рассчитывать [illegible] изменениям [illegible] в сустав [illegible] является заблаговременная установка сустава [illegible] в более выгодное положение, которое в случае [illegible] может оказаться для больного очень полезным [illegible] благоприятным.

Лечение. Первый вопрос, который [illegible] в данном случае ответа можно [illegible] восстановить утраченную подвижность. Но удаление неправильно [illegible] положение сустава устраняется само по себе без каких-либо специальных мероприятий. Если же на этот вопрос приходится отвечать отрицательно, то следующим вопросом является, возможно ли достигнуть функционального улучшения путем изменения положения сустава. Основанием для ответа на этот вопрос служит вышесказанное о значении различных неправильных положений конечности.

Для применения некровавой мобилизации мы редко находим благоприятные условия. Только в том случае, если фрагменты и выдающиеся [illegible] в том месте между ними образовались только мягкие сращения, возможно было бы рассчитывать на пассивными движениями, растягивающими и расширяющими эти сращения. С этой целью нам необходимо, по крайней мере по прошествии месяца, наложить больному не для того, чтобы иметь возможность действовать более резко, но для выключения рефлекторных мышечных напряжений. После этого [illegible] сильнее [illegible] и, наконец, [illegible] больного [illegible] с обычным аппаратом.

При наилучших условиях для выполнения некровавой мобилизации [illegible] ряд дней к цели, [illegible] некровавой [illegible].

Фалькман [illegible] в XIV [illegible] анкилоз [illegible] сустава [illegible] сращения. Выработанным [illegible] резекции. [illegible] XVII [illegible] века. В наших современных учебниках о [illegible] совсем не упоминается. Автор полагает, что к нему [illegible] с некоторыми изменениями.

Сначала [illegible] сустава [illegible] на руках [illegible] сустава [illegible] раз, [illegible] и [illegible] Затем [illegible] и [illegible].

Верхний [illegible] сустава [illegible] так, чтобы [illegible] получился [illegible] на его [illegible] Затем [illegible] большую [illegible] и [illegible] Между [illegible] должно было [illegible] для того, чтобы [illegible] образовался анкилоз.

У автора нет [illegible] результаты, описанные [illegible] его учителем [illegible] убедительными и заслуживающими внимания.

У больных, находившихся под наблюдением Гоффа, были двусторонние анкилозы суставов с выраженностью бедра и сгибания, как больных с туберкулезом [illegible]. Если бы в этих случаях применялась обычная резекция или остеотомия, то и без того весьма [illegible] результаты [illegible] были бы еще значительнее.

В последнее время Гоффа [illegible] стал производить, придерживаясь старой методики. Отделив [illegible] от [illegible] кости, соединяющие [illegible] с тазом, из остатка [illegible] мышцы формировал впадину для головки бедра и [illegible] интерпозиции свободно пересаженного лоскута жира. Корректировал положение кости по отношению к этой впадине.

На основании плачевных результатов в последнее время выдвинуты [illegible] сомнения. Но все же они довольно [illegible]. В качестве примера автор приводит больную, изображенную на рис. 316, *a* и *b*. Через полгода после операции подвижность равнялась четверти нормальной. Положение было настолько корректировано, поскольку [illegible] изменения в позвоночнике. Больная ходила с помощью палки [illegible] расстояния, а иногда даже и без палки.



Рис. 316. *a*—анкилоз правого бедра в тяжелом деформированном положении, возникший вследствие туберкулезного коксита; *b*—посредством модифицированной резекции достигнуты значительные исправления положения и подвижность до 1/4 нормальной.

У тех, кто знаком с временной хирургией [illegible] восстановить подвижность сустава, привести к тому, что [illegible] можно [illegible] **артропластикой. Заслуга в этом отношении принадлежит** [illegible] Вальтеру, [illegible].

При применении суставной пластики [illegible] в [illegible] суставу. Большинство **временной резекцией** [illegible] **суставную впадину.**

Проведение этого способа на бедре тяжелее, чем на других суставах, что объясняется тем, что [illegible] суставу [illegible] **самого сустава.**

В последнее время автор оперирует при помощи разреза, изображенного на рис. 317. Он [illegible] ходит с разрезом, предложенным Шарпером для резекции [illegible] сустава. Разрез [illegible] по переднему краю мышцы,

натягивающей широкую фасцию (к бедру и до его переднего границы на некоторое расстояние вниз). У переднего края мышцы, натягивающей широкую фасцию бедра, входит полоском или клеваторием между этой мышцей и средним ягодичным мускулом, с одной стороны, а под длинною косою, с другой. Место прикрепления приводящей мышечной массы сравнительно с большим для любой. Теперь уже весьма удобно подойти к суставу сверху и спереди. Для выреза в подвздошной кости отдельных мышц **с гребешком подвздошной кости.**

Рис. 317. Кожа [illegible] бедра [illegible] суставу

Если в стенке до самого сустава еще находится щель, то в нее входит долотом и, ротируя ногу, отделяют головку от впадины. При полном анкилозе сустава или месте, на котором можно было бы формировать искусственную головку часть бедра. Обнажения головки мы сделали наружу из раны посредством прямого разреза [illegible] и обнаруживается соединительным отростком. Посредством отслаивания бедра за пилою, и головка [illegible] до [illegible] под [illegible]. При этом [illegible] приходимся [illegible] предложенные Гоффа и Лексером для [illegible] прорезания [illegible].

После этого следует покрыть [illegible] мягких частей, для чего автор так же, как Лекчер, берет лоскут из подкожной

Рис. 318 *a* и *b*. Показано [illegible] бедра [illegible] средством ар[illegible] и длинность, [illegible] изображения на [illegible] рисунках.

клетчатки, в то время как Нейр рекомендует полоску, взятую из широкой фасции бедра. Лоскут из мягких частей фиксируют вокруг шейки, после чего следует репозиция головки.

В случае [illegible] головка устраивается, но несколько ниже места своего прежнего прикрепления.

[illegible] отслоенную кожу, стаю щуюся до [illegible] и [illegible], а по [illegible] наложению легкую вытягивающую повязку.

[illegible] производить. После заживления раны [illegible] бельем, [illegible] сустава и [illegible] самому [illegible] подвижность затем [illegible] сустава. Это удается достичь [illegible] меньшим выреза лоскута в качестве и при [illegible] материала, если [illegible] сустав от преждевременной [illegible] весом в [illegible] туловища и если все послеоперационное [illegible] гладко.

Результаты такого рода операции иллюстрируются на рис. 318 a и b. Больная оперирована автором в 1919 г. и демонстрирована на хирургическом съезде в 1925 г. Рисунки показывают состояние к началу 1927 г. Сустав обладает почти нормальной подвижностью. Больная по своей профессии проводит целый день на ногах. При этом нет никаких болей, только легкое прихрамывание. Это прихрамывание могло бы быть устранено с помощью подвертельной остеотомии. Больная так же, как и другие больные в подобном положении, от этой добавочной операции отказалась. Следует упомянуть, что больная за это время стала матерью, что было невозможно до операции, когда бедро находилось в положении приведения.

Представляет интерес рентгенограмма (рис. 319 a и b). Анкилоз образовался вследствие ревматического заболевания. При операции была найдена вполне сохранившаяся головка бедра. Автором снят с нее только тонкий слой. Вырезанная головка равнялась приблизительно трем четвертям своей нормальной величины. Теперь головка совсем исчезла и от шейки остались лишь короткие культи; несмотря на это, функция сустава выполняется безукоризненно.

Из всего этого следует вывести заключение, что нет надобности особенно стараться получить хорошую форму головки при операции.

Вся операция при этом представляется гораздо более простой и что важно для асептики, выполняется в более короткое время. По мнению автора следует шире расширять показания для артропластики тазобедренного сустава. Эти показания практически осуществлялись меньше, чем это следовало, по крайней мере автором. В качестве предпосылки для выполнения этой операции он считал необходимым наличие хорошо сохранившейся головки бедра. Однако от этого требования можно отказаться.

Пластика суставов несомненно может дать также и на бедре весьма удовлетворительные результаты, если операция и послеоперационное лечение протекали хорошо. Все же эту операцию можно предложить больному только после всестороннего обсуждения. Большие операции при самой строгой асептике и выполненные самым опытным оператором отнюдь не всегда приводят к цели.

По мнению автора суставы, пораженные ранее туберкулезом, надо безусловно исключить из показаний для артропластики. Для них применима долбящая резекция. В отношении суставов, где тугоподвижность вызвана иными причинами, следует прибегать к суставной пла-

стике только в тех случаях, когда подвывих сустава является для больного безусловно всех [illegible]. Эта необходимость может быть вызвана условиями профессии, а при двустороннем вывихе — тяжелыми бытовыми условиями. В этом случае необходимо добиться по возможности сустава.

В случаях, не относящихся для [illegible] кровавой мобилизации, можно достигать функционального улучшения путем исправления положения сустава при сохранении [illegible] подвижности. Для этого также существуют два пути: внутрисуставная и околосуставная





Рис. 319 *a* и *b*. Рентгенограммы к рис. 318 *a* и *b*.

или коррекция. При внутрисуставной коррекции мы, прежде всего, имеющуюся деформацию, восстанавливаем [illegible] сустава до [illegible] пределы. При околосуставной коррекции мы сохраняем нормальное положение сустава, [illegible] газового кольца, [illegible] на этом месте [illegible] нормальное положение по отношению к тазу.

Внутрисуставную коррекцию можно выполнить [illegible] повязки с вытяжением, гипсовой повязки, а также применяя [illegible] ортопедические аппараты. При околосуставной коррекции мы прибегаем к подвертельной остеотомии.

Эффективность повязки с вытяжением ограничена. Однако ее можно с успехом использовать при мягких контрактурах

для устранения положения отведения или приведения, с меньшим успехом для исправления сгибания.

Применяя гипсовую повязку, можно произвести коррекцию в несколько этапов или в один прием. Производя этапную коррекцию, мы с помощью небольшого усилия отодвигаем бедро до получения нормальной и устанавливаем таким расчетом, чтобы давление не вызывало сильных болей, до тех пор, пока не будет достигнута. Этапная коррекция особенно показана в случаях туберкулезного коксита, при которых уже образовались грубые изменения, а воспаление еще вполне не прошло. В этих случаях лечение коксита фиксацией совмещается с исправлением деформации. Именно в этих случаях очень часто можно наблюдать, как фиксация сохраняет подвижность сустава. Чем лучше фиксируется сустав, тем более подвижным он оказывается при смене повязки и тем лучше можно использовать достигнутую подвижность для дальнейшего проведения коррекции.

Этапная коррекция, выполненная указанным способом, представляет абсолютно безопасный способ. Она является предпочтительным методом для устранения неправильного положения, вызванного туберкулезным заболеванием тазобедренного сустава.

Коррекция посредством одномоментного вмешательства требует применения наркоза, что не представляется необходимым при этапной коррекции. Таз фиксируется. Фиксация таза достигается наиболее полно, не только придавливая таз к столу руками ассистента, но также с помощью максимального сгибания здорового бедра в тазобедренном суставе. Сращения в суставе разрываются с помощью движения ноги; приходится коррекция, удерживаемая гипсовой повязкой. Весьма целесообразно начинать исправление с форсированного выпрямления сустава. Автор укладывает больного на выпрямляющий стол и сильно тянет за обе ноги; в этом поддается исправлению особенно сустав, находящееся в положении приведения или отведения, в то время как при согнутом положении исправление более затруднительно. В таких случаях автор производит выпрямление здоровой ноги и сгибает ее в тазобедренном суставе. Производимое выпрямление больного бедра наиболее ясно сказывается на уменьшении лордоза. Способ, предложенный Доллингером, является очень хорошим методом коррекции контрактуры бедра за один сеанс, для выполнения чего не нужен выпрямляющий стол. Для осуществления этого способа используются двумя гладкими оцинкованными стальными полосами или трубами около 1,0—2,1 м в ширину и $1^1/_2$—$2^1/_2$ м длиной. Полосы одним концом накладывают на операционный стол, а другим—на две подходящие подставки (перевязочный стол). Концы, лежащие на столе, соединяют под углом 30—40 градусов. Больного укладывают на эти полосы таким образом, чтобы он опирался спиной и головой на полосы и на операционный стол. Больные бедра устанавливают в их деформированном положении. Ведение этого сегмента плоско прилегает к полосам. Здоровую ногу кладут на соответствующую полосу и крепко обвивают бинтами (рис. 320). После этого следует наложение гипсовой повязки вокруг туловища и таза, а в тя-

желых случаях вокруг здорового бедра. После достаточного отведения помещают больную ногу на полосу с подвешенными стопами и прочно забинтовывают в продолжение гипсовой повязки. Когда повязка окончательно оплотнеет, вытягивают полосы.

Способ Доллингера сравнительно мало травматичен и дает всегда хорошие результаты коррекции. На рис. 321 а и b изображен тип больной до и после коррекции по Доллингеру.



Рис. 32. Исправление деформации при тяжелых и старых вывихах по Доллингеру.

Для коррекции контрактуры бедра предложен целый ряд **портативных аппаратов.** Полезное действие оказывают только те из них, которые снабжены достаточно хорошими фиксационными частями. Этому требованию удовлетворяют только аппараты типа Гессинга, прочно охватывающие таз и ногу и снабженные приспособлениями для активных движений в тазобедренном суставе, направленных в сторону желаемой коррекции. Это очень большие и дорого стоящие аппараты. Применение их требует много времени, тщательного наблюдения опытного лица, иными словами, нужно клиническое лечение. Поэтому к исправлению аппаратами прибегают только тогда, когда больному уже и без того назначен аппарат, например в частности при лечении аппаратом туберкулезного коксита. В таких случаях при неправильном положении устраивают в аппарате соответствующие корригирующие части для устранения этого положения.

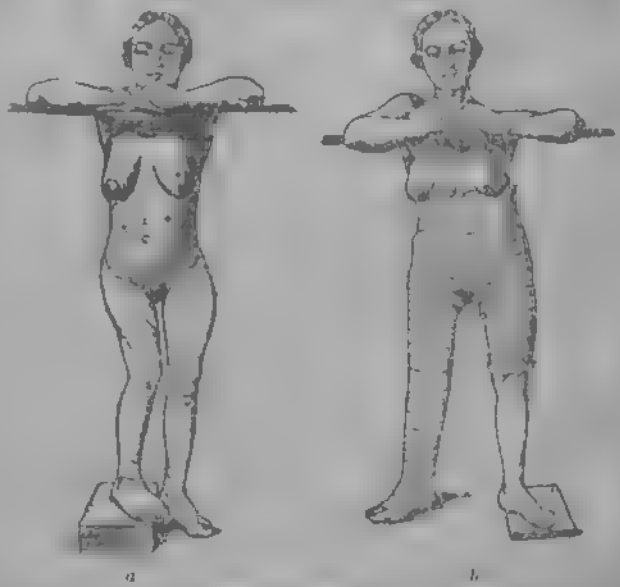

Рис. 321 *a* и *b*. *a* деформация при коксите; *b* редрессация по Доллингеру на полосах, в гипсовой повязке.

Гессинг с этой целью совмещал со своим аппаратом так называемое переднее вытяжение. Этот тип аппарата (рис. 322) действует посредством резинового тяжа в смысле разгибания тазобедренного сустава. Гоффа присоединил к этому еще заднее вытяжение, укрепив на задней стороне резиновый тяж, натянутый между тазовой дугой и гильзой бедра.

Для проведения отведения он использовал другой тип, при котором можно легко превратить отведение в приведение (рис. 323). С тазовой

робкой соединяется пружинящая стальная шина, которая идет вдоль наружной части аппарата вплоть до колена. От этой шины отходит стальной штифт с благообразными вырезками. Свободным концом он проходит через отверстие, проделанное в пружинящей шине. Пружинящая часть отстоит от наружной шины аппарата. Завинчивая гайку штифта, он будет давить на аппарат. Эластичность пружинящей части шины приходит в действие, и аппарат превращается из положения приведения в положение отведения.

Перемена происходит перемещением наружного фриза на наружную шину аппарата и перестановкой гайки между ними.

Таким образом мы имеем для внутрисуставной коррекции неправильно стоящих тазобедренных суставов с контрактурами целый ряд разработанных способов, применяя которые, можно коррегировать любое неправильное положение, если нет обширных костных сращений. Тем не менее в большинстве случаев околосуставная коррекция предпочитается внутрисуставной.

Для этого имеются два основания. Во-первых, при околосуставной коррекции нет опасности повторной вспышки первичного воспаления и, во-вторых, околосуставная коррекция гораздо лучше защищена от опасности рецидива, чем внутрисуставная.

Рис. 22. Аппарат Гоффа для лечения коксита с передним латыжением

Рис. 32. Аппарат для лечения коксита с пружиной для коррекции приведения и отведения по Гоффа.

Внутрисуставные коррекции весьма склонны к рецидивам; это уж давно известный в ортопедии факт. Поэтому Лоренц рекомендует при лечении туберкулезных кокситов способствовать появлению костного анкилоза в благоприятном положении. Это предложение заключает в себе много хорошего, но при чрезвычайно незначительной склонности туберкулезного сустава к образованию костного анкилоза оно ни к чему не приводит.

Склонность к рецидивам объясняется деформацией костно-суставных частей, чем часто сопровождаются контрактуры тазобедренного сустава. В нормальном суставе головка и впадина благодаря их округлым поверхностям соответствуют друг другу в любом положении. Если же на этих поверхностях появляются неровности и углубления, как это бывает в большинстве случаев при контрактурах, то положения суставных частей соответствуют друг другу только тогда, когда выступ входит во впадину. Конечно можно вывести их из этого положения, но при этом получается неустойчивое равновесие. Как только прекращаются наши принудительные меро

принятия, сустав вращается в свое прежнее устойчивое положение, непрерывно в положение, которое мы только что устранили, выставляется. Восстановление начинается с последствия.

Поэтому к внутрисуставной коррекции следует прибегать только в тех случаях, когда, во-первых, исключена возможность в дальнейшем старого специфического процесса и, во-вторых, когда сохранена гладкая округлая поверхность головки, иначе всегда следует предпочесть остеосуставную коррекцию.

Для ее выполнения мы применяем [illegible] остеотомию. Для остеотомии также фемуральный сустав мы подходим

Рис. 323 *a*—*d*. Тазовая деформация при коксите: *a* и *c* — до исправления и после подвертельной остеотомии; *b* и *d* — после исправления.

Операция выполняется так же, как и в других случаях, при которых мы прибегаем к подвертельной остеотомии. Затруднения при установке угла изгиба встречаются только при контрактурах с особо тяжким положением сгибания и приведения. В этом случае сильно сморщенные мышцы представляют препятствия для проведения коррекции. Это сопротивление преодолевают, отделяя мышцы, прикрепляющиеся к кости, а также посредством миотомии приводящих мышц. В таких случаях целесообразно рассекать бедро не поперек, как это обычно делается, а проводить линию остеотомии спереди и снаружи кзади и вверху. Тогда тазовый конец бедра покрывает дистальный таким образом, что этот последний при разгибании не может сдвинуть и вперед. Применение

[illegible] образных [illegible] коррекции [illegible] так же, как при других остеотомиях на бедре.

Следует указать еще на один важный вопрос, а именно на каком уровне следует производить подвертельную остеотомию. [illegible] меньше [illegible] как это делается при застарелом врожденном вывихе?



Рис. 325. Рентгенограмма к рис. 324 а. [illegible]

В общем остеотомию следует делать возможно ближе к суставной щели, так как при этом приближаются к нормальным соотношениям. Только при неправильных положениях, где сохранена значительная подвижность, можно прибегнуть к глубокой остеотомии, которая в таких случаях оказывает такое же действие, как и при застарелых врожденных вывихах. В таких случаях следует еще иметь в виду вилкообразную остеотомию по Лоренцу.

Результаты, достигнутые нами с помощью околосуставного исправления (рис. 324 a—d), заключаются прежде всего в удлинении ноги, а отсюда—в повышении эффективности передвижения.

Больные освобождаются от костылей, часто палка и высокие ботинки также делаются ненужными. Позвоночник стоит прямо; бывшие до того болевые ощущения в спине исчезают. Все это вместе взятое является для больного преимуществом перед операцией, применяемой при лечении контрактур. Тем не менее эту операцию можно применять не во всех случаях, так как в силу указанного выигрышу соответствуют потери, и для больного часто оказывается более ценным то, что он теряет, нежели то, что он приобретает.

f) Болтающийся тазобедреный сустав.

Огнестрельные повреждения тазобедреного сустава с большими дефектами тазового конца бедра наблюдаются после войны в довольно большом количестве. Вызванные ими болтающиеся суставы обусловливают тяжелые функциональные расстройства. Повидимому нет оперативных приемов, дающих хороший эффект в смысле устранения этих функциональных расстройств. В этих случаях для облегчения страданий больного следует ограничиться только тем, что может дать портативный аппарат.

Аппараты применяют в виде опорных шин для таза, т. е. они должны переносить тяжесть туловища на седалищный бугор и передавать ее далее при посредстве ноги. Для предотвращения вращательных движений должно быть связано тазовое кольцо

с шиной. Сильнее удлинение ноги требуется в большинстве случаев также удлинения ниже лежащей части ноги.

m) Параличи мышц таза.

Особенно часто встречаются параличи мышц таза при детских параличах и при параличах взрослых в случаях, сопровождающихся ними. Обычно параличи начинаются всегда с выпадения прямыми мышцами всей ноги. При этом в первом периоде, когда еще нет контрактуры, ходьба еще сравнительно возможна, поскольку не выпадение отдельных групп мышц, а выпадение всей ноги на соответствующей стороне.

Обычно часто встречается частичный или полный паралич ягодичных мышц. При большом нарушении ягодичных мышц для выпрямления туловища даже параличи сильно нарушают возможность передвижения в вертикальном положении, в особенности тогда, когда паралич не ограничивается одной половиной таза.

В большинстве случаев, когда при поражениях ноги больные вынуждены ползать или ходить с помощью костылей, паралич ягодичных мышц обоих половин таза является важным причинным моментом.

При длительно протекающих параличах развиваются контрактуры в тазобедренном суставе, как и в других суставах. В случаях паралича ягодичных мышц сгибательные контрактуры большей частью наблюдаются в сочетании с приведением.

Эти контрактуры в свою очередь вызывают дальнейшие расстройства. Встречаются субъекты, могущие передвигаться при наличии полного паралича мышц одной половины таза. Можно приучить такого больного к ходьбе, чтобы он при помощи опорной шины ходил приблизительно так, как будто бы у него была ампутирована нога по области тазобедренного сустава. Необходимым условием для этого является нормальное положение таза. Наличие сгибательной контрактуры делает это абсолютно невозможным.

Практическое значение параличей тазобедренных мышц зависит от того, какая часть этих мышц поражена, также от степени наличия контрактур, а также от того, имеются ли параличи или нет поражения с стороны остальной части ноги.

Отсюда вытекают и основные принципы лечения.

При наличии довольно равномерного пареза мышц всей ноги следует посвятить особое внимание тщательному уходу за мышцами таза. При наличии контрактуры бедра прежде всего нужно устранить ее, при выпрямлении контрактуры колена или при пластике четырехглавой мышцы держаться исключительно этого правила в том случае, когда контрактура колена настолько велика, что делает невозможным исправление деформации бедра. Такой случай изображен в таблице «Параличи ноги» на рис. 2 а и б.

Мышцы таза представляют благоприятные условия для мышечной пластики. Иногда с помощью бокового перемещения начала мышцы, натягивающей широкую фасцию бедра, можно надвинуть кость, удается придать этой мышце отводящую функцию и таким образом частично возместить выпадение ягодичных мышц. В случае, изображенном на

рис. 246 и 247, такое перемещение производится с обеих сторон и длинным [illegible] до тех, что он встал на ноги.

Как раз в таких случаях нам пришлось наблюдать, что мышцы до того [illegible] Происходит [illegible] функционировать [illegible] с течением [illegible] получаются совершенно неожиданные результаты.

Так называемая косметическая операция (Kosmetische Operation) предложенная Лоренцем, является [illegible] приемом, по своему действию [illegible] места прикрепления мышцы, [illegible] фасцию бедра. При параличах мышц таза нога часто [illegible] при ходьбе [illegible] операцией можно устранить [illegible] уменьшить, что является [illegible]

В случае сильного [illegible] разрез [illegible] вертел таким образом, что [illegible] вшивают задний край разрезанной фасции. Это положение [illegible] сшивая фасцию и скрепляя ее с вертелом. Эта простая операция действительно дает хорошие результаты.

Были сделаны разного рода попытки заменять парализованные мышцы таза мышцами живота и спины. Прямая мышца живота может быть без особого затруднения соединена с прямой мышцей бедра. Также можно соединить каудально отделенный разгибатель спины с ягодичными мышцами, проводя по Ланге шелковые сухожилия. Имеются сообщения о некоторых результатах таких операций; они как оперативные попытки безусловно заслуживают интереса и внимания. Автору представляется сомнительным, получат ли они когда-нибудь общее признание. Очень многого ожидали от мышечных трансплантаций и о них говорили много, но ничего решительного это не нашло применения на практике, поэтому же лучше воздерживаться от таких операций, раз они не совсем просты.

Артродез является операцией, применяемой по мнению автора при параличах мышц таза лишь в исключительных случаях. Речь о нем может идти, когда желают освободить больного от аппарата. Но это возможно очень редко.

Наконец следует еще упомянуть, что при параличах мышц таза можно достигнуть улучшения походки при помощи глубокой подвертельной остеотомии. Симон особенно указал на это, и автор может подтвердить его указания. Улучшение объясняется уменьшением феномена Тренделенбурга.

15. БЕДРО.

а) Врожденные деформации.

Врожденные деформации бедра встречаются редко. Практическое значение имеют только ампутации внутриматочного происхождения и врожденные дефекты бедра.

Внутриматочные ампутации вследствие амниотических отшнурований встречаются в большинстве случаев [illegible] ногах в виде высокой ампутации и вызывают точно такие же расстройства, как подобные же ампутации, производимые в послеродовой

[illegible]ны. Уход за ними одинаковый. Мы остановимся на них, когда будем говорить о врожденных вывихах бедра.

Здесь следует только упомянуть, что Гофман на одном случае [illegible] двусторонней врожденной ампутации бедра разработал [illegible] для лечения двусторонних врожденных ампутаций бедра.

При врожденном дефекте бедра щедро снабжена хрящевую картину. Суставная область, обращенная к тазовой мышечной массе, откуда выходит нерв, также не всегда имеет нормальные соотношения вместе со стопой. Результат получается от укорочение бедра и именно от верхнего конца. Отсутствующая часть в одних случаях длиннее, в других короче. Но направление к колену всегда имеет свою нормальную тенденцию. Его верхний конец обычно [illegible]. В некоторых случаях при наличии маленькой головки она и называет coxa vara. Поэтому врожденный дефект бедра приводит в [illegible] с врожденной coxa vara (дрехель). Трудно решить, правильно ли это.

В отношении функции трудно удивляться, насколько бывают [illegible] ноги с врожденным дефектом бедра. При двусторонней деформации больные ходят короткими шажками, переваливаясь так же, как и при двустороннем вывихе бедра, но это вносят очень хорошо. При одностороннем дефекте сильное укороченье ноги вызывает значительные расстройства.

Лечение ограничивается выравниванием укорочения ноги. Микулич сообщил о получении значительного удлинения ноги посредством остеотомии, выполненной им приблизительно так же, как при coxa vara. В соответствующих случаях этот пример достоин подражания. Протезы, обычно вообще необходимые, в этих случаях конечно не нужны.

Протезы следует изготовлять в виде удлиняющих аппаратов. Их детали зависят от степени укорочения, а равно от того, нужно ли и можно ли достичь наступания всей подошвой или же для удлинения ноги можно прибегнуть к положению конской стопы и т. д. Известны аппараты типа Иоахимсталя и Дремана. Первый утилизирует стопу для наступания всей подошвой, а второй ставит ее в крайнее положение конской стопы.

Приобретенные ортопедические заболевания бедра.

Приобретенные деформации бедра гораздо многочисленнее врожденных. К ним присоединяется еще значительная часть функциональных расстройств, не связанных с изменением формы.

Мы начнем с болезни, которую можно отнести к заболеваниям как бедра, так и таза, но она, собственно говоря, не относится ни к тому, ни к другому.

b) Ишиас.

Ишиас представляет чрезвычайно часто диагностируемую болезнь для лечения которой предложено большое количество методов лечения.

Больные обращаются к ортопеду с жалобами на хромоту или перекашивание позвоночника. Кроме того к ортопеду часто попадают больные, у которых боли в ноге принимались за ишиас, но где основ

[illegible] тазобедренного сустава, [illegible]

[illegible], что мы не будем [illegible]. Хара[illegible] [illegible] седалищного нерва. В большинстве случаев [illegible] не всегда удается [illegible]. При [illegible] ходить также и на левую; [illegible] на одной ноге, чтобы целиком перейти на другую.

При сильных болях больные начинают прихрамывать, они прибегают к палке, неся ее в руке соответственно пораженной стороне, и придают своему туловищу непривычное положение, получившее название седалищного сколиоза. Если это перекошенное положение туловища выдвигается на первый план среди всей картины болезни, то в этом случае говорят о сколиотическом ишиасе. При этом туловище наклоняется большей частью по направлению к больной стороне. Некоторые больные могут благодаря сильным активным движениям туловища некоторое время удерживать позвоночник в выпрямленном положении. Иногда больные в состоянии переводить сколиоз с одной стороны на другую и тогда такие случаи носят название ischias scoliotica alternans.

Всем известно, что боли при ишиасе достигают сильной степени, заставляя больного лечь в постель. Продолжительная болезнь может вызвать похудание всей ноги. Со стороны двигательных нервов не наблюдается никаких заметных расстройств.

Таким образом мы имеем картину невралгии в области нерва, состоящего из чувствительных и двигательных волокон. Что лежит в основе этой невралгии?

Было произведено много исследований на мертвых и живых, но найдено очень мало. В некоторых случаях находили патологические изменения нерва, но из этого можно было вывести только то заключение, что при том или ином заболевании седалищного нерва наступают боли, которые нельзя отграничить от болей при ишиасе. Анатомический субстрат ишиаса до сих пор еще не доказан.

Диагноз. Характерным симптомом для ишиаса считается наличие болезненных точек при давлении на корешки седалищного нерва между большим вертелом и седалищным бугром, на малоберцовый нерв позади головки малоберцовой кости и на его кожную ветвь кзади от наружного мыщелка голени.

При постановке диагноза ишиаса особенным вниманием пользуется симптом Ласега. Больного кладут плоско на спину, охватывают больную ногу и сгибают ее в тазобедренном суставе, удерживая колено в выпрямленном положении. У здорового человека это движение не вызывает особых болей до обычного предела сгибания, больной же с ишиасом испытывает при этом сильные боли уже задолго до этого предела сгибания.

Отсюда дол[illegible] быть [illegible] к диагностике ишиаса, т.е. как некоторые заболевания тазобедренного сустава и позвоночника сопровождаются болями в области седалищного нерва, [illegible] характеру и расположению болей, [illegible] для ишиаса. Исходя из необходимости изучения [illegible] в области седалищного нерва [illegible] заболеваний тазобедренного сустава [illegible] мы [illegible] часто будем находить в [illegible] болезни [illegible] время как в таком нерве и [illegible] органов также могут вызывать боли в седалищном нерве, [illegible] вопросом, существует [illegible] боли, возникающие [illegible] седалищного нерва, [illegible] ями вследствие заболеваний, локализующихся в [illegible] корешковседалищного нерва.

Разрешение этого вопроса в исследовательском смысле безусловно завело бы нас слишком далеко.

Отвергать наличие позвоночных невралгий только потому, что при невралгиях нельзя сочинить на нерве анальгезирующих изменений, рационально пренебрежение опыта повседневной практики и логики. Типичные невралгии седалищного нерва бывают значительно реже, чем это диагностируется всеми в настоящее время.

Ни в коем случае нельзя ставить диагноз ишиаса раньше, чем не будут с полным правом исключены заболевания тазовых органов, тазобедренного сустава, костных частей таза и особенно нижнего отдела позвоночника.

Поступая таким образом, мы чаще всего в качестве причины, вызывающей боли и принимаемого ишиаса, находим активный деформирующий артрит, т. е. недостаточность тазобедренного сустава, особенно часто недостаточность позвонка.

Косое положение позвоночника, называемое седалищным сколиозом, является очень часто симптомом недостаточности с наличием болей в области седалищного нерва. Симптом Лясега легче всего объяснить, как исходящий от позвоночника. Укладывая больного на спину и поднимая ногу для получения этого симптома, поясничная часть позвоночника образует кифоз. При этом происходит сдавление тел поясничных позвонков друг с другом. Если последние, находясь в состоянии раздражения, вызывают иррадиирующие боли в области седалищного нерва, то естественно, что увеличение давления вызывает также усиление этих иррадиирующих болей.

Автор полагает, что положительный симптом Лясега скорее говорит за наличие заболевания поясничной части позвоночника, чем за типичную невралгию седалищного нерва.

Лечение. Принимая во внимание все изложенное, станет вполне понятным, что наиболее ценными средствами в лечении ишиаса будут применяющиеся при лечении недостаточности позвоночника и тазобедренного сустава покой и лечение ванными с прибавлением грязей и радиоактивных вод. У больных ишиатиков, излечившихся от ишиаса при этих способах, надо полагать, его не было вовсе.

Автору представляется также вероятным, что речь идет о настоящем [illegible] или когда затем местное лечение оказывается [illegible]

Имея в виду [illegible] мы [illegible] будем ориентироваться в случаях, подлежащих медицинскому лечению. Не подлежит никакому сомнению, что [illegible] как расстояние седалищного нерва, которая [illegible] по Штольфелю и [illegible] в отдельных случаях дает хорошие результаты. Такие результаты получаются во всех случаях, на это указывает [illegible], а также и тот факт, что ни одно из рекомендованных местных средств лечения не получило общего признания.

c) Повреждения седалищного нерва.

Поражения седалищного нерва вследствие повреждения чрезвычайно редки в практике мирного времени. Особенно часто они встречались среди раненых во время войны. Толстый нервный ствол легко подвержен ранению пулей, проходящей через бедро.

Поражения нерва могут быть вызваны одним только давлением рубца без того, чтобы был задет самый нерв. Чаще же они наблюдаются непосредственно вследствие повреждения. Происходящие вследствие этого расстройства зависят от того, разорван ли нерв полностью или частично и в последнем случае, какие части его задеты. Сверх того разнообразие получаемых расстройств также зависит от характера заживления раневой поверхности нерва. При заживлении центрального отрезка с образованием невромы получается простой, двигательный и чувствительный паралич. При отсутствии такого заживления или при срастании нерва с окружающими мышцами или костями по всему своему поперечнику или только частично в результате появляются сильные невралгические боли. То же самое происходит, когда нерв задет лишь сбоку и на месте повреждения выступает [illegible] невромы. Нельзя не упомянуть, что при огнестрельных ранениях могут также застрять в нерве посторонние тела (осколки костей) и этим вызывать сильные боли.

Лечение. В случаях свежих повреждений, само собой разумеется, применяется шов нерва, если для этого представляется какая-либо возможность. В практике мирного времени обычно такая возможность существует. Во время войны на перевязочных пунктах и в полевых госпиталях нельзя было и подумать о такой операции. Когда же благодаря позиционной войне госпитальная обстановка приближалась к обстановке мирного времени, условия для этого становились более благоприятными. Но автор не видел ни одного случая, где был бы наложен первичный шов на седалищный нерв. Размер раны, размозжение и загрязнение тканей по-видимому удерживали от применения этой нелегкой операции. Таким образом в задачу тыловых госпиталей входило устранение последствий ранения седалищного нерва уже после заживления раны, в настоящее время в ортопедической практике нередко попадаются случаи военного времени.

При давлении рубца на нерв главнейшую роль играет расположение действующего агента. Жалобы больного не всегда указывают на него. При этом могут совершенно отсутствовать какие бы то ни было двигательные расстройства; жалобы часто настолько неясны, что мо-

тут даже вызвать подозрение о симуляции. В таких случаях стоит [illegible] колена, [illegible] на области голени и стопы. [illegible] с участками распространения следствия больных нервов; в других случаях такое совпадение отсутствует. Положение и характер рубца также не всегда бывают таковы, что в этом случае боли зависят от давления рубца на нерв, в особенности тогда, когда эти рубцы не находятся в непосредственном соседстве с нервом. Автору приходилось наблюдать и оперировать случаи, где не редко болящих потерь ткани и плохого натяжения оставался рубец, сжимающий мягкие части бедра, удаление этого рубца хорошо [illegible] ствие. Само собой понятно, что при непосредственном давлении рубца на нерв единственной терапевтической мерой может быть речь, является устранение их.

При наличии последствия ранения, при котором нерв был задет непосредственно, только оперативное вмешательство на самом нерве может иметь шансы на [illegible] успех. При полном разрыве нерва необходимо приблизить друг к другу отрезки и сшить их.

Трудность этой операции, вообще производящейся так же, как и другие операции сшивания нервов, прежде всего наличие больших дефектов и невозможности приблизить отрезки друг к другу. Автором, как и другими, в таких случаях было испробовано образование мостика посредством запрокидывания нервного лоскута. Трудности Эдингера к сожалению не оправдали возлагавшихся на них надежд. Нередко у раненых наряду с разрывом нерва находили также и огнестрельный перелом бедра; если последний заживал, как это обычно бывает, с большим укорочением, то в таких случаях укорочение бедра имело и положительную сторону.

Если седалищный нерв оказывался не совсем разорванным и на месте ранения получался рубцовый узел, автор его вырезывал и образовавшийся дефект закрывал швом периневрия, как это было описано выше. Автор воздерживается от всяких попыток внутренней невролизы, предлагаемых и производимых некоторыми его предшественниками-хирургами.

Успехи, достигнутые этой облегченной операцией, были как правило довольно удовлетворительными при и в отдаленных нервах. Но и при удалении глубоко лежащих узлов в нервном стволе как правило наступало быстрое и прогрессивное улучшение. К сожалению в ведении особых условий в его материале автор не может установить ясности в вопросе о стойкости этих результатов.

Резюмируя все сказанное, нужно признать, что результаты операции, проведенных автором по сдавлению нерве, дают удовлетворительные, по подсчетам в таких случаях, оперированных другими хирургами, о чем сообщает ряд авторов.

В одних случаях не сразу наступает быстрый, благоприятный результат, он может оставаться стойким и давать дальнейшее улучшение, но может наступить также и ухудшение. В других случаях успех наблюдается значительно позже, но и он в состоянии развиться до очень значительных размеров. Бывают однако случаи и полной неудачи.

Повидимому здесь играют роль еще до сих пор неизвестные анатомические соотношения нервов. Автор выказывает предположение, не подтверждая его однако доказательствами, что тут может иметь значение снабжение кровью.

При успехе от операции обычно раньше всего восстанавливается чувствительность. Активная подвижность восстанавливается значительно реже и в более слабой степени. То и другое происходит лучше на участке, обслуживаемом смешанным нервом, чем на участке, иннервируемом малоберцовым. При отсутствии явного успеха от операции все же следует ждать, так как восстановление, достигается сращением нервных трофических волокон. Это уже является некоторым успехом, так как при трофических язвах помогает только ампутационный нож и чем раньше к нему прибегают, тем лучше.

В случае появления невралгии вследствие сращения нерва с окружающими тканями показаны отдельные такие сращения, не представляющие большого труда. Но в этих случаях имеется опасность повторного сращения нерва на том же месте, где он отделен, или на каком либо другом.

Для предупреждения этого применяется окутывание нерва лоскутом эластической фасции, или стерильным телячьей артерией. По наблюдениям автора лучшие результаты дает применение телячьей артерии. От телячьей артерии нерв не может срастись и поэтому можно ожидать, что нерв заполнит рану с ним соединенным материалом скорее, чем если его окутать эластом и фасцией, с которыми возможно сращение.

d) Деформации бедра вследствие перелома.

Война и здесь дала большой материал, собранный в ортопедических госпиталях. Этот материал дает нам широкую возможность выяснить вопрос о лечении свежих переломов бедра.

В большинстве же случаев больные лечились вытяжением и реже гипсовыми повязками. Последние имели преимущество перед первыми уже потому, что транспорт в тыл был гораздо легче, выжидание раны протекало благоприятнее. Таким образом подтвердилось все то, о чем писал Бергман уже во время русско-турецкой войны 1878 г.

В отдаленных результатах лечения переломов посредством вытяжения они были безусловно плохие.

Ортопед в тылу в мирного времени наблюдает в большинстве случаев плохо зажившие переломы бедра. Так как в мирное время вытяжение находит большое применение, то создается думать, что лечение вытяжением не всегда дает то, что требуется. Несомненно лечение вытяжением иногда дает хорошие, иногда очень хорошие результаты, а иногда дрянные. Это доказывает перед войной Бурденхифер, а во время войны особенно Бергман. Также самое утверждает и другие хирурги. Чем же объяснить, что в одних случаях этот метод дает прекрасные результаты, а в других он не удается? Это зависит от того, кем и где проводится этот способ.

В хирургической клинике, где заведующий посвящает лечению переломов много внимания и где имеется специально обученный этому персонал, лечение переломов бедра вытяжением дает надежные и хорошие результаты. Иначе обстоит дело, если лечение проводят в другом месте. Приспособление для вытяжения может быть прекрасно

устанавлено, но в отсутствие врача в больнице, а тем более в домашней обстановке [illegible] [illegible] [illegible] [illegible], которые хотя обычно и сильно страдают. К приходу врача к нему все [illegible] и врачи не дерзают [illegible] тем, что было сделано в [illegible]. Остается полагаться [illegible], напоминание нам то, что делается в ортопедических [illegible] [illegible].

Свежий перелом бедра должно поддерживать лечению в клинике: при отсутствии клинико перелома, специально подготовленного для лечения вытяжением, лучше всего отказаться от вытяжения и прибегнуть к гипсовой повязке.

Каждый ортопед при корреги[illegible] остеотомии обязательно применяет гипсовую повязку. Гораздо более легкая задача лечить простой перелом бедра, нежели довести до желаемого излечения корреги[illegible] остеотомию. Но то, что относится к более трудным задачам, возможно и в более легких. Нужно только в обоих случаях действовать **согласно тем же основным принципам.**

Укладывая больного со свежим переломом бедра под наркозом на стол для вытяжения, удается произвести без всякого труда вправление с помощью вытяжения; наложив же тогда гипсовую повязку по способу, применяемому при остеотомии бедра, удается удержать это вправление. Беспокоить [illegible] фиксационной [illegible] колена не следует. Вбивая, как это автор предлагает на стр. 31, над коленом гвоздь поперек кости бедра и прочно соединяя свободные концы этого гвоздя с гипсовой повязкой, можно срезать на колене гипсовую повязку и сообщить колену подвижность задолго до того, как консолидируется перелом. При таком способе больного можно спускать с кровати уже тогда, когда при лечении повязкой с вытяжением еще **об этом не приходится и думать.**

Гвозди и буравообразные винты дают возможность справиться также с особенно трудно вправимыми и удерживаемыми переломами бедра.

Лечение переломов бедра, происходящих во время родов, автором производится так же, как остеоклазия бедра в раннем детском возрасте, с последующей кровяной дыбой вытяжения, на [illegible] изображенной на рис. 15. Мне [illegible] предпочесть методу вытяжения подвешиванием, так как ребенка можно вынимать для кормления и обмывания, не нарушая вытяжения.

Деформации бедра вследствие перелома наблюдаются на разной высоте во всевозможных комбинациях смещения и в самых различных степенях. Общим для всех свойством является укорочение ноги. Оно получается благодаря смещению по длине. Функция нарушается постольку, поскольку это вызвано перегибом бедра **под углом на месте перелома.**

Охотно принимают укорочение за критерий для оценки результат в лечении и для суждения об утрате трудоспособности. В этом и в других случаях этот критерий применим только с большой осторожностью. Простое укорочение, т. е. деформация вследствие перелома, вызванная только смещением по длине, но без поворота концов перелома друг относительно друга и без образования угла по оси бедра, не имеет никакого значения, если укорочение не превышает 3—4 см; при более же значительных укорочениях простой ботинок с толстой

подошвой и будком вызывает ноги трудоспособности весьма близкую к норме.

Совсем иное положение при переломах и образованиях углов. Деформации дают грубые анатомо-функциональные расстройства. Даже в тех случаях, когда и нередко обнаруживается только незначительное укорочение, а иногда и подшивка для стопы не приносит никакой пользы.

При нахождении деформации по середине диафиза бедра они обычно распознаются прямо просто, так как на рентгенограмме очень хорошо выступает угловое искривление. Если же деформация занимает верхний или нижний конец диафиза бедра, то ее иногда можно недооценить. Неправильное положение короткой части бедра, лежащей кверху или книзу от места перелома, по направлению к тазобедренному суставу или к колену, мало бросается в глаза в сравнении с длинным диафизом бедра.



а б

в б

До и после лечения.

ной остеотомией.

Угол перегиба не выступает на рентгенограмме столь отчетливо, как на середине или близко от середины бедра, в функциональном же отношении деформация, находящаяся по близости от сустава, при прочих равных условиях имеет гораздо большее значение, чем в случае нахождения ее в середине диафиза бедра.

Деформации вследствие переломов верхнего конца вызывают в большинстве случаев функциональную coxa vara, так как получается перегиб бедра с образованием угла, открытого в меньшую сторону. В нижней части диафиза бедра угловые искривления в большинстве случаев приходятся также на внутренней стороне, причем чаще с поворотом бедра кзади, реже кпереди. Вершина угла в большинстве случаев обращена кнаружи и вперед, редко кнаружи и кзади.

На нижнем конце бедра деформация от перелома обыкновенно образует угол открытый кпереди. К этому обычно присоединяется поворот бедра кнаружи или внутрь. Смещение по длине этой части так же, как и при деформациях по верхнего конца, в большинстве случаев меньше, чем в неправильно лежащих случаях переломов диафиза бедра.

Деформации перелома, находящегося в голени, дают типичную картину, часто неправильно называемую «S» выпрямления.

При исследовании больного стоя или лежа на столе получается впечатление правильно лежащего перелома. Нога над колено несколько удлинена, но по сравнению с другой ногой в ней больше длины, так как утолщение отдела, выгнутое удлинением кости, уравнивается мышечной атрофией. Боковые движения в колене возможны в сравнительно умеренных размерах. Также можно подозревать наличие перелома лодыжки колена. Заслуживает внимания положение стопы: обычно стопа повернута наружу, часто может быть отведена в сторону и перегибать колено. Больной особенно жалуется на чувство усталости в колене при ходьбе. Объективно диагностируется бывающее колено, вследствие расхождения суставных концов. Это неправильно. Подвижность зависит только, что больной при ходьбе в данном случае больного находится в положении сгибания, соответственно перелому сустава конца на месте перелома бедра. Боковая подвижность в горизонтальной плоскости, зависящая от расхождения в дезосцилляции, имеется не всегда.

Раньше, чем приступить к лечению, надо установить, насколько оно необходимо. Без больных коротких случаев можно оставлять. При деформациях в виде выпрямления с большим отклонением с целью уменьшения смещения по длине. Это относится, прежде всего, к смещению по ширине, так как, если затруднительно, что укороченные мышцы часто сопротивляются хорошему приспособлению удлиненной части, для выравнивания формы. Деформации с поворотом и поперечным расхождением у детей показаны для подражания **операции этих частей деформации.**

Перелом сопровождается остеотомией. Остеотомия может иметь место только на самом месте перелома.

Остеотомия, как и всякая другая, предназначенная для выпрямления, также может быть применена для выпрямления. При этом лучше делать выпрямление и уменьшение смещения по длине, по ширине и поперечным расхождениям на нижнем конце бедра, но часто делают и другие **операциях на самом диафизе.**

Известно, что при таких операциях концы перелома трудно чисто выдвинуть из мягких тканей, так как при выпрямлении свежего перелома, с одной стороны, с другой. Прежде этого говорит, во-первых, весьма малая склонность к заживлению в месте перелома после такой операции; во-вторых, нежелательность этой операции при отдаленных переломах в виде достаточно строго асептическом участке; в-третьих, операция представляет очень большое и тяжелое вмешательство; наконец возможно гораздо более простым способом до-

стиль результата, конечные итоги гораздо значительно лучше. Параллельно оси остается [illegible] неизлеченной только [illegible] мест деформации, можно [illegible] восстановить правильное направление оси, но благодаря этому получается весьма удовлетворительный результат, а операция значительно проще, чем выделение конца бедра из мозоли и его соединение.

Больной, изображенный на рис. 326 *а* и *б*, был военнослужащим. Его неправильно сросшийся перелом бедра с мощною костною уставной остеотомии был настолько хорошо исправлен в функциональном отношении, что больной смог продолжать службу.

Рис. 327 *а* и *б* изображает больного с деформацией бедра после внутрьщелкового перелома, зажившего ненормальным образом с образованием деформации и положения сгибания. Благодаря остеотомии непосредственно над местом старого перелома нога стала абсолютно прямою и пригодной для занятий. Здесь также хорошие результаты получены от применения шурупов, пластинки и гвоздей для закрепления нижнего конца бедра на месте перелома.

е) Ложный сустав бедра.

Неправильно зажившие переломы бедра встречаются очень часто, но в отличие от ложного сустава при таком переломе образуется редко.

Причиною этого может быть общее состояние больного, не имеющего по каким-либо причинам достаточно сил для продукции костной мозоли. Причины могут быть также и местные при наличии какого-либо препятствия для сращения мозгового мозоли, несмотря на то, что остеогенная ткань поставляет необходимый для этого материал. Интерпозиция большого числа мягких частей может привести к образованию ложного сустава при переломах бедра, несмотря на то, что они не представляют никаких затруднений для лечения по всем правилам науки.

В отличие от ложных суставов бедра голени по сравнению с малым временем лежат с полною надеждой на исцеление. Среди этого материала [illegible] мягких частей [illegible] в отношении не чаще, чем в [illegible] мирного времени. Напротив, случаи сращения [illegible] ложных суставов [illegible] к возникновению ложных суставов [illegible] мирного времени.

Рассматривая образование ложных суставов вообще, мы замечаем [illegible] предварительную продукцию мозоли, окружение и сглаживание концов перелома.

Отсутствие образования мозоли, нужно заметить, не всегда является следствием [illegible] продукции. Образование [illegible] является весьма нежелательным при интерпозиции мягких частей.

Окружение и сглаживание концов перелома является результатом изменения организма к новым условиям, создаваемым после незаживающего перелома. При окружении концов перелома обнаруживается [illegible], в виде чем образуется сустав на месте незаживающего перелома. Если кости остаются в том же положении, в каком они находились при переломе, то неизбежные движения мешают

[illegible] гораздо выше, чем это нужно после сращения концов перелома.

Функциональные расстройства, вызываемые ложным суставом бедра, всегда очень тяжелы и они естественно тем тяжелее, чем слабее больной сустав стопы. Иногда улучшается путем приближения ложного сустава к середине бедра. Ложные суставы, расположенные на верхнем и нижнем концах бедра, частично могут еще сглаживаться с помощью мышц, идущих к тазобедренному и коленному суставам. Но середине бедра остаются [illegible]

Главнейшим симптомом функционального расстройства является отсутствие устойчивости бедра, основную задачу лечения составляет восстановление этой устойчивости. Возьмем простейший случай замедленного заживления перелома. Достаточно, если организму, утратившему возможность сращения отломков, дать соответствующий импульс. Организм должен вновь восстановить выносливость к нагрузке на месте перелома. С нашей стороны необходимо заставить организм нагрузить это место без образования ложного сустава и создать препятствия для развития подвижности в этом месте.

Поясним это примером. Человек пожилого возраста, не очень крепкий, но вполне здоровый, сломал себе бедро. Вполне гладкий перелом. Лечение проводилось весьма авторитетным хирургом в его клинике. Через четверть года никаких признаков образования мозоли. Костный шов. Гладкое заживление раны, но также без образования мозоли. Полгода спустя после перелома больной еще не может активно переносить ногу с постели. На месте перелома свободная подвижность.

Больной снабжается шинно-гильзовым аппаратом. Аппарат разгружает полностью. На колене «фиксатор». Для ходьбы укрепляется шарнир в положении разгибания. При сидении допускаются свободные движения в колене.

При пользовании этим аппаратом постепенно образуется костная мозоль; три четверти года спустя нога становится способной к нагрузке, после чего аппарат стал сам по себе излишним.

В тех случаях, когда еще не наступила консолидация перелома, аппарат надлежит носить в продолжение долгого времени, если только не устраивают ложный сустав оперативным путем.

Операция, разработкой которой мы обязаны особенно Лексеру и Гомаку, производится по правилам, общим для всех операций при ложных суставах. Здесь мы ограничимся лишь указанием важнейших пунктов.

Основательное удаление омозолелостей и рубцов, а равно устранение покрышки надмыщелка костного мозга и иссечение костных частей, содействовавших образованию ложного сустава, вот самые необходимые условия. Только после их выполнения может наступить заживление приложенных друг к другу концов. Результат получается вернее, если применить имплантацию костной пластинки, которую как правило берут из большеберцовой кости, и восстановить прямую связь. Безразлично, вгоняют ли эту пластинку в ту или другую сторону костномозгового пространства или ее вкладывают в желоб, сделанный в кости. Представляется существенно важным, чтобы эта пластинка вступила в тесный контакт со здоровым костным мозгом. Поэтому автор не фиксирует просто пластинку на бедре, а выдалбливает для нее в кортикальном слое желоб, проникающий до мозговой полости.

1) Ортопедические заболевания бедра воспалительного характера.

[illegible] и поражения [illegible] результатом заболевания костей и здесь на первом месте [illegible] остеомиелит. Бывавшие на поражения [illegible] искривления бедра, дефектах **его и в ложных суставах.**

Пример сращения [illegible] описания приведен на стр. 61. Под прикрытием подкожной [illegible] образовался приспособительный наплыв [illegible] Вследствие этого бедренному [illegible] наступило искривление кости, размягчение [illegible] большим [illegible].

В качестве примера [illegible] сустава приведем другой случай. Остеомиелит [illegible] большим [illegible] и [illegible] бедра [illegible] выпячивание нижнего сустава над коленом. По удалении [illegible] сустав солидировался. Год спустя самопроизвольный перелом, после которого образовался ложный сустав на границе нижней с средней третями бедра.



а б

Рис. [illegible] остеомиелита [illegible] бедра [illegible]

Следует еще упомянуть, что при остеомиелите, развивающемся до окончания роста, вследствие нарушения ростковой зоны может возникнуть укорочение бедра или же наоборот при раздражении ее — удлинение кости.

Дефекты, достигшие высокой степени, описаны Гаревским и другими авторами.

Функциональные расстройства такого же характера, как при соответствующих изменениях иной этиологии.

Лечение остатков остеомиелита проводится по современным правилам хирургии. **Укорочения и ложные** [illegible] недостаточности [illegible] необходимости [illegible] подробно [illegible] случаям укорочения **и псевдартроза.**

[illegible] выражения [illegible] оперативным путем. Остеоклазы и остеотомии производятся по возможности в костных частях, не [illegible] [illegible] способу [illegible] и [illegible] [illegible] поражениях [illegible] [illegible] [illegible] к жизни [illegible] [illegible] образования [illegible] сустава. [illegible] поражение, обладает меньшей способностью к [illegible] [illegible] факторами необходимо еще больше [illegible] вопроса, прибегать ли к оперативному [illegible] при остеомиелитическом ложном суставе. В этих случаях можно рассчитывать на получение желательного результата только при [illegible] оперативных условиях.

Фиброзный [illegible]. Он появляется на месте в различных формах. Как частное проявление [illegible] множествен

того фиброзного остита поражение бедра не имеет никакого практического значения.

Изолированное диффузное заболевание бедра хотя и редко, но все же встречается (рис. 328 *a* и *b*).

При образовании наиболее [illegible] фиброзного остита, она сама по себе будет [illegible] лена, он достигает определенной степени [illegible], распространяется также на бедро и вызывает в нем характерные изменения. Лечение в этом случае одинаково как на бедре, так и на большеберцовой кости (см. ниже).

Еще следует упомянуть о кистах, которые патологоанатомы при образовании кист на бедре [illegible] за фиброзным оститом. Представляется сомнительным, что образование кист имеет дело с упомянутым только что заболеванием.

В наблюдавшихся автором случаях киста находилась либо в области вертела, либо в мыщелках колена.

Во всех случаях излечение получилось при широком раскрытии кисты.

16. КОЛЕНО.

Прежде всего будут рассмотрены заболевания колена, развивающиеся под влиянием чрезмерного отягощения от работы. Подобного рода заболевания встречаются чаще всего в практике ортопедов. Остальные ортопедические заболевания колена будут рассмотрены в обычном порядке.

а) Статическая недостаточность колена.

При нарушении статического равновесия колена в нем развиваются болезненные явления, возникающие при подобных же условиях в других частях скелета. Они характеризуются быстрой утомляемостью, болями, воспалительным состоянием и изменениями анатомического характера. В зависимости от стадии заболевания наблюдается то чисто физиологическая картина недостаточности колена, то анатомические изменения, связанные с явлениями недостаточности колена, возникшими под влиянием статического отягощения, то наконец анатомические изменения без недостаточности. Последнее находит тогда, когда после развития анатомических изменений восстанавливается равновесие нагрузок.

Недостаточность колена. Совершенно правильно указывает [illegible], что автор в сообщениях о заболеваниях статической недостаточности только вскользь остановился на недостаточности колена, указав только на ее наличие. Автором до сих пор достаточно подробно описана легчайшая форма; [illegible] приветствует описание Ромлина, к чему остается прибавить весьма немногое.

Недостаточность колена, по крайней мере в ее наиболее легкой форме, знакома каждому более пожилому хирургу, так как он сам ею страдает. В то время как молодые ассистенты стоят у операционного стола, их пожилой шеф вынужден сидеть. Почему? Потому что при стоянии у него болит колено вследствие недостаточности. Это присуще и хирургам и всем тем, профессия которых связана с длительным стоянием на ногах. У них недостаточность колена может

[illegible] также [illegible]. [illegible] [illegible] [illegible]

При развитии в детском возрасте статической деформации колена под влиянием отягощения этим самым определяются пути, предначертанные естественной формой ног. Ребенок рождается с физиологически о-образными ногами. На втором году жизни у них обнаруживаются х-образные ноги, обусловленные тем, что верхние концы бедер отдалены один от другого шириной таза, в то время как их нижние концы плотно соприкасаются друг с другом в коленях. Если кость изгибается под влиянием статической нагрузки, то это есть лишь физиологическое искривление ноги в виде буквы о, в дальнейшем исчезающее genu valgum, в случае же патологических нарушений развивается genu valgum. Мы потому наблюдаем сохраненные ноги у детей, заболевших рахитом в раннем возрасте и х-образные у детей страдающих начальной формой рахита на втором году жизни. У подростков мы нередко находим х-образные ноги. О-образные ноги находим лишь тогда, когда их следы остаются еще с периода рахита.

Случаи, когда у одного и того же рахитичного ребенка развиваются одновременно и о-образные и х-образные ноги, объясняются тем, что наряду со статическим отягощением действовали еще и другие факторы, например дряблые руки няни, что и вызвало своеобразное искривление.



Рис. 30. Genu valgum с отставанием большого пальца ноги.

Практические замечания. У маленьких детей расстройства от недостаточности колена редко достигают высоких степеней. Они обычно проявляются только при длительных прогулках и вызывают в ребенке отвращение к движениям на свежем воздухе. На это обстоятельство надо обращать внимание еще потому, что оно является предвестником развития **х-образных или о-образных ног.**

Если же детские недостаточности колена у молодых рабочих нередко достигают такой степени, что рабочие являются непригодными для профессии, связанных со стоянием. Наблюдается своеобразное состояние, например жалобы, связанные с недостаточностью костей, сначала по отношению к костям, легко поддающимся деформации, и реже по отношению к костям, обнаруживающим большое противодействие деформации. У взрослых недостаточность колена является причинным моментом и предвестником обезображивающего сколиоза.

Деформации, происходящие в ведении недостаточности, следует различать по их тяжести и по их способности к самопроизвольному исправлению. Об этом будет сказано отдельно в последующих главах, посвященных вопросу о genu valgum и genu varum.

Диагностика. Помня о возможности заболевания в детском статической недостаточности колена вообще, диагностика не представляет трудностей. Жалобы, указываемые больным, анамнестические данные об имевшем место соответствующем предрасположении, нарастание жалоб под влиянием длительного стояния, уменьшение жалоб под влиянием покоя, исключение каких-либо других заболеваний,— все это дает возможность поставить диагноз. Из сказанного вытекает, как

[illegible] деформации и [illegible]

При [illegible] лечении. Маленьких детей следует [illegible] по своему [illegible] Тогда [illegible] являются [illegible] средств [illegible] исправлению.

Взрослым [illegible] ортопедическими [illegible] профессии [illegible] курс массажа и лечение покоем.

По отношению к [illegible] Радиальные ванны, [illegible] грязевые ванны, часто [illegible] курс [illegible] лечения по крайней мере поддерживают способность к профессиональной трудоспособности.

Наконец автор рекомендует [illegible]

b) Genu valgum.

О genu valgum у [illegible] ногах говорят в том случае, если нога образует угол, открытый кнаружи, и вершина его находится в области коленного сустава.

Образование таких углов является нормальным в первые годы жизни. Ребенок рождается с незначительным искривлением ног в форме genu varum. В течение первого года жизни ноги выпрямляются, и ко времени [illegible] Верхняя часть ног [illegible] расстояние между тазобедренными суставами [illegible] внутренними лодыжками.

Если угол, образуемый [illegible] становится более острым, то внутренние лодыжки удаляются друг от друга. Расстояние между лодыжками является простейшим показателем степени деформации. Больного кладут [illegible] на спину, приводят колени одно к другому при [illegible]

напряжений и сверху передней поверхности коленных чашек. Измерение пространства между внутренними лодыжками [illegible] и расстояние между [illegible] [illegible] подошвенной [illegible] и медиаль[illegible] [illegible] достаточно для практических целей: в случае [illegible] [illegible] можно [illegible] фотографировать очень легко [illegible] размеры и [illegible] деформации.

Genu valgum в большинстве случаев развивается как деформация на почве статического отягощения, что уже [illegible] указано. Но оно может образоваться также и под влиянием других причин, оказывающих деформирующее влияние на колено. Среди причин последнего рода первое место занимают **травматические повреждения**. Переломы, проходящие через мыщелки бедра или головку большеберцовой кости, имеют наклонность заживать с образованием x-образной ноги. Равным образом и воспалительные заболевания в самом колене и около него придают последующим деформациям чаще всего латеральное направление.



Рис. 331. Х-образные ноги [illegible] [illegible] [illegible] рахиту.

Рис. 332. Х-образные ноги [illegible] [illegible] [illegible] наклонность к английской болезни).

Наибольшее предрасположение для развития деформации, обязанных своим происхождением отягощению, встречается в течение двух периодов жизни: **первых годов детства и в юношеском возрасте**.

Причиной деформации в первые годы жизни является рахит, размягчающий кости и делающий их статически малоценными. Здесь в свою очередь различают две группы.

Во-первых, мы встречаем **ребенка, типичного рахитика**, у которого по большей части наряду с прочими искривлениями образуются х-образные ноги; во-вторых, — ребенка более старшего возраста, свежего, цветущего с [illegible] ногами, который в добавление, примерно на [illegible] году жизни, заболевает **наклонностью к английской болезни** и обнаруживает х-образные ноги.

Обе эти группы обычно [illegible] по месту [illegible] к разным [illegible] общества: первая — с менее обеспеченным, вторая к более состоятельным. Однако эти соотношения могут меняться.

При описании рахита приведено применяемое автором разделение его на **обычный голодный рахит** и **на молочный рахит** (стр. 54 и след.).

В упомянутой выше первой группе возникают х-образные ноги в результате голодного рахита, во второй группе — в результате молочного рахита. Их [illegible] [illegible] [illegible], что объясняет и различие форм, представленных на рис. 331 и 332.

Дети с X-образными [illegible] встречаются в практике столь часто, что им надо посвятить хотя бы отдельное краткое описание.

Родители приводят своих детей [illegible] в возрасте [illegible] 4 лет с жалобами [illegible] ребенок [illegible] не могут сказать, что [illegible] рано, дети [illegible] у него [illegible] обычно [illegible]. [illegible] они [illegible] колени, [illegible] ходьбы [illegible] формы. [illegible] встречается также настоящее genu valgum с расстоянием между лодыжками в 3–4 [illegible].

В этих случаях лечение обычно [illegible]. Не [illegible] детей [illegible], у них [illegible] кости, [illegible] X-образные ноги. Если же деформация достигла значительной степени, [illegible], то обычно [illegible] ночная шина (рис. [illegible]). Наряду с применением соответствующего [illegible] режима необходимо запрещать продолжительное стояние.

Для завершения [illegible] массаж, [illegible] и ношение супинаторов, применяемых при плоскостопии.

Эти супинаторы не оказывают, конечно, на [illegible] X-образных искривлений [illegible]. Они назначаются потому лишь, что в таких **случаях кости стопы также слишком мягки,** почему супинаторы необходимо применять как профилактическое средство против возможного [illegible], так как X-образные **ноги обычно связаны с недостаточностью стопы.**



Рис. 33. Ночная шина [illegible] genu valgum.

Ночная шина состоит из [illegible] пружинящей стали, которая, [illegible] разделена на две части, может быть [illegible] укреплена при помощи винта [illegible]. Полоса [illegible], заложенная по наружной стороне ноги, отстоит от колена [illegible]. Верхний конец шины снабжен [illegible] для стопы. Стопа удерживается в [illegible] с помощью [illegible] укрепляется [illegible] и притягивающие [illegible] колено.

Рахитические genu valga [illegible], т. е. образовавшиеся [illegible], прогностически значительно менее благоприятны. Для их устранения нужны более энергичные меры. Прежде [illegible] в [illegible] случаях ничем не

лучше, чем при genu valga, возникающих в то же время. Если в общем предсказание врождённого genu valga лучше является более благоприятным, чем при детском genu valgum, то прогноз этого заключается в том, что genu valgum не является самостоятельной болезнью.

Эти, большей частью тяжелые, деформации бывают следствием в более развитой форме, [illegible] рахита. При лечении рахита genu valgum [illegible] даже [illegible] деформации [illegible] в другом отделе, причем в [illegible] поздней [illegible] может [illegible] время [illegible] и тем самым способствовать [illegible] арсенала.

Гейснеровская шина из [illegible] дня

Если [illegible] деформации [illegible] лять заблаговременно.

В качестве метода для исправления genu valgum между собой [illegible] способы [illegible] **коррегирующие повязки и коррегирующие операции.**

Первый [illegible] в других случаях, здесь [illegible] дает [illegible] Необходимо предписывать [illegible] также и днем. При этом возникает следующая дилемма. При [illegible] сделать коррекцию с помощью [illegible] необходимо фиксировать колени в разогнутом положении. Так как большей частью деформированы обе ноги, то нельзя обойтись детей шинами, которые фиксировали бы обе колена. Этим же [illegible] ограничивается свободность ребенка к передвижению и возникает опасность падения и ушибов. Нужно попытаться лишь просто разгрузить [illegible] помощи опорной шины и тем самым способствовать самокоррегированию, либо совсем отказаться от использования шины, автор предпочитает **последнее.**

Единственной шиной, употребляемой автором в качестве дневной шины для [illegible] случаях одностороннего рахитического genu valgum ноги, является **предложенная Гейснером (рис. 334).**

Она состоит из [illegible] прямых проволок. Проволока [illegible] таким образом, что образуется желоб. Внизу проволока соединяется с обувью. Желобу придает такую форму и [illegible], чтобы [illegible] ноги [illegible] в состоянии оказывать [illegible] коррекцию деформации. При этом [illegible] в [illegible] мере, но все же не [illegible] полностью. Большое [illegible] этого [illegible], а также, по продолжительное [illegible] давление способствует [illegible].

Из предложенных коррегирующих повязок не имеющих никакой цены [illegible] должны быть полностью исключены [illegible] посредством которых хотят достичь коррекции genu valgum [illegible] к внутренней поверхности колена. Единственной повязкой, могущей исправить X образную ногу, является гипсовая. Возможно применять как для медленной коррекции, так [illegible] метод

[illegible] коррекции нужно однократного вмешательства.

Вышеуказанный прием имеет большое значение в то время, когда в прошлом веке доктор Вольф Бостаф, что хромая в щавлевом положении нога может быть под влиянием работы доведена до значительного изменения формы. Колено сгибается, насколько это было возможно сквозь [illegible], пока больная не сможет повязку и встать больного ходить в ней. Ходьба должна была служить в этом же корректирующей функции. Поэтому в зависимости от прогрессирующей коррекции в обоих ногах или [illegible]. Наконец, восстановливала подвижность в колене при введении маленьких шин с шарниром, больного заставляли носить повязки до тех пор, пока коррекция не станет стойкой. Вообще надо сказать, что это очень кропотливый и длительный метод лечения. Однако этим способом достигали коррекции в довольно значительной степени.

Такое же улучшение можно получить и в более короткое время, не оставляя больному ходить и заставляя его лежать в постели с повязкой. При этом направление искривления не является результатом изменения функции, но оно возникает просто под влиянием давления повязки, положенной на ноги. Укладывая больного в постель, можно добиться более сильного давления, чем при ходьбе, благодаря чему удается достичь цели скорее.

Можно прийти к желаемому результату еще быстрее, производя форсированную коррекцию в один прием и применяя для закрепления результата гипсовую повязку. При этом не надо насильственно приводить сустав в состояние коррекции, так как если не возникают другие расстройства сустава, то по меньшей мере можно получить растяжение нарушенной боковой связки. Нужно проводить коррекцию **параартикулярно.**

Бескровная и разрушающая коррекция возможна путем остеоклазии выше или ниже сустава, а также выше и ниже этого сустава. Способ зависит от положения вершины деформации и от размеров. Если вершина расположена выше колена, то эти [illegible] отдельно, если же она лежит ниже колена, то [illegible] вместе. При расположении [illegible] щели остеоклазию делают тем выше, так же поступают в случаях значительной деформации, но коррекция на одном месте сопряжена с **большими изменениями формы.**

Для производства операции предложен целый ряд инструментов. Наиболее известен остеокласт системы Лоренца. Бедро бренко зажимают между двумя стальными щитами с резиновыми подушками, оно обращено прямо вниз, выступая из зажимов вместе с коленом. Вокруг колена накладывается кожаная петля, которая своими свободными концами прикрепляется к винтовой закрутке. При поворачивании винта кость ломается в том месте, где она выступает из зажимов. По крайней мере так должно быть: иногда же кость ломается и в другом месте. Остеокласт Лоренца видоизменялся много раз. Он точно так же, как и его модификации, рассчитан не только для остеоклазии при genu valgum, но и для других остеоклазий, а также для коррекции деформации стопы.

Автор не применяет остеокласта Лорена, а также его видоизменений.

[illegible] инструменты; действие [illegible] в настоящее время [illegible] операция.

Вообще операции остеоклазии проделываются автором лишь при возможности выполнения их силой собственных рук, за колене лишь в том случае, если он в состоянии сделать ее на нужном месте при помощи **острого клина**.



[illegible] применения окопной сетки от мух для [illegible]

На острие поперечно поставленного клина, описание которого приведено в общей части (рис. 12), кладут ногу таким образом, чтобы она была обращена кверху своей внутренней стороной. При необходимости произвести операцию остеоклазии выше колена клин располагается на месте перехода мыщелков в диафиз бедра. Если операция производится ниже колена, то клин устанавливается на верхней границе между этой частью большеберцовой кости и ее телом. Затем, захватывая ногу насколько возможно ближе к укрепленному месту, автор придавливает кость по направлению к клину, опираясь на руки весом всего своего тела. Автор при этом стремится вдавить [illegible] действие.

[illegible] средством клина вследствие чрезмерн[illegible] **в виде жировой эмболии.**

При невозможности выполнить бескровную коррекцию по вышеописанному способу автор прибегает тоже и у детей к кровавой операции, которая столь широко применяется при лечении х-обра-

ных [illegible] у подростков и [illegible]. Техника их операции такая же, как и у взрослых и описана там же.

Большинство [illegible] genu valgum [illegible] играет [illegible] в литературе [illegible] роль. Особенно [illegible] Продолжительные [illegible] заболевания [illegible] несостоятельны [illegible] недостаточным, [illegible] пришли к выводу, что причиной деформации является расстройство в [illegible] развитием эпифиза. [illegible] При этом они не [illegible] отношении [illegible] деформации. Таким образом [illegible] в [illegible]. Для [illegible] genu valgum [illegible] имеет так же, как и для [illegible] деформации [illegible] кость [illegible] в процессе роста [illegible] кости [illegible] вопрос, [illegible] на деформацию [illegible] деформации.

[illegible] genu valgum, [illegible] В остальном [illegible] Более [illegible] формы имеют [illegible] [illegible]

[illegible] процесс деформации, [illegible] [illegible] отпадает.

Применение [illegible]. В [illegible]

[illegible] операции [illegible] [illegible] простой линейной остеотомии.

Мак-Юэн [illegible] genu valgum [illegible] применил [illegible] остеотомию [illegible] до настоящее время.

[illegible], по-моему, Мак-Юэн при своей остеотомии прибегает долотом [illegible] сверху [illegible] придерживаются [illegible] все другие в настоящее время. Если [illegible] долото снаружи, операция не только более легка, но и дает более надежные результаты. Автор производил таким образом эту операцию с самого начала.

Автор оперирует на стоне для вы[illegible] в один разрез расположенный [illegible] с наружной стороны. Детали операции нет надобности описывать; они просты.

При [illegible] остеотомии, т. е. вогнутой стороны искривления, нет надобности перерубать внутренние пласты коренного слоя, их прямо перерезают, лишь только для этого достаточно подготовлена почва для этого, и получают при этом зубчатый перелом. Это дает большую гарантию против образования нежелательного смещения. При этом костное вещество не разрывается, пластинкообразное расположение отломков, описанное как недостаток операции Мак-Ювена.

[illegible] после остеотомии [illegible] при [illegible] случаях

При проведении коррекции получается клиновидная щель в кости. Со временем эта щель заживает нормальным путем с образованием костной мозоли. Во избежание такого дефекта совершенно излишне производить клинообразную остеотомию на внутренней поверхности. В остальном техника клинообразной остеотомии одинакова как в том, так и в другом случае.

Употребление буравообразных винтов и гвоздей не является особой необходимостью. Без них можно достичь одинаково хороших результатов. Но все же они дают более верные результаты. С их помощью можно значительно точнее определить степень коррекции. При помощи мыщелкового гвоздя избегают всякого давления, могущего повлиять на сустав. Избегая подобного давления, мы в состоянии предохранить колено от тугоподвижности. Но при перенесении фиксации без давления в суставе значительно дольше, чем при наличии давления. Подготовление костных фиксационных точек с помощью гвоздей и винтов позволяет также значительно раньше придать поврежденную подвижность колену путем снятия или частичного удаления гипсовой повязки на голени (рис. [illegible]).

Гипсовую повязку надевают на стоне для вытяжения сейчас же после остеотомии; она захватывает таз и доходит до пальцев. Захват таза безусловно необходим, если оперируют без винтов и гвоздей.

При необходимости произвести остеотомию ниже колена автор делает ее также с наружной стороны. При проведении остеотомии выше и ниже колена, следует оперировать в два приема.

Наружная остеотомия ниже колена не столь проста, как над коленом. Вследствие наличия малоберцовой кости нельзя подойти к большому берцу так хорошо, как к бедру. Долото можно подводить только снаружи и спереди.

Если малоберцовая кость также деформирована или если она является серьезным препятствием для коррекции, то остеотомируют и ее. Для этого выбирают место несколько ниже. При остеотомии лишь большеберцовой кости автор вбивает только один гвоздь поперек в ее верхнюю часть. Именно в этих случаях гвоздь оказывается наиболее действительным средством, благодаря создаваемой им верной точке опоры в верхней части большеберцовой кости.

Если остеотомии подвергается также и малоберцовая кость, автор вынуждает лишь оперируемого места сверху того вынуть в большеберцовую кость или же вбивает гвоздь непосредственно над мыщелками и перекрепляет большеберцовую кость для того, чтобы исключить всякую возможность нежелательного смещения.

После достаточного заживления пациент снимает гипсовую повязку и накладывает так наз. повязку в виде мумии. Нога приводит голень к другу. Между коленями вкладывают достаточно большие ваты или войлочные валики, подобные ватному кругу для мозоли. Между подошвами вкладывают такие же ваты и затем бинтуют на гипсовом столе вместе с обеими ногами, начиная от голеностопных суставов вверх и заканчивая несколько выше колена. Ноги по отношению друг к другу выпрямлены и удерживаются в том положении, в каком они должны находиться впоследствии, когда больной вновь будет становиться на ноги.

Время, пока ноги находятся в этом положении, используется для массажа и легких движений. При наступлении полной консолидации дальнейший уход излишен. Достаточно, чтобы больной не обременял свою ногу больше того, что может перенести еще мягкая костная мозоль. Подвижность колена, вначале несколько уменьшенная, несмотря на все меры предосторожности, вновь восстанавливается полностью без особого лечения, в особенности без маятникообразных аппаратов.

Результаты, достигнутые такого рода коррекцией, представлены в качестве примера на рис. 337 a и b.

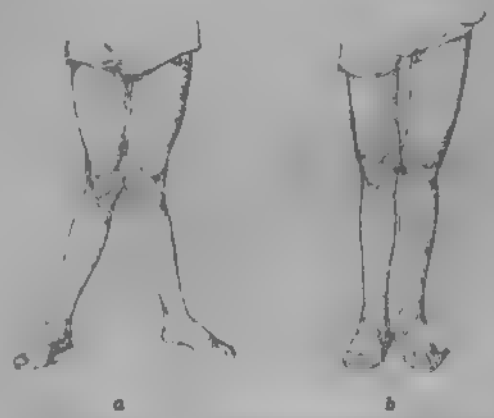

Рис. 337 a и b. a — юношеский genu valgum, b — коррекция, достигнутая медикаментозной остеотомией.

Если по какой-либо причине развивается такая нога у взрослого человека, или если больной обращается, будучи уже взрослым, с болезнью, развившейся еще в юности, то в подобных случаях следует обсудить вопрос с точки зрения вышеприведенных указаний и в случае надобности произвести исправление кровавым путем, как это только что описано.

c) Genu varum.

Бывают случаи genu varum, представляющие обычную картину genu valgum, но в обратном отношении, где мы следовательно имеем искривление конечности под углом, открытым в медиальную сторону с его вершиной в области колена. Рис. 338 показывает подобный случай, включая рентгеновскую картину и одновременно с этим результат коррекции (рис. 339 и 340). Но все же это очень редко встречающиеся случаи.

Как правило деформация образуется в виде более или менее равномерно распространенного искривления по

всей длине конечности с выпуклостью кнаружи.

Мерилом деформации служит расстояние между коленями и точно так же, как при genu valgum. Больного кладут на спину и устанавливают переднюю часть колен точно кверху; затем приводят лодыжки вплотную одну к другой и определяют, на сколько поперечных пальцев или на сколько сантиметров отстоят друг от друга внутренние поверхности колен. Желая установить точно всю форму ноги, прибегают к фотографии.

В случаях тяжелой деформации надо сделать рентгеновский снимок бедра и голени по всей их длине. Это дает возможность точно установить место для оперативного вмешательства.

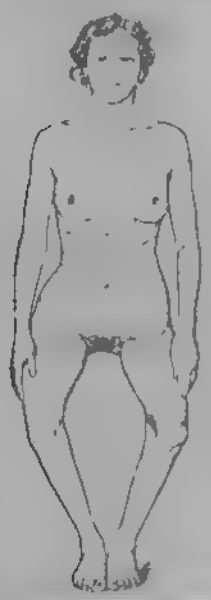

Рис. 338. Genu varum, обратный [illegible] бедра [illegible] к дефекту у [illegible] случай.

Рис. 339. Рисунок на основании рентгенограммы (к рис. 338).

Рис. 340. Результат [illegible] при [illegible] костных [illegible] Шанца (к рис. 338).

Что касается патогенеза genu varum, то об этом сказано в главе о статических заболеваниях ноги при недостаточности и особенно в главе о genu valgum.

Все, что можно было бы сказать о практическом значении этого вопроса, вытекает из сказанного в предыдущих главах. Желательно особенно отметить только одно обстоятельство. Имеется резкая разница между косметическим эффектом genu valgum и такой же степенью genu varum. Genu varum, если это не особенно тяжелый случай, выглядит далеко не так некрасиво, как genu varum. Почему у нас имеется физиологическое genu valgum. Присоединение легкой деформации влияет как усиливающий момент к этому физиологическому свойству точно так же, как художники иной раз преувеличивают нормальное, желая его оттенить. Физиологическое genu varum

не встречается после первых годов жизни. Образная нога поэтому представляет абсолютный недостаток формы тела, который безусловно и уже при самом незначительном его развитии отмечается **как некрасивый дефект.**

Лечение. Следует повторить, хотя это было уже сказано, что genu varum обусловлен почти исключительно в ранней юности при наличии тяжелого рахита и что рахитическое genu varum имеет очень малую наклонность к полной самоизвольной коррекции. Коррекция у маленьких детей весьма легка, позднее она уже значительно труднее. Меньшей ошибкой будет произведение ранней коррекции, хотя и можно быть не подвергнутым, если мы не откладываем ее до весьма зрелости прибегнуть к еще поздней коррекции **уже у взрослого.**

Коррекцию производят так же, как и коррекцию genu valgum, но **только понятно в обратном отношении.**

Если genu varum представляет, как показано на рис. 378, зеркальное изображение genu valgum, то этим самым указан тот же путь для корригирующих мероприятий, как и при genu valgum. На изображенном случае была произведена надмыщелковая остеотомия точно так же, как и при genu valgum. Долото кладут с внутренней стороны, так как здесь остеотомировать дольше изнутри, чтобы получить зубчатый перелом. При наружной остеотомии невозможно **получить зубчатости.**

Как и при отечности по поводу genu valgum, здесь также применяют буравообразные винты и гвозди.

Труднее найти точку для производства коррекции, когда деформация, как это обычно бывает, распространяется на всю область кости ввиде обширного **искривления.**

При этом часто выступает несомненно менее четко выраженный угол, верхушка которого расположена на месте перехода верхней части бедренной кости в шейку.

При желании добиться удовлетворительного результата путем перелома в этом месте и до определения необходимости в причинах этого изгиба, поступают следующим образом. Большой палец кладут сзади, а указательный и второй на другую, переднюю голени; несколько сгибают нижнюю ногу. Если при этом сила хорошо приложена друг к другу, тогда получают хорошую коррекцию с помощью остеотомии между мыщелком и телом большеберцовой кости. Это касается большей части случаев, у которых включается остеотомия. При большом бедренном, выраженном изгибе и большой длине большеберцовой кости выполняют при помощи второй остеотомии на границе средней и нижней трети.

Малоберцовую кость можно оставить нетронутой. В тяжелых случаях деформации не сходимо переломить такую и эту кость. При этом должны делать две остеотомии: больше при костях, это удается легко с помощью ручной остеоклазии. В случае только одной остеотомии лучше произвести эту остеотомию на месте мыщелков и кости и притом на нижнем отделении от остеотомии большеберцовой кости. Это усиливает уверенность в результате коррекции, особенно в тех случаях, когда не применяют буравообразных **винтов и гвоздей.**

Автор пользуется ими постоянно и этим достигает не только механической точности в установке коррекции, но и возможности применения движений в колене. На рис. 10 а и b изображен такой больной через 4 недели после операции, у этого больного были произведены две остеотомии с обеих сторон на большеберцовой кости. Колени сгибаются и разгибаются полностью.

При наличии весьма значительной деформации коррекция, проведенная только на голени, не приводит к желательным результатам. Получаемая форма ноги больше всего похожа на ногу таксы. При этом нога не вполне теряет свою неустойчивость. В таких случаях необходимо сделать также над-



Рис. 241. Genua vara, возникшие вследствие одностороннего перелома голени. Коррекция средством остеотомии бедра и голени.



Рис. 242. Изображение [illegible] повязка заменяется мумиевидной повязкой.

Рис. 243. Результат исправления, в рис. 3 а 1.

лом искривленного бедра. По большей части достаточно лишь одного надлома на середине искривления бедра. Особо значительные искривления могут вызвать необходимость двух переломов, которые производят тогда на верхней и нижней части средней трети бедра.

При намерении провести коррекцию бедра обычно ограничиваются одним надломом, производя его ниже границы между метафизом и телом большеберцовой кости.

В таком случае далеко не легко установить точно место надлома голени. Поэтому, когда нужно вмешаться на бедре, приходится оперировать в два приема. Автор начинает с бедра и переходит на голень только тогда, когда перелом настолько зажил, что можно свободно сдвигать ноги и по крайней мере двигать их взад и вперед.

Если искривление бедра распределяется неравномерно и его отдельные части более резко изогнуты, то необходимо производить операцию на вершинах этих искривлений. В особенности это необходимо при

наличии более сильного изгиба непосредственно под обтяжью вертелом. Это безусловно должно служить во избежание лишней неудобной походки. Случаи подобного рода очень часты. Для того, чтобы их не пропустить, очень важно при genu valgum иметь перед глазами рентгеновский снимок всего бедра.

Более тяжелыми представляются дальнейшие лечение тем же, как при genu valgum. Здесь приходится [illegible], но в этих случаях более тонкая проблема приходится не между коленями, а между лодыжками.

Случаи подобного рода приведены на рис. 341: мумиевидная повязка после снятия гипсовой повязки на рис. 342, а достигнутый результат—на рис. 343.

d) Болезни на почве изнашиваемости коленного сустава.

Обезображивающий гонит, gonitis crepitans, gonitis villosa.

Рассматривая классический препарат обезображивающего гонита вроде изображенного на рис. 344, легче всего удается понять, что обезображивающий гонит есть болезнь ведущие изнашиваемости. На суставных поверхностях [illegible] бедра и большеберцовой костью, бедра с надколенником можно видеть характерные обточенные места. На этих местах нормальная округлость суставной поверхности уплощена и чем сильнее уплощения проходят борозды, совпадающие с направлением движения сустава. Если наблюдать за вращающейся машиной, для того нет сомнения, что эти обточенные места должны были возникнуть под влиянием сил, приводящих сустав в движение.



Рис. 344. Обезображивающий гонит [illegible] больных [illegible].

Однако не поддается такому объяснению одна особенность в этих обточенных местах—это **утолщение кортикального слоя**. В области обточенности не обнаруживается губчатой ткани, как это можно было ожидать, а, наоборот, предлежит твердая кортикальная ткань, напоминающая слоновую кость. Не происходит ли это результат этом жизненных процессов. Образование кортикального слоя противо, ей вот глубокому распространению обточенных мест в виде заграждения. Образование этого заграждения должно считать в качестве защитной реакции живого организма.

Точно так же можно объяснить **наслоения костной массы**, наблюдаемые в окружности хрящевых границ. Благодаря этим наслоениям расширяются соприкасающиеся суставные поверхности. Лучше всего это видно на надколенниковом изображении этого препарата. Благодаря расширению суставных поверхностей уменьшается давление на единицу площади сустава. Этим опять-таки создается защита против дальнейшего распространения обточенности.

Рассматривая препарат, на котором еще сохранились мягкие ткани, находит различные признаки воспалительного процесса и воспалительную пролиферацию ткани, главным образом в форме разрастания синовиальной оболочки, возникновения больших или меньших веретенок, утолщения капсулы, а также нередко и свободных суставных тел.

Анатомическая картина усложняется, когда обезображивающий гонит образуется не в итоге изнашивания здорового сустава, а вследствие того, что заболевание сустава привело к уменьшению функциональной способности колена и обезображивающий гонит возник уже на почве изношенности сустава с ограничением двигательной способности. Тогда также раньше всего бывают проявления болезни от изношенности, но остаются и последствия болезни, вызвавшей нарушения двигательной способности. В таких случаях могут возникнуть очень сложные картины болезни, разобраться в которых трудно найти объяснение для отдельных видов ненормальности.

Изношенность тела — это нормальное жизненное проявление, и таким образом не только само собой понятно, что старик с изношенным организмом страдает также и обезображивающим гонитом, но ясно также и то, что этот обезображивающий гонит у старика собственно нельзя рассматривать как проявление болезни. Другое дело, когда обезображивающий гонит развивается в более раннем возрасте.

Но большей части заболевание развивается медленно, как в случае, являющемся следствием повышенной нагрузки, так и в результате какого-либо иного заболевания колена. В первом случае больной относит возникающие расстройства совершенно правильно за счет переутомления, в последнем же случае как врачу, так и больному по большей части не приходит в голову, что к старому заболеванию присоединилось новое или же что новое заболевание возникло на месте старого. Так, очень часто колено с обезображивающим артритом рассматривают как ревматическое, хотя ревматизм давно уже прошел, и т. п.

Частой причиной обезображивающего гонита является деформация колена. При соприкосновении несовпадающих поверхностей суставов во время движения они „стачиваются", как несовпадающие части шарнира. Если вследствие деформации колена линия нагрузки перемещается, то возникает неравномерное распределение нагрузок в суставе и относительное нарастание рабочего давления; оба эти обстоятельства вызывают преждевременную изнашиваемость. Каждый, сохранивший с молодых лет genu valgum или genu varum, заболевает обезображивающим гонитом перед наступлением старости.

Ощущения усталости и боли являются обычными жалобами. И то и другое усиливается при напряжении, а при покое ослабевает. Они такого же характера, как и при других заболеваниях колена.

В более сложных случаях не всегда легко сказать, какие жалобы следует отнести за счет собственно обезображивающего гонита и какие за счет болезни, являющейся следствием деформации. Еще труднее дифференцировать болезнь, когда деформация вызвала также вторичные болезненные симптомы, как например припухание жирового тела или genu varum. Эти случаи следует подробно разобрать до того, как намечается план лечения.

Течение. Болезнь тянется долго. Она имеет прогрессирующий характер. Однако бывают длительные периоды, не сопровождающиеся изменениями; встречаются случаи улучшения и даже восстановления функции. Воспалительные явления могут совершенно исчезнуть и тогда наступает состояние, когда больной при наличии, правда, анатомических изменений ни на что не жалуется и нормально двигает коленом.

В тяжелых случаях дело доходит до развития деформации колена, большей частью до развития genu varum, а иногда и до genu valgum.

Диагноз не представлял трудности и до рентгеновской эры. Теперь же он еще более упростился. Раньше от собственно обезображивающего гонита отличали gonitis crepitans и gonitis villosa. О gonitis crepitans говорили в том случае, когда при положении руки на надколенник ощущалась резкая крепитация при движениях в суставе, а о gonitis villosa, когда крепитация носила более грубый характер и когда уже через капсулу можно было прощупать ворсинки. Только в случае наличия ощущения явного разрастания костной ткани его относили к обезображивающему гониту.

В настоящее время рентгеновский снимок уже при gonitis crepitans обнаруживает типичные заострения на надколеннике, за которым быстро следуют вытянутые в длину узловатые разращения на верхней части большеберцовой кости.

Лечение. При обезображивающем гоните следует проводить курс лечения покоем; это давно известно из практики еще до того, как данное автором объяснение обезображивающего гонита как заболевания на почве изношенности колена сделало понятным практическое применение такого способа лечения.

Тучность, отмечаемая у многих больных, уже сама по себе является причиной и равноценным вредным агентом для возникновения заболевания колена. Устранить ее однако легче желать, чем достигнуть, в особенности потому, что заболевание колена исключает возможность длительной ходьбы, столь охотно назначаемой при полноте. Похудание должно проводить иными общепринятыми способами.

Следует избегать упражнений на маятникообразных аппаратах.

Также надо избегать непосредственного массажа сустава. Неопытные массажисты охотно берутся за рассасывание выпотов в суставе. Они только раздражают своим массажем суставные ворсинки и костные новообразования, принимаемые за выпоты. Жалобы усиливаются. Массаж однако действует целесообразно, когда массируют всю ногу и особенно разгибатель колена, обычно при этом атрофированные.

Очень хороший результат дает вытяжение, применяемое в течение короткого времени в условиях постельного содержания, затем только на ночь.

Раздражающее лечение как при других заболеваниях сустава, так и при обезображивающем гоните, не во всех случаях приносит заметное улучшение.

Уменьшение слишком значительной тучности может стать необходимым.

Из курортов показаны имеющие радиоактивные воды и грязи. Легкие радиоактивные препараты можно применять и вне курорта.

Насвечивание рентгеновскими лучами нередко оказывает обезболивающее действие. В других случаях оно вовсе не помогает. Возможно, что ультрафиолетовые лучи дозировка.

В далеко заходящих и быстро ухудшающихся случаях безусловно показана разрезка посредством аппарата на ногу.

При продолжении лечения время от времени следует устранить. Особенно необходимо предупреждать передавливания колена (genu valgum, genu varum), даже в тех случаях, когда они являются следствием обезображивающего артрита. Они еще более ухудшают течение болезненного процесса в суставе, точно так же как способствуют заболеванию здорового сустава.

e) Гонит у табетиков.

Заболевание колена у табетиков представляет не что иное, как настоящий обезображивающий артрит. Заболевание центральной нервной системы нарушает плотность костных частей суставов, с другой стороны, тяжелая походка является отягчающим моментом, особенно же, если типичная табетическая походка только начинает развиваться. При этом получаются наиболее тяжелые формы обезображивающего артрита (рис. 345). Артропатия может быть очень ранним симптомом болезни. Поэтому следует взять себе за правило при каждом обезображивающем гоните подвергать обследованию центральную нервную систему. Другие заболевания центральной нервной системы оказывают такое же влияние, как табес.



Рис. 345. Табетическая артропатия правого колена и левого сустава.

Рис. 346. Способность к передвижению на таких ножных шинах с помощью перекладины.

Что касается методики лечения, то вопрос может итти только о применении лечения шинами. С помощью шин (рис. 346) нередко удается до некоторой степени восстановить уже совсем было потерянную способность к ходьбе.

f) Врожденный вывих коленного сустава.

Врожденный вывих коленного сустава — чрезвычайно редкая деформация. Продолжительно на 40 000 больных, которых до настоящего времени автору приходилось наблюдать, он видел всего лишь несколько таких случаев. Вопросами этой деформации занимался Мускат, собравший из литературы в 1897 г. 82 случая, и Дреман в 1899 г. довел это

число до 127. Этим своим авторам мы обязаны не только собранием воедино данных наблюдений, но также выяснением картины болезни, оставшейся до того неясной.

При врождённом вывихе коленного сустава дело идет о смещении большеберцовой кости кпереди в пределах сустава и сумки. Боковые и задние связки также страдают, но обычно слабо развиты, поэтому для них нельзя установить различия и нарушения благодаря своей редкости они не играют никакой роли в ортопедической практике.

Путь, предлежащий мышцы бедра и колена при вывихе, Дреман пытается выразить на трех набросках, нами воспроизводимых на рис. 347 а—с.

На рисунке 347 а изображен вывих колена, как известно, в колене соединяются два сустава: один между бедром и большеберцовой костью и второй между бедром и надколенником. Если большеберцовая кость смещается по отношению к бедру так, как изображено на рис. 347 а, тогда не суставная поверхность чтобы сходит со суставной поверхности бедра, составляющей большеберцовый бедренное



Рис. 347 а, с. Стадии врождённого вывиха колена (Дреман)*

Рис. 348. Неправильный сгибательный вывих колена. Суставные поверхности бедра и голени вывернуты в стороны. Полный успех.

соприкосновение. Она принимает такое положение, какое приходится на надколенное бедренное сочленение. Таким образом получается вывих большеберцовой кости в коленном суставе, хотя суставные поверхности бедра и большеберцовой кости еще прилегают друг к другу.

Такое состояние как правило встречается у переразвитых. Тогда колено не находится в положении сгибания, как это нормально свойственно новорожденному, а в состоянии перегибания (рис. 348).

При сгибании суставная поверхность большеберцовой кости скользит вдоль по поверхностям мыщелков бедра не так, как в норме, но упирается своим задним краем обратно суставную поверхность. Образуется точка вращения рычага, причем передняя часть суставной поверхности большеберцовой кости действует как рычаг по отношению к бедренной кости. Дреман называет положение при этом положение второй стадией вывиха. Третья стадия получается, когда ребенок становится на ноги. Тогда благодаря тяжести тела суставная поверхность большеберцовой кости смещается кпереди по отношению к суставной поверхности нижнего конца бедра и направляется вверх.

Наблюдая ребенка вскоре после его рождения, находят картину описываемую ранее как врожденное genu recurvatum. Колено находится в положении перегибания. Спереди колена несколько поперечных складок кожи. В подколенной ямке непосредственно под кожей ощущают мыщелки бедра.

При сгибании колена оно может само вправиться с ясным шумом, бывающим при вправлении.

Если же не удается достичь такого удачного исхода, то вскоре наступает положение, при котором дальнейшее сгибание может повлечь за собой перелом или отделение эпифиза. Такого рода переломы уже описаны.

Рис. 349. Перемещение сгибателей колена при прожденном вывихе колена (по Мускату).

Сопротивление, на которое наталкиваются в конце концов при пассивном сгибании, имеет своеобразный пружинящий характер. Это чувство упругости не забывается, если хоть раз встретишься с ним. Мускат представляет себе это на своей схеме, воспроизводимой нами на рис. 349, каким путем возникает это своеобразное противодействие.

В качестве частного вывиха наблюдается вывих сгибателей колена вперед по отношению к мыщелкам бедра. При попытках выпрямления вывихнутого колена сгибатели натягиваются, отчего зависит пружинистость, ощущаемая при выпрямлении.

Это перемещение сгибателей имеет значение для сохранения и для поддержки в дальнейшем прогрессирования вывиха. Как это легко видно на схеме, смещенные сгибатели играют уже роль разгибателей. Они подтягивают вывихнутую большеберцовую кость дальше кверху и, располагаясь перед мыщелками бедра, препятствуют скользящему суставных поверхностей большеберцовой кости на их нормальное место.

Очень часто врожденные вывихи бывают двусторонними и сверх того нередко связаны с другими деформациями. Если обнаруживается такое сочетание, то другие обстоятельства обычно представляют деформацию на почве внутриутробного отягощения, как

Рис. 350. Рентгенограмма врожденного вывиха колена у четырехмесячного ребенка.

например вывихи бедра и косолапость. Отсюда возникло предположение, что деформация колена также представляет внутриутробную деформацию на почве отягощения; это подтверждается частыми наблюдениями, что ножки таких детей при рождении не находятся в по-

ложении нормального сгибания, а лежит на передней поверхности туловища с разогнутыми или перегибанными коленями.

Диагноз легко установить для первого стадия Дремана и не выдает в ошибку при объяснении [illegible] снимка. Рентгеновский снимок (рис. [illegible]) воспроизводит колено в состоянии легкого переразгибания или же при [illegible] головки бедра и большеберцовой кости. Таким образом отсутствует [illegible] нормальное положение сгибания, которое проявляется по удержанию младенца на рентгеновском снимке.

В качестве метода лечения речь может идти только о вправлении. При неудаче вправления путем [illegible] колена необходимо попробовать прием, применяемый при вправлении вывиха большого пальца.

Под наркозом производят переразгибание сустава и пытаются при медленном уменьшении переразгибания с помощью давления больших пальцев на переднюю поверхность головки большеберцовой кости и противодавления пальцами на заднюю поверхность мыщелков бедра отодвинуть суставную поверхность большеберцовой кости к суставной поверхности мыщелков бедра. При удаче такого продвижения делается возможным сгибание колена, а обычная установка колена в положении сгибания обеспечивает правильное лежение. Для этого вполне достаточно маленькой гипсовой шины.



Рис. 351. Аппарат для вправления врожденного вывиха колена.

Если не удалось достичь цели, можно путем растяжения попытаться подготовить сустав для вправления; это производится почти так же, как и при тяжелом вывихе бедра.

Для этой цели автором сконструирован аппарат, давший ему возможность достигнуть хороших результатов при двустороннем вывихе, который не удавалось вправить (рис. [illegible]). Маленький больной фиксирован на раме, обтянутой полотном. Дводуги, проложенные через раму, могут быть установлены различным образом, что дает возможность варьировать тягу и создавать комбинацию натяжения различной силы.

К кровавым операциям автор еще не прибегал. Если же придется прибегнуть к этому способу, то наиболее важной частью операции явится вероятно вправление сгибателей. В случае неудачи придется разрезать боковые связки и капсулу.

g) Врожденный дефект надколенника.

Этот дефект описывали по-разному. В случае, приведенном на рис. 352 a–c, не только был установлен этот диагноз, но также еще

лана попытка восстановить отсутствующий надколенник оперативным путем.

У нашей больной отсутствовали с обеих сторон не только надколенники, но и целиком вся передняя часть колена. Если уже неправильно говорить в подобном случае о врождении надколенника, то еще более сильно ставить с целью лечения создание надколенника.

Надколенник представляет кость, оставленную в сухожилии разгибателя колена; он у детей некоторое время отсутствует, если только сохранен и нормально работает весь выпрямляющий аппарат. Соответственно с этим в приведенном здесь случае автором образован четырехглавый разгибатель голени из передней и двуглавой мышц бедра.

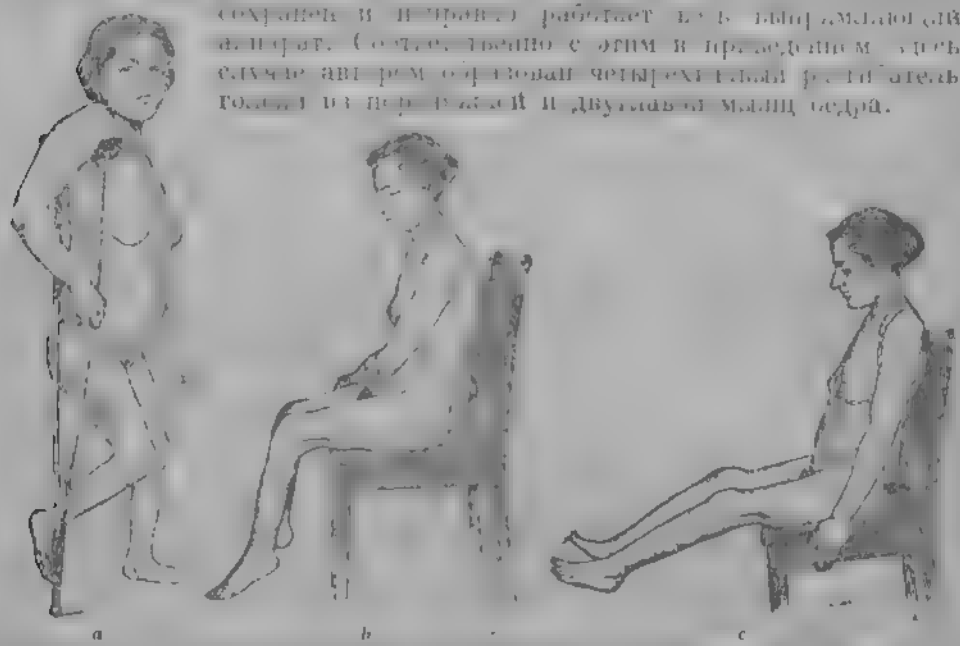

Рис. 352. *a*, *c* — случай [illegible] обоих нижних конечностей, *b* и *c* — результат, до пластики четырехглавой остеотомии и пластики четырехглавой мышцы.

До пластики четырехглавого разгибателя колена сустав установлен в выпрямленном положении путем оклеуставной остеотомии. Одновременно произведена коррекция деформации стопы. Больная в настоящее время ходит без палки и шины и даже принимает участие в танцах.

h) Врожденный вывих надколенника.

Врожденный вывих надколенника встречается редко; бывает полным и неполным. При полном вывихе надколенник лежит, как и при полном травматическом вывихе, на наружной стороне колена. Его нельзя довести до передней поверхности мыщелков. При неполном вывихе надколенник расположен на передней поверхности латерального мыщелка. При сгибании колена надколенник обычно отодвигается на наружную поверхность или же это и происходит только при особых условиях.

Неполный вывих очень схож с привычным приобретенным вывихом. Непосредственно после рождения диагноз вывиха никогда еще

не был установлен, и потому всегда [illegible] сомнение, идет ли речь о врожденном дефекте или приобретенном, для кого врожденные аномалии сустава быть может [illegible]. Так как лечение врожденного неполного вывиха надколенника [illegible] так же, как и привычного приобретенного, то мы будем говорить здесь только о полном врожденном вывихе. Приведем достаточно показательный пример из [illegible].

Рис. 353. [illegible] колена

Больной 25 лет (рис. 353). Колено, сколько помнит себя больной, было [illegible]. Года до этого [illegible] в одной солдатской [illegible]. Надо думать, что у него [illegible] надмыщелковой [illegible] по Мюнстеру. По крайней мере соответствующий рубец находился выше медиального мыщелка. Улучшения результата не наблюдалось, во всяком случае малых колебаний чашки надколенника в том же состоянии, как и до операции, больной не подвергал. Вследствие сильных болей в колене он был трудоспособен. Эти боли зависели от недостаточности колена: возникновение их в статически неустойчивом суставе было неудивительно.

Колено было согнуто, отведено и повернуто наружу. По сравнению с положением, изображенным на рисунке, колено можно было еще **согнуть, но уже никак не разогнуть.**

Надколенник плотно прилежал к наружной стороне латерального мыщелка. Смещение его было возможно лишь в очень незначительной степени.

План оперативного пособия заключался в изменении направления тяги разгибателей колена путем перемещения бугра большеберцовой кости на медиальную поверхность. Казалось, что надколенник сможет последовать этому изменению направления лишь в том случае, если удастся полностью освободить его от окружающей его капсулы, удерживающей его у латерального мыщелка. Автором был обнажен и высвобожден весь аппарат, разгибающий колено, также, как и при кривошеи мышцы колена. Утолщенная капсула между латеральным краем надколенника и мыщелком была сильно утолщена. После разреза по латеральной стороне капсулы удалось легко довести надколенник до передней поверхности мыщелков. При этом оказалось возможным также выпрямить колено, а genu valgum исправилось само собой. Бугорок был прикреплен к медиальной поверхности большеберцовой кости.

Результат этой операции удалось сохранить. Не было необходимости ни в надмыщелковой остеотомии, ни в перемещении подвижной мышцы на медиальный край надколенника. Автор же собственно рассчитывал на необходимость применения этих двух операций.

В конечном результате получилось колено в хорошем положении с активной подвижностью больше, чем на 90°.

і) Привычный вывих надколенника.

Привычный вывих надколенника возникает или в результате травмы или развивается постепенно. В первом случае дело сначала

доходит до полного вывиха только в результате повторного воздействия значительной силы и только со временем для этого требуется все меньшая и меньшая сила. Чем легче бывает вывих, тем меньше причиняет он расстройств больному и тем легче удается самовправление. Если еще вначале необходимо врачебное вмешательство, то постепенно больной приучается сам вправлять свой надколенник.

В других случаях выполнение вывиха несколько иное. Больные по большей части не могут достоверно указать, когда у них произошел первый вывих. Колено просто «выскакивает», и такое состояние продолжается уже много времени. Часто редко больные самостоятельно вправляют надколенник, но для этого они не нуждаются в применении рук, а пользуются тем же самым движением в колене, при котором само собой происходит вправление.

В резко выраженных случаях надколенник выходит из своего нормального положения при каждом сгибании в коленном суставе и вправляется при каждом его выпрямлении.

Рис. 85. Бандаж Гаденкампа при вывихе надколенника.

Самостраадание по большей части порядочно мало мешает больным. При свободном движении надколенника вверх и вперед больного беспокоит больных только бинт, и тогда при этом нужно отправиться. Однако со временем вывих приобретает значение тяжелого расстройства. Как часы, в которые попала песчинка, преждевременно изнашиваются, так и тонкий механизм колена и начинается при наличии привычного вывиха. Появляется боли и развивается типичный гонит — болезнь изнашиваемости коленного сустава.

Так как такой исход неминуем, то этим устанавливаются показания к устранению вывиха, по возможности, пока еще дело не дошло до развития деформирующего артрита.

Диагноз устанавливается легко без затруднений, если при каждом его сгибании колена получается вывих или если он происходит при помощи простого надавливания пальцем. Однако иной раз это не удается даже при сильном давлении. Особенно, если вывих сопровождается болями, больной напрягает мускулатуру колена и мешает этим выполнению надколенника. Этого можно достичь только при полном отвлечении внимания больного, иначе диагноз приходится устанавливать на основании слов больного.

Для цели лечения играет роль указание больного, что наложение бинта на колено часто приносит облегчение. Все же не следует рекомендовать бинта для наложения резинового надколенника, так как при этом раздражается мускулатура колена и тем сводится на нет полученный результат. Лучше рекомендуется бандаж Гаденкампа (рис. 85). Больные с успехом пользуются им иногда много лет.

Нормальным способом лечения должно считать операцию, прежде всего при травматическом вывихе надколенника.

Надо лечить только случаи, бросающиеся от травматического вывиха, зависящего от разрыва капсулы на медиальной стороне. Получается увеличение части капсулы, лежащей между медиальным краем надколенника и медиальным мыщелком. Ушивая капсулу,

можно ожидать, что надколенник удастся установить на своем нормальном месте.

Обычно ушивание капсулы (Kapselraffung) приводит к действительно успешному результату. Техника весьма проста. Можно избежать вскрытия сустава надрезом синовиальную оболочку.

Эта операция рекомендуется также при незаметно образовавшихся привычных вывихах. Она дает в этих случаях положительный, но не остойкий результат. Возникают рецидивы, так как причина вывиха не устранена.

В этих случаях обычно обнаруживается довольно значительное genu valgum с отклонением голени кнаружи. Вследствие этого перемещается направление тяги разгибательных мышц. По большей части существует также утолщение передней и верхней латерального мыщелка, которое на живом больном установить точно. При его наличии этим объясняется ссылка на малое надколенника кнаружи. Однако собственно действующими силами являются боковые тяги, получающиеся вследствие изменения направления тяги четырехглавой мышцы.

Желая достичь длительного стойкого результата, следует **восстановить до нормы направление тяги.**

В общем достаточно коррекции genu valgum при помощи **надмыщелковой остеотомии**, при этом путем поворота нижнего отлома кнутри устраняется также поворот голени кнаружи. Можно спокойно произвести некоторую гиперкоррекцию.

Обычно можно отказаться от перемещения бугра большеберцовой кости. В особо тяжелых случаях автору однако приходилось не только проводить это перемещение, но также подводить портняжную мышцу **к медиальному краю надколенника.**

При этом портняжную мышцу приподымают с ее ложа на высоту примерно ширины надколенника от надколенника до места прикрепления, ее фиксируют на медиальном крае надколенника.

Наблюдение, сделанное автором в описанном случае врожденного вывиха, позволяет сделать целесообразным отделение боковых частей капсулы при помощи продольного разреза в тех случаях, где коленная чашка не может быть доведена полностью до медиального **мыщелка.**

k) Последствия перелома надколенника.

Замечания о лечении свежих переломов надколенника.

Большие, лечебные автором по поводу переломов надколенника, могут быть разделены на две группы: 1) где заживление перелома произошло путем образования мозоли или путем плотного фиброзного рубца и 2) где не получилось такого заживления.

В случаях первой группы находят между отломками надколенника узкую интерпозиционную массу, прощупываемую большей частью **в виде желоба.**

Такие результаты считаются в общем вполне достаточными. Первое время больной также доволен. Расстройства вновь появляются уже после того, как прекращено лечение и больной считается излеченным.

Анатомические изменения надколенника, как и другие подобные расстройства, сказываются в том, что преждевременно изнашивается

сустав как отъединенный механизм. Поэтому не возникают какие-либо специфические расстройства, а появляются общие симптомы, называемые хронические деформирующие: боли, симптомы раздражения, обезображивающий артрит.

Среди подобных случаев было особенно значительное число таких, где надколенник подвергся перелому в поперечном и локонечном, а в более или менее продольном направлении. В этих случаях надколенник был расширен, причем не резко выражено надколенник при этом сохранять подвижность. При чисто поперечном переломе со смещением такое трение не имеет места.

Отсюда следует сделать вывод, что при косых и продольных переломах необходимо обращать особое внимание на точное соприкосновение отломков.

Большие смещения требуют прочным сращением между отломками обращается к оперативное вмешательство, но при этом сохраняется неуверенной походки. Они кажутся на больные затруднения при спускании с лестницы и указывают на неудобное иной раз надевание, заменившись коньками пальцев. На гладком ровном полу они ходят свободно. Чем больше расхождение между отломками, тем более спутано это расстояние походки, в остальном совпадающее полностью с картиной, наблюдаемой при чистом параличе четырехглавой мышцы.

Лечение. В случаях, где нельзя только увеличение объема надколенника, отломки не остаются прочно сращенными, трудно ритьяцелости надколенника до нормального размера путем удаления отрезанных мышц. Все-таки это единственное лечение, могущее привести к успешному результату. Применение гипса и т. п. может дать временно, но не полное улучшение.

Сдвинутые отломки сращивают в верхности, совершенно точно соответствующие одна другой, в них только необходимо сшить и другой дугообразной. Объединение этого служит марлевый шов, накладываемый из стальной проволоки.

Больной вновь в состоянии пользоваться своим коленом и избавляется от болей.

При полном расхождении следует поступать таким же образом, если только его можно притянуть костные отломки друг к другу и если соединение костных не приводит к укорочению четырехглавой мышцы, что исключает возможность восстановления полного сгибания колена.

При достижении прилаживания костных отломков друг к другу только при помощи вспомогательных операций (отделение бугорка кости, удлинение сухожилия четырехглавой мышцы) необходимо считаться с возникновением тяжелого дефекта при сгибании. Тогда лучше отказаться от соединения отломков и применить такое же лечение, как при параличе четырехглавой мышцы.

Предложенная автором с этой целью операция представлена на рис. 3 а и в. Для этого используется подвижка мышца, чтобы создать мост на месте пяты в разгибательном аппарате колена. Кожный разрез проводится от места прикрепления мышцы посредине между

надколенником и внутренним мыщелком вверх до середины бедра; отодвигая кожу кверху, доходит до портняжной мышцы, которую приподымают со своего ложа, сохраняя ее место прикрепления. Отсепаровывая кожу кверху, доходит до связки надколенника, до отломков надколенника и до сухожилия четырехглавой мышцы. В передних и верхних обоих концах отломков выдалбливают желобки, куда и закладывают портняжную мышцу. Прибивают ее к связке надколенника, к отломкам и к сухожилию четырехглавой мышцы. Бинт для рубца, покрывающего сустав, удаляется раскрытия последнего.

При немедленных операциях достигают очень **хороших функциональных результатов.** У больного (рис. 356 и 357) расхождение отломков составляло 12 см. После операции он мог даже бегать вверх и вниз по лестнице. В свое время он был демонстрирован **на хирургическом съезде.**

Не лишне привести еще один случай, дающий по мнению автора, указания, как в подобном случае нужно накладывать шов надколенника.



Рис. 355 *а* и *б*. Перемещение портняжной мышцы при застарелом переломе коленной чашки (по Шанцу).

1—портняжная мышца.
2—коленная чашка.

У такого рода больного вокруг отломков надколенника была наложена толстая серебряная проволока, т. е. был произведен так называемый cerclage. Несколько лет спустя он явился ко мне по поводу жестких болей. Налицо было значительное утолщение надколенника, большее, с одной стороны, вследствие того, что отломки недостаточно плотно прилегали друг к другу, а с другой стороны, из-за периостальных разращений вокруг надколенника. Обводя проволоку вокруг надколенника, необходимо для прижатия друг к другу отломков применять гораздо большую силу, чем при поперечном шве. Однако, при применении значительного насилия, возникает опасность, что отломки станут друг против друга; при матрацном же шве это невозможно. Наконец обведенная вокруг проволока лежит на механически особенно неудобном месте (связь надколенника с сухожилием и капсулой) и из-за этого могут возникнуть **вредные явления раздражения.**

Рис. 356. Застарелый перелом правой коленной чашки. Расхождение 12 см.

Рис. 357. Посредством перемещения портняжной мышцы достигнут [illegible] при хорошей [illegible] функции.

Поперечный шов к тому же значительно проще, чем cerclage, и вообще его надо рекомендовать в качестве нормального метода лечения свежих переломов надколенника. Если в виде исключения при звездчатом переломе необходимо применение cerclage, то по заживлении перелома следует удалять проволоку.

l) Задняя контузия надколенника (Гаглунд)

Травматический остеохондрит надколенника.

При болях в надколеннике находят на рентгенограмме изменения, примером которых может служить рис. 358. Обращенность к поверхности бедра задней надколенника не является прямой или несколько выпуклой, а представляется вогнутой. Смещение коленной чашки по поверхности сустава сопровождается не мягкий, но и не резко-жесткий шум трения.

Рис. 358. Травматический остеохондрит надколенника.

По большей части больные относят свое заболевание почти всегда к травме, захватившей надколенник при согнутом колене во время удара нижней поверхности мыщелков колена.

При вскрытии коленного сустава находят глубокую дегенерацию хрящевого покрова надколенника. Его верхняя поверхность потеряла свой гладкий зеркальный характер; она стала волокнистой. Хрящ своеобразно хрустит под ножом. На месте вогнутости, видимой на рентгеновском снимке, находят ямку.

При удалении задней поверхности надколенника автор доходил до нормальных костных мыс, прекращение боли происходило, иногда через длительное время после операции.

m) Переломы костей коленного сустава.

Переломы в области нижнего конца бедра и верхнего конца большеберцовой кости, при которых линия перелома проходит через плоскость сустава, требуют долгого срока для лечения и обычно оставляют после себя значительные расстройства.

Уже при небольших смещениях бывают нарушения положения голени. При отламывании верхнего конца большеберцовой кости отломок наружной стороны сдвигается несколько кнутри, почему образуется genu valgum; при подсломе же отломка с внутренней стороны получается genu varum.

Возможное последствие смещения несовпадение суставных поверхностей приводит сначала к ограниченной подвижности, а затем через более продолжительный срок к обезображивающему артриту.

К этому присоединяется фиксированная тугоподвижность, наступающая как правило вследствие длительности процесса залеживания. Все вместе взятое указывает на безусловную необходимость при лечении переломов с исключительной точностью прилаживать отломки друг другу.

При простых [illegible] ...ЛЕМ ДЛЯ ВЫ-
...ЯЛЕНИЯ [illegible] ...ЛЕНИЯ [illegible]
[illegible] случаях, [illegible] ...ЛЬШОЙ СИЛУ и не добиваться недосягаемых результатов.

В случае, [illegible] ...ЕРЕ [illegible] ...ЕРЕ [illegible] ...ЕНИЕ [illegible] ...ЕЛИ ГВОЗДИ БЫЛИ УДАЛЕНЫ.

[illegible] ...ЕЛИ ГВОЗДИ БЫЛИ УДАЛЕНЫ.

[illegible] рентгена форум. При удалении [illegible] ...ЕЛИ ГВОЗДИ БЫЛИ УДАЛЕНЫ. головкой не устраняется опасность отрыва скрепленного гвоздем куска кости. С помощью четырехгранной отвертки просто одним поворотом освобождают зажатый гвоздь и вытягивают его без затруднений.

В качестве последующего лечения этого больного был применен опорный аппарат. В аналогичных случаях автор поступает так же, руководствуясь следующими соображениями: в колене, как и выше в области вертела, мозоль долго остается мягкой. Если колено подвергается преждевременно нагрузке, то под влиянием давления тяжести образуется на большом вертеле—coxa vara, и на колене—расширение поврежденной части сустава независимо от того, составляет ли эту часть нижний конец бедра или верхний конец большеберцовой кости.



Рис. 50. [illegible] вязке.

[illegible] перелома развивается благодаря нагрузке [illegible] деформации, обусловливающая такие же расстройства, [illegible] деформации от перелома.

[illegible] ...ЕЛИ ГВОЗДИ БЫЛИ УДАЛЕНЫ. [illegible] ...ЕЛИ ГВОЗДИ БЫЛИ УДАЛЕНЫ. форсированных движений против фиксированной туго подвижности. Такие движения на маятникообразных аппаратах можно применять только с большой осторожностью.

Не следует обольщаться этим, что такое лечение иногда приводит к тяжелой затяжной ткаиоподвижности. Дефект в стопе будет иметь место всегда; но в конечном итоге он будет менее при проведении лечения гипсом, чем при применении ремня движения.

В случае деформации колена от перелома при наличии только узко пластинчатых к между собой отломков, что при их соединении с помощью долота по линии излома является неизбежным, возникает вопрос, следует ли вновь сдвигать долотом смещенную часть. Обычно до сих пор свыкались с тем, что вследствие опасения, что не удастся вновь ставить отломки на место, кривые колени в таком случае вовсе не дают полного сгибания суставных поверхностей. Поэтому приходилось устранять неправильное положение колена посредством околосуставной остеотомии, думается, что, ограничиваясь собой в этом отношении, автор поступает правильно.

n) Отделение части внутреннего мыщелка бедра.

Эту картину болезни, отличающуюся тяжелой рентгенограммой, также можно отнести к травматическим заболеваниям колена.

Больные жалуются на сильные боли, локализующиеся в области медиального мыщелка, но они не так резко ограничены этой областью, как этого можно было бы ожидать на основании рентгенограмм и анатомических данных, обнаруживаемых во время операции. Больные обычно относят свои болевые ощущения к травме, но иногда не могут указать.

В большинстве случаев при ощупывании бедренного отдела внутреннего мыщелка мы натыкаемся на место, где при давлении сильным ощущаются сильные боли. Рентгеновский снимок этого места обнаруживает небольшую тень, идущую параллельно боковой линии бедра и отделенную от него узким промежутком.

При разрезе, находим небольшой кусочек кости, который можно отделить, под ним большей частью находится плоская ямка на мыщелке, от которого повидимому и отделился кусочек кости.

Обычно все расстройства исчезают после удаления отделившегося косточки.

В общем эти случаи объясняются деревом внутренней боковой связки, отрывающей эту часть кости. Вряд ли это объяснение можно считать правильным, так как место, откуда вырвана кость, находится выше прикрепления связки. Кажется более вероятным, что здесь дело в процессе, аналогичном osteochondritis dissecans.

o) Osteochondritis dissecans.

Картина болезни была впервые описана Францем Кенигом. Появившиеся после него сообщения об этой болезни, среди которых особенно выделяется работа Худеца, показали, что Франц Кениг был выдающимся наблюдателем. Данное им описание содержит все главнейшие черты этого заболевания.

Здесь наиболее существенным является отделение чечевицеобразного кусочка или в большинстве случаев несколь-

[illegible] величиной с [illegible] суставных [illegible] и крытых хрящем.

[illegible]

[illegible] частью на участках, особенно подверженных [illegible], особенно медиально [illegible] поверхности надколенника. Такая локализация также говорит за травматическое происхождение болезни даже в тех случаях, когда больной не может припомнить об имевшей место травме.

[illegible]

Расстройства состоят в болях при движениях колена, причем они могут возрастать по мере развития [illegible]. Обычно больной указывает на определенное место локализации болей. Симптом, считающийся почти патогномоничным, состоит в том, что умеренное постукивание по надколеннику при согнутом под прямым углом колене вызывает сильные боли.

В тех случаях, когда костно-хрящевой кусочек превратится в свободное суставное тело, он вызывает [illegible] явления, свойственные этому последнему.

Лечение [illegible] оперативное. В [illegible], когда единственным [illegible] хрящ и [illegible] вместе с нормально расположенными [illegible] частями. При [illegible] следует выравнять ложе. При образовании свободного тела его удаляют.

Если дело касается случая osteochondritis dissecans, то особенно важно создать условия для хорошего осмотра суставной полости. Простые продольные разрезы представляют в этом отношении ограниченную возможность.

Рассекая продольным разрезом собственную связку надколенника, сам надколенник, а также сухожилие четырехглавой мышцы, а затем раздвигая при этом в стороны место разреза и сгибая сустав, получается полная возможность осмотреть внутреннюю поверхность сустава на всем его протяжении. Правда, обычно неохотно решаются на этот разрез.

Разрез по способу Пайра дает меньшую травму. Вместо простых продольных разрезов медиально и латерально от над-

[illegible] выступает на всем их протяжении.

[illegible] менисков.

р) Повреждения менисков.

Повреждения менисков [illegible] футбол и беганье на лыжах [illegible]. При игре в футбол они возникают в очень характерной форме. [illegible] внутренним краем стопы [illegible] поворачивает [illegible] согнутую [illegible]. Делая этот удар, он [illegible] и падает. [illegible] боли.

После начального периода, протекающего при всех свежих внутренних повреждениях колена более или менее одинаково, развивается характерная картина, в большинстве случаев не вполне правильно называемая **вывихом мениска.**

Обычно больной либо совсем не чувствует болей, либо ощущает их в незначительной степени; они особенно дают себя знать, сходя с лестницы или с горы. Совершенно неожиданно при каком-либо неправильном или [illegible] шаге, особенно же, если стопа нечаянно застревает, наступают острые боли. Больному удается вывести колено из согнутого положения, в котором оно очутилось, лишь тогда, когда он расслабит коленные мышцы и в случае надобности при помощи рук произведет очень осторожные движения. После этого некоторое время вновь возникают более сильные расстройства, а затем мало-помалу наступает прежнее состояние.

Все это вместе взятое создает весьма неприятное состояние, особенно остро воспринимаемое спортсменами, так как с этим связано прекращение игры в футбол и бегания на лыжах.

Диагноз [illegible] тогда, когда больной рассказывает о своих [illegible] и ссылается на несчастный случай, как на причину своего [illegible]. Едва ли в этих случаях можно думать о чем-либо другом.

[illegible] в качестве весьма характерного [illegible] ограничение [illegible] функции сустава. Больной не может [illegible] свое [illegible]. [illegible]

здоровой стороне. Предложение продолжить сгибание или разгибание с помощью пассивных движений отклоняется больным вследствие сильной болезненности.

В области внутренней части суставной щели мы иногда предупреждаем легкое выпячивание мениска при выраженной боковой связке, давление на тиски при валике бывает очень. Однако боли при давлении не являются постоянным явлением. У наружной части сустава и цели автором вполне не были достигнуты выпячивания мениска даже в тех случаях, когда при операции находили повреждение наружного мениска.

Вообще говоря, повреждения наружного мениска гораздо реже повреждения внутреннего.

На рентгенограмме, даже при применении фистулы Бурки, никакого патологического обнаруживается, только при наличии воздуха удается видеть смещенный и отрезанный мениск.

В качестве лечения речь может идти только об оперативном удалении поврежденного мениска.

Устанавливается, что в большинстве случаев внутренний мениск, достаточно хорошо с одной стороны необходимо продольным разрезом, в котором также же находит мениск, если он удален своей передней частью в большом расстоянии от щели. Мениск захватывают пулевыми щипцами, отсекают и отрезают до конца, насколько это позволяет сустав. Остающаяся часть не нет в глубине. Антеруправляется в рану приходится обнаружить каких-нибудь осложнений.

При повреждении короткого разреза (см. смотр. предпочтительнее и при большом разрезом (см. ред.) оперативное поле расширяется по выше описанному разрезу по Пайру. Если прямо обнаружен внутренний мениск не повреждён, то наиболее разрез используют для контроля и удаления в случае надобности латерального мениска. При же наличии подошвы непосредственно к латеральному мениску разрез делают колено по наружной стороне колена.

В связи с повреждением мениска опасением прежде всего свободные тела коленного сустава.

q) Свободные тела коленного сустава.

«Суставная мышь» в колене настолько известное заболевание, диагностика его настолько проста, а терапия так ясна, что нет надобности останавливаться на нем более подробно.

Можно ограничиться только практическим советом в отношении операции. Однако, не предрешая вопроса, может случиться, что и опытный хирург не сделает.

Суставная мышь должна быть «обязательно сарихирована». В качестве гарантии можно держать в руках для выхода; при изобилии [illegible] схемы [illegible] использована и там [illegible]. При [illegible] мышей, как быстро [illegible] то [illegible] стараются извлечь с помощью операционного ножа.

Картина [illegible], что совпадает с картиной повреждения мениска, с [illegible] и [illegible] колена.

г) Ганглион коленного сустава.

Ар[illegible] приходилось находить ган[illegible] в области наружного [illegible] чем в передней части сустава [illegible]. Большей [illegible] на бо[illegible] и опре[illegible] по указанию [illegible] месте [illegible] боль [illegible] опухоль. [illegible] сустава [illegible] вал форма, [illegible] пиладна [illegible] Пр[illegible] жидкость.

Тщательное вы[illegible] вплоть до полной и высаживания, ведущего в сустав, предупреждает появление рецидива.

s) Разрыв крестообразных связок.

Разрыв крестообразных связок коленного сустава относится к чрезвычайно редким последствиям повреждения колена. Разрыв происходит только вследствие **тяжелого насилия** и часто комбинируется с переломом голени.



Рис. [illegible] Хронический разрыв [illegible] смещения [illegible] не [illegible]

Типичным симптомом заболевания является **возможность смещения суставных поверхностей вперед и назад по отношению друг к другу**—феномен выдвижного ящика. Это смещение наступает внезапно **при некоторых движениях; тогда появляется картина щелкающего колена. Большинство описанных под этим названием случаев пожалуй относится к разрыву крестообразных связок.**

С того момента, как распознана сущность заболевания, целью лечения естественно является восстановление крестообразных связок.

О такого рода больных имеются различные сообщения, из которых с точки зрения **автора особенного внимания заслуживает сообщение, сделанное Витеком.** Собственного опыта автор не имеет.

Посредством аппаратов, сделанных в виде наколенных подушек, а если они недостаточны, то аппаратов на всю ногу, можно достигнуть некоторого функционального улучшения.

Явное смещение суставной поверхности большеберцовой кости по отношению к бедру, наблюдаемое после разрыва крестообразных связок при их отрыве, автор наблюдал в случае, изображенном на рентгенограмме рис. [illegible]. В этом случае стягивание наружного мыщелка повело к расхождению крестообразных связок и дало такой же эффект, **как и их отрыв.**

t) Застарелый вывих колена.

Если свежие вывихи колена представляют уже большую редкость, то еще большей редкостью являются застарелые вывихи. Автору не пришлось видеть ни одного такого случая.

Желательно помянуть только об одном сообщении, сделанном Горевским. Он [illegible] [illegible], и [illegible] на [illegible] случай, где несмотря на [illegible] [illegible] изменения [illegible] [illegible] удовлетворительная [illegible]. [illegible] [illegible] [illegible] повреждения вновь вернулся к работе в сельском хозяйстве.

и) Разболтанный коленный сустав.

[illegible] расположенные [illegible] остаются обычно нетронутыми, [illegible] [illegible] [illegible] более или менее части капсулы. Благодаря тому в суставе [illegible] [illegible] и разболтанность. [illegible] [illegible] воспалительные процессы и захватывают [illegible] [illegible] [illegible] [illegible] суставных поверхностей, то [illegible] в этих случаях дело не доходит до образования разболтанного сустава.

Слабость в ногах и неуверенность в походке являются теми функциональными расстройствами, на которые больные обычно жалуются; эти расстройства, как при большинстве заболеваний колена, дают себя чувствовать главным образом во время ходьбы по неровной дороге, при спуске с горы или лестницы.

При каждом правильно проводимом исследовании колена следует проверить его боковую подвижность, потому нельзя пропустить наличие разболтанного сустава. Характерным симптомом разболтанного сустава является боковая подвижность колена при его [illegible] полном разгибании. [illegible] встречаются неправильные диагнозы разболтанного колена в тех случаях, когда переломом, находящимся вблизи сустава, создается положение переразгибания (рекурвация). Тогда наблюдается боковая подвижность при таком положении колена, которое [illegible] легко можно привести в полное разгибание. На такие случаи было уже обращено внимание в главе о деформациях бедра на почве переломов. В дальнейшем мы еще раз вернемся к ним при рассмотрении вопроса о деформации голени на почве переломов.

Течение. В общем и целом разболтанное колено имеет наклонность к самопроизвольному излечению. К этому выводу автор приходит на основании своего материала.

Лечение. Автору не пришлось прибегнуть к оперативному вмешательству, хотя предлагалось [illegible] заменить разорванные боковые связки пластикой. Лексер сообщает о хороших результатах, полученных им с помощью связок из шелка. Кажется, в подобных случаях следовало бы предпочесть полоски из фасции. До сих пор автор ограничивался консервативным лечением. Автор старается укрепить массажем и т. п. процедурами мускулатуру колена, имеющую важное значение для напряжения суставной капсулы, и назначает простой аппарат. Последний состоит из двух боковых шин, идущих примерно от середины голени до середины бедра; в области колена он снабжен шарниром. Шины укрепляют ремнями, пряжками или шнуровкой.

Аппарат имеет главным образом психическое значение, больные охотно носят его. В конце концов его снимали по миновании надобности.

Там, где не удается достичь при таком лечении благоприятных результатов, речь идет о гипсовом аппарате на всю ногу. Этот аппарат [illegible] в таких случаях, когда [illegible] безуспешно. Она [illegible] предпочитает оперативную туго подвижность лечению аппаратами.

Автор не касается со стороны [illegible] заболеваний, вызывающих болезненные [illegible] суставы [illegible] как следствие отдаленных [illegible]. Полезно [illegible] обратить последним [illegible] между [illegible] и [illegible]. Болезненное разрушение [illegible] ведущее [illegible] к [illegible] сустава, [illegible] сосудистый пучок, что [illegible] необходимой. Прибегая к этому, [illegible] аппарат [illegible].

Воспалительные заболевания коленного сустава.

v) Водянка коленного сустава.

Из воспалительных [illegible] колена на первое место надо поставить [illegible], так как [illegible] часто [illegible] называемого хронического [illegible] синовиальной оболочки [illegible] сустава. Даже в том случае, когда водянка [illegible] [illegible] [illegible] Гемарторозу, травма является лишь [illegible] и причиной водянки. Кровь, излившаяся в сустав, действует как раздражитель и вызывает воспаление синовиальной оболочки.

Так как в таких случаях лечение гемартроза относится к профилактике водянки, то о нем следует сказать несколько слов, несмотря на то, что гемартроз отнесен к числу чисто хирургических заболеваний. Необходимо подвергнуть, что предложенное Биром промывание сустава карболовым раствором дает хорошие результаты. Толстым троакаром делают пункцию сустава, удаляют кровоизлияние и промывают сустав [illegible] водным карболовым раствором. При таком вмешательстве больной освобождается от болей. В большинстве случаев после этого не возникает водянки сустава.

Водянка колена относится к частым заболеваниям. В некоторых кругах, например среди гимнастов, она встречается настолько часто, что считается неприятной, но неизбежной спутницей профессии. Это уже говорит за то, что водянка, по крайней мере в той форме, [illegible] у кавалеристов, не оказывает особенно вредного влияния.

[illegible] Где [illegible] [illegible] колена сустав, поэтому [illegible] остается [illegible]. Пробная [illegible] предотвращает от смерзания [illegible] сустава [illegible].

Лечение [illegible] одолкрашенное [illegible] водянки [illegible] и [illegible] [illegible] стоит

ьо устранение ее. В конечном счете при наступлении излечения все еще остается нерешенным вопрос, достигнуто ли выздоровление больше за счет собственных сил организма или же этому способствовало наше искусство.

При наличии более сильного напряжения пятка у больного всегда показана после нескольких попыток проести и лечение хронического сустава, промывая сустав карболовым раствором. При умеренном выпоте, не достигающем чрезмерно высокого, и второй, и третьей бесчувствия; тогда больных результатом часто делает большую прибыль прежность, придавая колену форму массивную меньше колено, а больше мягкие ткани обычно имеют сравнительное средство сдавливания гипса (Schwanenhalsdressing).

Сдавливание резиновой лентой является в настоящее время малоизвестным средством, и оно не получило распространения в технике, которой познакомился с ним Гоффа. Вначале выше пятки надевается резиновая трубка, а затем в форме восьмерки, с тем чтобы покрыть больной кожи и резиновой лентой. Затем накладывается бинтом. Получается мягкое эластическое давление, получаемое действием резиновой ленты.

Эти давящие средства, накладываемые самим больным на ночь, настолько хорошо действуют при выпоте, что нельзя не признать их особенно ценными при крайне большом объеме. Они также хорошо действуют при тяжелых болях суставной ревматической болезни, но они не так хорошо проходят.

Когда сустав является только хронически раздраженным, например, вследствие от тяжелого инфекционного артрита, тогда нужно только лечение и только лишь с большим успехом, когда проводится соответствующее лечение основного заболевания.

Следует упомянуть о встречающемся также интермиттирующем водянке колена. Выпоты появляются с неправильными промежутками времени большей частью в обоих коленных суставах и они вновь исчезают через некоторое время. Подобно тому как и в других областях все, что не поддается определению, диагностируется, как нарыв, так и здесь это интермиттирующий выпот называют нервным. Автору не ясно происхождение интермиттирующего выпота. Из больных, наблюдавшихся им с такого рода заболеваниями, все были женщины.

м) Воспалительное разрастание жировых складок коленного сустава. Болезнь Гоффа.

Пространство между внутренней поверхностью собственной связки надколенника и сустава, частью сзади в конструктивном отношении представляет собой [illegible] жировыми частями. Эти [illegible] жировые складки [illegible] в виде [illegible] в глубь [illegible]. В таких случаях, когда жировые [illegible] сильно разрастаются, при этом имеются [illegible] отростки, [illegible] небольшого [illegible], [illegible] занятое

жировыми складками, оказалось единичным узким. Бо[illegible] [illegible] уменьшения. В свою очередь каждая [illegible] дальнейшего [illegible] хания [illegible] мышечные мышцы [illegible] достигать размеров [illegible]. В [illegible] случаях травма [illegible] случае [illegible] чем, [illegible] при [illegible] дальнейшем [illegible].

Болезнь [illegible] разрывом [illegible] сустава, [illegible] не [illegible]. В [illegible] случаях [illegible] выраженным [illegible], которое следует [illegible] в рамках [illegible]. По увеличении [illegible] мышцы [illegible] сохраняется [illegible] и по окончании воспаления [illegible], а также [illegible] и даже только оно может [illegible] выдавать [illegible].

Отрасль [illegible], как уже сказано, [illegible] к ущемлениям. Она появляется в форме [illegible] принадлежности еще до того, как [illegible] достигнет полного развития. Со временем ущемление она начинает принимать [illegible] форму.

Больные не могут выпрямить колена до конца. Также попытки вызывают у них [illegible] боли и они ходят с согнутым коленом. Боли, появляющиеся при [illegible] рода нагрузке колена, заставляют больного прибегать к палке и даже к костылю.

Диагноз. При внешнем осмотре колена заметна иногда припухлость с обеих сторон сухожилия надколенника; надкупь она сравнительно плотна. Надавливание на одну сторону припухлости вызывает более сильное выпячивание ее на другой стороне колена, причем наступает ощущение флуктуации. Давление на припухлость болезненно. Попытка активного выпрямления колена вызывает сильные боли.

Лечение. Консервативное лечение массажем, но не самого [illegible] сустава, а мышц колена. [illegible] по [illegible] губ, фанго и т. д. в [illegible] случаях [illegible] сравнительно [illegible] точное успокоение.

В [illegible] случаях [illegible] обратить [illegible], [illegible] четырехглавой мышцы [illegible]. При [illegible] медицинской [illegible] сустава в необходимом [illegible]. При [illegible] тирании [illegible] сохранять [illegible] в [illegible] мере, чтобы [illegible] внутренней [illegible]. [illegible] в суставе быстро восстанавливается полная подвижность.

При [illegible] операции очень [illegible] наблюдать за [illegible] остановкой кровотечения, которое бывает очень сильным из дегенерированной жировой массы.

х) Артропатическая атрофия четырехглавой мышцы.

Эта картина болезни имеет огромное практическое значение и наблюдается особенно часто после травматических заболеваний коленного сустава, а также после различного рода воспалительных процессов.

Атрофия четырехглавой мышцы при заболеваниях коленного сустава наступает чрезвычайно быстро. Она обнаруживается уже через несколько дней даже тогда, когда колено не фиксировано. Поэтому

такому виду атрофии приписывали нервное происхождение. Эту точку зрения в особенности защищал Гоффа. Возможно, что такой диагноз является только выходом из затруднительного положения. **Вопрос остается открытым.**

Эйтору кажется странным, что в случаях представительной артропатической атрофии четырехглавой мышцы и тщательнейшем исследованием обнаружить разницу в толщине кости. Бедренная кость больного колена была значительно тоньше, чем здоровая. Вопрос о том, представляют ли эти данные исключение, должен разрешиться дальнейшими исследованиями. Если это так, следует задаться другим вопросом: является ли истощение причиной или следствием атрофии четырехглавой мышцы.

Атрофия четырехглавой мышцы приводит по крайней мере к человеческим последствиям при устранении причины. На практике это значит, что в начале заболевания колена страдает эта мышца. Правда, в некоторых случаях атрофия не подчиняется этому старому правилу, причины этого неизвестны. Но неизменно от причины состояние больного в таких случаях очень тяжелое. Страдание может прогрессировать.

Больные жалуются на боли в колене, на слабость и несговорчивость походки, в особенности при ходьбе по неровной почве, при спуске с лестницы или с горы. Больные не могут указать на какую-нибудь определенную локализацию боли в колене. Вообще боли в колене носят какой-то расплывчатый характер. Можно было бы сказать, что для атрофии четырехглавой мышцы является характерным то, что расстройства при этом заболевании не заключают **в себе ничего типичного.**

Функциональные расстройства, в особенности, когда поражены оба колена, могут быть настолько сильны, что больной вынужден прибегнуть к помощи костыля. Очень часто приходится видеть больных **с палкой и бинтом.**

Диагноз. Исследование колена обычно либо не дает ничего, либо дает очень мало; поэтому на основании этих исследований не удается найти объяснения для таких расстройств или функциональных нарушений.

Если обычно разница между больной и здоровой ногой, охватывая размеры каждой такой мышцы, недостаточна и бедра и принадлежащих к ней мышцы больной стороны кажутся при этом менее развитыми, чем на здоровой стороне. Разницу в объеме устанавливают с помощью измерения сантиметром. В то же время больные в состоянии приподнять всю ногу при сгибании колена. Наощупь передняя поверхность голени у больного кажется порою холоднее, чем на здоровой стороне. В общем эти данные не представляют ничего особенного характерного. Поэтому атрофия четырехглавой **мышцы часто остается нераспознанной.**

Лечение. Необходимо всеми существующими средствами пытаться укрепить ослабленную мускулатуру. Массаж, электризация, прессницовские обертывания очень быстро приводят к уменьшению жалоб. Гимнастические упражнения следует начинать только постепенно, отнюдь с большой осторожностью к дозировке. В противном случае жалобы со сто-

роны боли [illegible] Также следует осторожно освобождать больного от опорных аппаратов.

Таким образом, как мы сказали, очень быстрое выздоровление по через некоторое время процесс улучшения перестает прогрессировать. Последние остатки жалоб исчезают только после длительного нормального пользования коленом. Необходимо предупредить об этом и пациентов больного с самого начала.

у) Туберкулезное воспаление коленного сустава.

Для практической ортопедии также, как и для хирургии, туберкулезные воспаления являются наиболее важными из всех инфекционных воспалений коленного сустава. Из лекциях по хирургии картина этого заболевания представлена настолько детально, а в учебниках по хирургии она настолько подробно, что возможно было бы сводить [illegible] здесь от разбора этого заболевания. В частности мы можем сослаться на классическое описание Конна. Этому описанию нечего [illegible], но оно до сих пор остается классическим. Из последних [illegible] Дитмаровский вопрос могут указать следующие авторы: Ридер, Дитмар, Бле [illegible], Александр Ред.

Туберкулезный [illegible] представляет часто [illegible] заболевание [illegible] туберкулезных воспалений суставов [illegible] к колену. Туберкулезный [illegible] встречается чаще среди детей, чем среди взрослых [illegible]. Прогноз в общем благоприятен, но ухудшается с возрастом, когда он гораздо менее благоприятен.

Анатомически [illegible] синовиальную форму заболевания от костной; а эту последнюю в свою очередь делят на первичную и вторичную формы. Кажется различают три формы туберкулезного водянки, гранулационный туберкулез и туберкулезное гнойное воспаление.

Бедра продолжается по меньшей мере месяцами, обычно же тянется годами. Большей частью развивается и длится картина [illegible], при [illegible] туберкулезу, в особенности, если обратиться [illegible], являющимся входным воротами для [illegible] инфекции. [illegible] ходе ведения мышечного туберкулеза наблюдается реже, чем при коксите.

Атрофия может начаться в любой стадии болезни. В случаях, не [illegible] за [illegible] туберкулезной водянки, может наступить почти полное [illegible]. Отдаление [illegible] даже в этих [illegible] случаях. (По нашим наблюдениям при правильном [illegible] аэротерапии [illegible] ортопедическим лечением можно получить довольно [illegible] в этой стадии заболевания [illegible] функции сустава. Редко. Костные формы также излечиваются с удивительно хорошими функциональными результатами, особенно при [illegible] солнцем по Ролье и на открытом воздухе, например по Бару в Готельшихе, или же на [illegible] морях.

Ролье считает первичные костные формы более склонными к излечению, чем чисто синовиальные.

При захвате туберкулезным процессом суставных поверхностей и при образовании абсцессов и свищей излечение процесса происходит

только с сохранением тяжелых функциональных расстройств. Остается тяжелая тугоподвижность в суставе и развиваются типичные деформации колена. Клиническим формам мы еще коснемся позже; здесь же назовем только хронический гонит как таковым.

Диагноз не представляет никаких трудностей, особенно в тех случаях, где сам по палцу имеется картина tumor albus. Его можно смешать с простой водянкой, а также с травматическими кистами при наличии в последнем случае сопутствующего синовита у гемофиликов. О последних двух заболеваниях будет сказано ниже.

Дифференциальной диагностики с простой водянкой большей частью достаточно данных анамнеза, точно следует отметить, что у детей почти вовсе не встречается такая водянка.

По Гофа, если при надавливании концами пальцев, крепко наложенными с обеих сторон на верхний край надколенника, появляются боли, то в них следует усматривать ранний симптом туберкулезного заболевания колена. По крайней мере этот симптом придает диагнозу значительную долю вероятности.

До тех пор, пока диагноз остается сомнительным, рентгенограмма не дает многого. При первичном поражении костей туберкулезом, вначале находят только определенное разрежение рисунка костного вещества по сравнению с здоровой стороной. Позднее рентгенограмма уже отмечает весьма значительное изменения.

Лечение. Общее лечение независимо от того, проводится оно в специальных детских заведениях для больных с костно-суставным туберкулезом или в домашних, а также и на дому у больного, остается почти таким же, как и в каждом другом случае местного туберкулеза.

Благоприятные климатические и прочие условия, предоставляемые специальными учреждениями, дают возможность шире местному лечению и обойтись более простыми средствами, чем в ортопедическом или хирургическом клинике, а также в домашнем обиходе больного. Там больной часто ограничивается тем, что фиксацией сустава посредством гипсовой с небольшим грузом и с применением помещения больного сустава между двумя мешками с песком. Последние хирургические вмешательства в случае показания проводят и так же, как и в других случаях. При клиническом лечении, подобном среди других хирургических и ортопедических больных и еще более при амбулаторном лечении местное лечение выступает еще реже на первый план.

Фиксация, разгрузка и вытяжение, как и при местном лечении коксита, являются средствами, бесспорно господствующими при местном лечении туберкулезных гонитов.

Наилучше совершенной фиксации повязкой также и здесь служит циркулярная гипсовая повязка. Для действительно полной фиксации колена повязка должна прочно охватывать сверху таз, а снизу доходить до пальцев ног. Она вполне соответствует гипсовой повязке, описанной в отделе о лечении коксита (рис. 307). При гоните тазовая часть может быть несколько уже.

Эта повязка, если только она облегает плотно, дает также необходимую разгрузку при вставании больного. Стремя применяют в тех случаях, когда повязка наложена сравнительно свободно на са-

мое колено и на голень и когда посредством шнуровки у лодыжек можно укрепить стопу в стремени. Только таким образом можно разгрузить колено и одновременно амбулаторно достигнуть вытяжения.

Экстензионная повязка применяется при гонитере реже, чем при коксите. Ею можно пользоваться только с целью для устранения образовавшихся уже деформаций.

Если в специальных заведениях больных правильно заставляют долго лежать, то в общих хирургических и ортопедических клиниках и еще больше при лечении в домашней обстановке большого старается возможно раньше ступить с постели и дать ему возможность свободно передвигаться. Этой возможности удобствуют **портативные аппараты.**

Как и в других случаях, выбор аппаратов здесь очень большой. В общем это те же аппараты, применяемые при амбулаторном лечении кокситов. В них отсутствует только тазовая часть, имеющаяся в большинстве аппаратов для лечения коксита.



Рис. 62. Шинно-гильзовый аппарат для лечения гонита.

Фиксацию от тазовой части можно отказаться, так как к амбулаторному лечению посредством аппарата можно прибегать только тогда, когда свободные движения в тазобедренном суставе уже не в состоянии оказать какого-либо вредного влияния на больное колено.

Как и при коксите, автором применяются **шинно-гильзовые аппараты только по** Гессингу (рис. 62). Для аппарата автор берет кожу, из твердой кожи гильзу, доходящую на верху до середины бедра и опускающуюся ниже несколько ниже середины голени. Так же, как и клеевая повязка при коксите, эта гильза придает большое укрепление и фиксации. Клеевой повязки на колено не следует применять, так как то же достигается посредством гильзы и к тому **же ее можно снимать.**

При благоприятном течении лечения сначала снимают гильзу, затем чрезвычайно осторожно увеличивают подвижность на месте коленного шарнира, разгрузку же уменьшают, отделяя края аппарата от седалищного бугра.

В таком виде автор оставляет аппарат на очень долгий срок, даже при уверенности в полном излечении от туберкулеза. Это делается для защиты от перегрузки размягченных воспалительным процессом костей сустава и ряда вытекающих отсюда вредных последствий. Значение повреждений, возникающих именно этим путем и только косвенно зависящих от туберкулеза, значительно больше, чем это принято думать. И в этом случае применимо старое правило ортопедов, гласящее, что лучше лечить того, у кого больные суставы.

Хирургическое вмешательство может выражаться в форме так называемых малых операций (пункции, инъекции, разрезы) или в больших оперативных пособиях, имеющих целью удаление **костного очага.**

Без этих малых вмешательств необходятся приверженцы консервативного лечения, работающие в наиболее благоприятных общих условиях.

Колено является значительно более благоприятным объектом для больших хирургических операций, чем таз. Оно более доступно для диагностики, а также для хирургического лечения. Само собой понятно, что с наступлением антисептической эры радикальное оперативное вмешательство было вопиющим против туберкулеза колена. К сожалению опыт не вполне оправдал возлагавшихся на это надежд. В настоящее время оперативное лечение ограничивается удалением больных внесуставных очагов, а у взрослых—резекцией.

Имея шансы предупредить прорыв очага в сустав, если условно полезно своевременное удаление этого очага, если же прорыв уже состоялся, то рациональность операции стоит под сомнением.

У взрослых, стоящих в более позднем возрасте, показана резекция, потому что конечное лечение даже при самых благоприятных условиях имеет худшие шансы на успех. Показание это показания решается с осторожностью, потому что от него можно создать получение крупного анкилоза и сверх того последующей деформации, развивающейся после резекции в детском возрасте.

Первичные результаты резекции в детском возрасте гораздо лучше, чем у взрослых. Но эти результаты сомнительны. Образуются резекционные деформации, о которых речь будет итти особо.

При производстве резекции колена автор рекомендует вонзить предложенный им тупой гвоздь сквозь мыщелки и через головку большеберцовой кости, а затем соединить свободные концы этого гвоздя с гипсовой повязкой. Этим достигаю абсолютной фиксации, в значительной мере избавляющей больного от боли вследствие выключения возможности малейших движений и смещений со стороны резецированных поверхностей в отношении друг к другу, что могло бы сказаться на результатах. Расположение гвоздей см. рис. 11.

z) Резекционные деформации колена.

Не применяя шанцовских гвоздей в том виде, как это было выше указано, нередко под фиксирующей повязкой, наложенной после операции, образуются деформативные изменения со стороны резецированного колена. Бедро благодаря своему предрасположению принимает ротированное кнаружи положение, так как оно не встречает достаточного противодействия этому повороту. Голень тесно связана со стопой. Она не может участвовать в этом повороте кнаружи. Таким образом между бедром и голенью образуется своего рода выворот, причем при вставании больного голень и стопа поворачиваются внутрь. Одновременно с этим получается изгиб голени внутрь, так как мягкие части верхнего конца бедра сдавлены гораздо более с внутренней, чем с наружной стороны. Таким путем к повороту голени внутрь прибавляется еще genu varum.

Рис. 36 а является иллюстрацией такой первичной деформации после резекции в отличие от вторичной, к описанию которой мы сейчас перейдем.

Коррекция (рис. 36 b) достигнута с помощью линейной остеотомии, сделанной с внутренней стороны бедра несколько выше места

резекции, т. е. произведена своего рода околосуставная коррекция. Последняя достигнута путем клиновидной остеотомии посредством тупого гвоздя, клинообразно в бедренной кости остеотомия с помощью сурьмы образована выше, выполнено в надмыщелковом месте с учетом остеотомии.

У детей такого рода первичные резекционные деформации реже, чем у взрослых, так как тонкие мышцы сильно подвергаются смещению в виде сгибания и поворота, а сгибательные мышцы части бедра у взрослого, в отличие от детей.

Если так правило в детском возрасте сращения хряща первичного дает хорошо формированную суставную поверхность, то таким же правилом можно считать, что после указанного времени тот же результат представляется совершенно иным. Анкилоз остается, но в этом месте нога изменяет свою форму. Образуется сгибание, к которому присоединяется поворот внутрь и приведение голени. В каче-

Рис. 364 a и b. Первичная резекционная деформация: a — до операции, b — в результате остеотомии под мыщелком бедра.

Рис. 365 a и b. Вторичная резекционная деформация после мыщелковой остеотомии, с последующей коррекцией.

честве вторичного явления наблюдается картина, только что описанная под видом первичной резекционной деформации.

Степень деформации колеблется в широких пределах. Наблюдаются случаи, не вызывающие каких-либо тяжелых расстройств в отношении формы и функции, но делающие ногу совершенно негодной к употреблению. Рис. 364 a и b изображает представителя первой группы случаев, рис. 365 a и b представителя второй группы.

В первом случае (рис. 364 a и b) коррекция достигнута с помощью ступенеобразной остеотомии большеберцовой кости, сделанной непосредственно под ее головкой; во втором случае (рис. 365 a и b) –

дуюбразной клиновидной резекции по способу Гельфериха. В самых тяжких случаях [illegible] остеотомия на верхнем конце большеберцовой кости.

К какого [illegible] эти вторичные резекционные деформации?

В [illegible] большеберцовой кости, а [illegible] укорочение роста. Во вторых, [illegible] разницы в росте между большеберцовой и малоберцовой костями.

Рост большеберцовой кости [illegible], малоберцовая кость продолжает расти с нормальной [illegible] малоберцовой ко-

Рис. 36 *a* и *b*. Вторичная [illegible] деформация после коррекции.

Рис. [illegible] *a* и *b*. Атипическая резекционная [illegible] Коррекция посредством остеотомии.

сти прогибается вверх по большеберцовой кости. Наружная лодыжка опускается ниже. Получается действие тяжести на большеберцовую кость в смысле поворота внутрь и образования genu varum. Вопрос остается открытым, влияет ли эта разница в росте как причина сгибания резекционного места или же здесь играет роль статическая перегрузка мягких частей.

Важно установить, какое значение имеет беспрепятственный рост в длину для возникновения деформации, потому что из этого вытекают соответствующие выводы о способе лечения.

Коррекцию деформации должно производить с помощью операции на резекционном месте. Но при этом необходимо, если еще не закончен рост, в одно и то же время нарушить силу роста малоберцовой кости в той же мере, в какой резекцией затронута большеберцовая; в противном случае после самой удачной коррекции вновь наступает рецидив. Поэтому одновременно с оперативной кор-

рекцией необходимо произвести также и резекцию головки малоберцовой кости.

Редко резекционные деформации приобретают форму, отличающуюся от только что описанной. Это может иметь место при необычных обстоятельствах. Особенно тяжелым расстройством является образование cepi recurvatum, как это представлено на рис. [illegible] a и b.

При проведении коррекции следует сообразоваться с прежними условиями, как это уже было описано.

α) Тугоподвижность коленного сустава.

Колено относится к суставам, обладающим большой наклонностью к образованию тугоподвижности. Эта наклонность обнаруживается уже тогда, когда колено в течение продолжительного времени находится в неподвижном положении независимо от того, наложена ли обнаружено повязка, простирающаяся за колено, для лечения заболевания самого сустава или перелома ноги и т. п. Из заболеваний сустава, ведущих к тугоподвижности, на первом месте стоят воспаления. Туберкулез, как на это указывалось, даже в самых благоприятных условиях оставляет после себя ограничение подвижности сустава. К тому же ведут тяжелые формы острого ревматизма, а также и хронический ревматизм, действующий правда медленно, но верно. Гонорея, если она перешла на суставы, больше предрасположена поражать сустав и ведет к тяжелым формам тугоподвижности. То же можно сказать и о гнойных инфекциях независимо от того, заносятся ли они непосредственно в сустав при проникающем ранении его или переходят с какого-либо соседнего остеомиелитического очага, или проникают путем заноса возбудителей из какого-либо отдаленного места.

С тугоподвижностью бывает связано образование известной степени разболтанности сустава, в особенности если длительная фиксация соединяется с вытяжением, оказывающим свое действие на колено.

Тугоподвижность также может возникнуть вследствие ограничения амплитуды сгибания и разгибания. В нелеченных случаях потеря подвижности отражается больше на разгибательной стороне, в леченных же—скорее на сгибательной.

Анатомические изменения при тугоподвижности колена слабее всего выражены при форме, зависящей от фиксации. При этом наблюдается только сморщивание сумки, ведущее к сужению внутрисуставного пространства. Соединительнотканные сращения во внутрисуставном пространстве встречаются только в особо развитых случаях. Обычно такие сращения встречаются наряду со сморщиванием сумки, вызванным воспалительным процессом. Они могут состоять из отдельных тяжей, но возможно также и заполнение всего внутреннего пространства мозолистыми массами.

Кости могут быть вовлечены двояко. Во-первых, суставные поверхности могут принять формы, при которых невозможны обширные движения даже при отсутствии сращений, в особенности если тугоподвижность обусловлена туберкулезным воспалением.

Во-вторых, могут образоваться настоящие костные сращения — анкилозы. Это имеет место особенно после гнойных заболеваний. Следует отметить, что промежуток между надколенником и бедром более склонен к образованию костных сращений, в то время как

костные спайки образуются реже в промежутке между бедром и большеберцовой костью. Это в особенности характерно для туберкулезных заболеваний, при которых весьма редко получаются костные анкилозы между бедром и большеберцовой костью, но зато очень часто — между надколенником и бедром.

Для практической оценки прежде всего имеют значение два момента: размеры ограничения движений и распределение этого ограничения между сгибательной и разгибательной сторонами. Чем больше ограничены движения, тем значительнее расстройства, испытываемые больным и увеличивающиеся в свою очередь, если ограничение касается разгибательной функции. Первое положение понятно само собой, второе нуждается в пояснении.

Если колено находится в положении полного разгибания и может быть только слегка согнуто, то это указывает на наличие большого дефекта в движениях, существующего только на сгибательной стороне. Колено, находящееся в положении полного сгибания и могущее опять разогнуться лишь в незначительной мере, имеет тот же двигательный дефект, но целиком на разгибательной стороне. В колене же, которое не может быть ни вполне согнуто, ни вполне разогнуто, такое ограничение движений распределяется между обеими сторонами поровну.

Потеря сгибательной функции может быть очень велика, прежде чем она вызовет практически значительные расстройства. Для повседневной жизни достаточно даже незначительного остатка подвижности при выпрямленном колене, в то время как тот же дефект со стороны разгибания является серьезным поражением, а несколько большим дефект делает ногу уже практически непригодной.

Прогноз различен. При костных анкилозах восстановление двигательной функции совершенно исключено. Случаи с значительными изменениями суставных поверхностей, как например после лечения туберкулеза, всегда дают большое ограничение в движениях. Среди форм тугоподвижности воспалительного характера, при которых имеют место только соединительнотканные сращения, тугоподвижность ревматического происхождения дает сравнительно благоприятный прогноз. Параллельно излечению от ревматического процесса движения обычно восстанавливаются, хотя и не полностью. Своеобразный характер имеют гонорронные процессы. При них получается определенный размах движения с значительными препятствиями на границах его. (Применение артроплестики в этих случаях очень уместно. Ред.).

Диагноз. При установлении диагноза нужно направить внимание на определение характера изменения в суставе. На основании такого определения делают выводы о возможности восстановления подвижности и о терапевтических мероприятиях, намечаемых для данного случая.

Лечение. Наиболее просто обстоит дело при фиксационной тугоподвижности. Так как образование такой тугоподвижности зависит от врача, то ее можно предупредить с помощью надлежащей профилактики.

Приведение коленного сустава в неподвижное состояние должно применяться только в случаях исключительной необходимости. Такое положение должно ограничивать возможно более коротким сроком: необхо-

лимо как можно скорее начинать движения в суставе. При возможности ожидать ограничения подвижности необходимо добиваться, чтобы оно развилось не в отношении разгибания, а скорее сгибания.

Итак, гипсовую повязку не следует держать слишком долго, в особенности при явлениях раздражения со стороны колена. Даже у больных, вынужденных подолгу лежать на спине с выпрямленной ногой, обязательно необходимо предпринимать **пассивные и активные движения.**

Колено, становящееся неподвижным, должно привести в положение разгибания.

При необходимости длительной фиксации колена благодаря расположению вблизи сустава повреждения, как последствия переломов или остеотомии, колено можно освободить от повязки возможно раньше образования туголодвижности при помощи гвоздей Шанца согласно **описанию и рис. 10 a и b.**

Если же, несмотря на все предосторожности, все же образуется туголодвижность от фиксации, то ей не следует придавать слишком большого значения. Обычно она исчезает сама по себе при пользовании ногой. Для этого едва ли потребуется какое-либо механотерапевтическое лечение.

Механотерапевтическое лечение особенно широко применимо при ревматических заболеваниях. Тут не следует ограничиваться только массажем и упражнениями на маятникообразных аппаратах, а необходимо применять также застойную гиперемию по Биру, суховоздушные ванны, грязевые обертывания и фанго, припарочные компрессы и т. п.

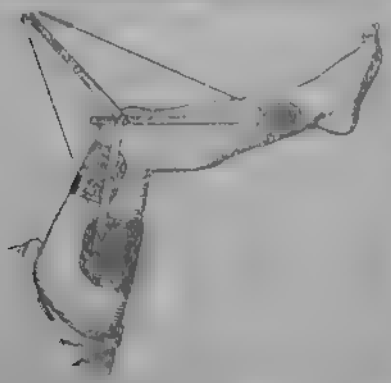

Рис. 307. Аппарат Шеде для лечения туголодвижности колена

Экстензия при чередующихся положениях колена наибольшего сгибания и разгибания значительно способствует этому лечению.

Ортопедические аппараты, производящие в суставе максимальное разгибание и сгибание, действуют в том же направлении. Прежде всего для этой цели применим простой аппарат, предложенный Шеде во время войны (рис. 307). В случаях, где при воспалительном процессе желательна еще разгрузка сустава, автором применяются шинно-гильзовые аппараты, производящие попеременно при помощи пружины разгибание, а посредством резиновых тяжей — сгибание. Такой аппарат может еще дать довольно утешительные результаты в не очень застарелых случаях гипертрофической туголодвижности.

Инъекции в сустав фаброгизина или пенсина по наблюдениям автора не дают никакой пользы; от фермента ванной редресации только вред.

Предпосылкой к успеху, достигаемому вышеописанными методами, является хорошее состояние формы костных суставных частей. При сильном изменении последних, как это обычно бывает при туберкулезе, следует воздержаться от непроизводительной работы, а больного оградить

от ненужных страданий. Самые лучшие для того аппараты не могут дать увеличения движений.

Все же остается один путь, приносящий практически очень часто больному значительную выгоду. Дело в том, что большей частью все же сохраняется остаток подвижности, но он находится на неблагоприятном для функции месте. Перемещение его в более благоприятное в функциональном отношении место может принести большую пользу.

Для большей ясности этой мысли можно сослаться на приведенные выше соображения о распределении ограничения движения между разгибательной и сгибательной стороной.

Остаток движений почти наполовину, иначе говоря—при колене, согнутом подуглом в 90°, очень мало отражается на двигательной способности.

Но если это ограничение подвижности переместить к границе разгибания, иными словами, если разогнуть согнутое колено, то этим мы придаем ему такое положение, при котором хотя колено и не становится более подвижным, новато сохранившийся остаток подвижности получает другое практическое значение.

Рис. 368. Перемещение остатка подвижности при помощи новообразованной кости в более выгодное в функциональном отношении место.

Это достигается с помощью очень простых средств: надмыщелковой остеотомии или остеотомии (рис. 368). Непонятно, почему этим способом перенесения движений пользуются так мало в настоящее время; может быть, это объясняется отсутствием таких случаев в наших учебниках в главу о деформациях колена.

Некоторые больные мирятся с наличием деформации, но те же больные охотнее согласились бы на операцию, если бы знали, что этим можно достигнуть лучшего использования остатков подвижности в колене.

Кровавая мобилизация при тугоподвижности коленного сустава. Операции в коленном суставе автор впервые приступал при костных сращениях между бедром и надколенником. Иногда еще сохраняется хорошая подвижность между бедром и большеберцовой костью, между тем как анкилоз надколенника является препятствием к увеличению этой подвижности и к ее полному использованию. В начале автором выдалась при этой операции сумка в виде лоскута на ножке из отделенного надколенника. Но достигнутая этим подвижность все же не была достаточна. Автор перешел к свободной пластике жирового лоскута, как это он делает уже в течение продолжительного времени при всех пластических операциях на суставах, причем он подкладывал этот лоскут под надколенник.

В таких случаях сквозь кожу, как и при ложном коленном суставе, не только отделить надколенник и затем надвинуть жировой лоскут, но также провести и отделение четырехглавой мышцы вплоть до здоровой ткани и подготовить у этого лоскута подвижное сухожилие. При такой операции отделение анкилозированной большеберцовой чашки дает довольно удовлетворительные результаты, и только туберкулезные деформации в периоде роста больных чашек не оставляют возлагающих на операцию надежд. Кстати, мы еще вернемся.

При образовании костных сращений между бедром и большеберцовой костью восстановление подвижности возможно только путем нового формирования всего сустава. /

В вопросе о кровавой мобилизации коленного сустава больная доступ принадлежит Пайру. Принципы, положенные им в основу этой операции, имеют общее значение. Кость по Пайру были предшественники и самостоятельно должны возможны отступления от его способа. Автор начал прибегать к кровавой мобилизации коленного сустава еще до сообщения Пайра и продолжает идти по намеченному им пути. В главнейших чертах он вообще одинаков с предложенным Пайром.

При выборе подходящих для этой операции случаев речь может идти только о таких, в которых имеются костные сращения между бедром и большеберцовой костью и в которых мобилизация надколенника или перемещение движения, как это описано выше, не дают удовлетворительных результатов. Далее следовало бы исключить случаи, где воспалительный процесс еще не прекратился. Благодаря этому ловится исключаются целый ряд случаев туго подвижности, образовавшейся в недавние туберкулеза. Не лежат исключению также случаи, в которых операция вызывает нарушение роста или же где сам рост может оказать неблагоприятное влияние на результат операции. Таким образом противопоказаны все случаи, где еще сохраняется эпифизарная линия; наконец надо выключить всех больных, у которых боли от операции, к каковой следует отнести кровавую мобилизацию сустава, по каким-либо причинам не вызывает длительные колебания.

Особенно показана операция при необходимости провести туго подвижному колену какое-либо оперативное вмешательство, которое можно соединить с мобилизационной операцией. Такое положение наблюдается, если анкилозированное колено находится в положении деформации и грозит безусловного исправления, например при положении сильного сгибания.

Целью операции является образование такого сустава, который можно было бы подвергнуть полной нагрузке в положении полного разгибания и который мог бы обладать по возможности полной сгибательной функцией в пределах нормы. Следует избегать ненормальной подвижности, т. е. появления переразгибания и боковой подвижности. Недостаточная выносливость и ненормальная подвижность являются столь значительным недостатком, что предотвращение этого путем ограничения подвижности не является слишком дорогой ценой. Это значит, что лучше получить хорошо выносливый, но менее подвижный сустав, чем чрезмерно подвижный сустав и не столь выносливый, могущий давать переразгибание или обладающий боковой подвижностью.

Операцию начинают большим дугообразным кожным разрезом, который идет от уровня бугристости большеберцовой кости через сгибательные мышцы почти до середины бедра. Над бугристостью делают книзу короткий продольный разрез по краю большеберцовой кости. Бугристость сносят долотом, связку надколенника отсепаровывают. Надколенник сбивают. Весь разгибательный аппарат широко отделяют кверху вплоть до свободной от рубцов подвижной ткани сглаживают. Заднюю поверхность надколенника удаляют. С задней стороны разгибателей рубцовую ткань.

Затем следует вырезывание суставных поверхностей. Для этого от сросшихся костных частей отделяют остатки капсулы, пока не представится возможность подвести подъемник через подколенную впадину; подъемник служит для отделения мягких частей от кости и предохраняет сосуды и нервы от действия пилы.

Устанавливают и направляют пилу так же, как при остеопластической резекции колена по Гельферриху. Она следует дугообразно за щелью коленного сустава. Заднюю часть кости надламывают во избежание возможных повреждений со стороны мягких частей подколенной впадины.

Удаляют из подколенной впадины отпиленные массы. Поверхности отпила прилаживают таким образом, чтобы они при полном разгибании хорошо прилегали друг к другу, при сгибании же скользили друг по другу и широко соприкасались между собой. Легкое потягивание за стопу должно давать умеренное зияние новой суставной щели.

После этого временно закрывают рану салфетками и приступают к подготовке интерпозиционного материала. Автор берет подкожный жировой лоскут либо с передней поверхности здорового бедра, либо с живота, т. е. свободный лоскут без ножки. Наир предпочитает лоскуту из фасции бедра на ножке, которую он вводит в сустав.

Рис. 369. Ан[illegible] коленного сустава

Автор впервые пользовался лоскутом на ножке из подкожной клетчатки передней поверхности бедра. Технически это было трудно проделать. Убедившись, что питание этого лоскута через ножку весьма проблематично и что свободный лоскут (без ножки) приживает отлично хорошо, он перешел к применению свободного лоскута также и на колене и брал его попрежнему из подкожной клетчатки. По мнению автора жир является особенно подходящим интерпозиционным материалом.

После того вновь открывают временно закрытую рану и покрывают конец бедра жировым лоскутом. Оставляют лоскут несколько выстоящим за края новых суставных поверхностей и прикрепляют его к остаткам капсулы кетгутовым швом. В подколенной ямке его продвигают кверху, насколько отделено бедро, точно так же окутывают жиром спереди весь разгибательный тракт вплоть до здоровой подвижной ткани.

Теперь вновь отворачивают разгибательный аппарат и прикрепляют с помощью гвоздей, которые вбивают в бугристость большеберцовой кости, несколько ниже ее. Затем следуют швы, перевязка раны, гипсовая повязка от таза до пальцев.

При последующем лечении автор не производит пассивных движений, на забыв своевременное применение и энергичное проведение которых большинство авторов возлагает большие надежды. При применении фасции в качестве интерпозиционного материала может пострадать и подвижность в пассивных движениях, но, имея жировой воскут, в изобилии обитый и без них; тем самым мы избавляем больного в значительной степени от боли. Автор оставляет оперированного больного в постели до полного заживления раны; после этого он разрешает ему ходить в гипсовой повязке, а затем снабжает его шинно-ортопедическим аппаратом, который крепко удерживает колено и в то же время если не совсем, то в значительной мере разгружает его.

Постепенно автор делает аппарат подвижным. Больной может уже рано и без опасения удовлетворительно выполнять во вновь образованном суставе некоторые движения. Мягкая жировая ткань хорошо перемещается. Постепенно в жировом слое образуется суставная впадина наподобие синовиальной сумки, она расширяется, благодаря чему увеличивается амплитуда движений при обыкновенном пользовании ногой.



Рис. 370. Рентгенограмма к рис. 369.

Автор заставляет носить аппарат до тех пор, пока больной сам не сбросит ее через 1—2 года.

Результат такого лечения виден на рис. 369—372.

У больной после туберкулезного гонита образовался анкилоз в согнутом положении. Через два года после операции больная была в состоянии ходить без шины продолжительное время; активные движения достигли приблизительно 60%. Не наблюдалось никакого переразгибания и никакой боковой подвижности колена.

Рентгенограммы (рис. 372 a и b) показывают уплотнение костной массы параллельно суставной линии. Это объясняется автором утолщением поперечных балок губчатого вещества, как на нормальном суставе, чему он придает особенное значение. Автор предполагает, что от утолщения обезображивающего артрита вытекает именно из этого утолщения. Обезображивающий артрит настолько часто появляется во вновь образованных суставах, что его возникновение считается дорудальным явлением. (Не все согласны с этим мнением. Ред.). Автор полагает, что если удастся избегнуть предоставления новому суставу, по практикуемому в настоящее время покою, достаточно времени для того, чтобы перекладины губчатой части, расположенные на месте разреза, могли свободно срастаться между собой в поперечном направлении.

Восстановление подвижности достигается на 60%. Автором очень часто наблюдалось, что достижение более значительной подвижности идет за счет выносливости сустава.

3) Деформация колена на почве гонита.

Воспаления в коленном суставе часто ведут к образованию деформаций. Уже скоро после начала болезни сустав находит в согнутом положении. При затяжном характере болезни, как это имеет например при туберкулезе, увеличивается сгибание в колене, к нему присоединяется еще отведение с поворотом голени кнаружи в коленном суставе; одновременно подвывих головки большеберцовой кости кзади и кнаружи. Все это в результате дает очень сложную картину изменения формы колена; с образованием такого рода деформации всегда связано сильное уменьшение движений, т. е. тугоподвижность сустава.

Много написано о том, какие моменты вызывают возникновение такой деформации колена. Однако еще не пришли к полному выяснению этого вопроса.

Положение сгибания, дающее начало всему деформирующему процессу, вызывается тем, что емкость коленного сустава в согнутом положении больше, нежели в разогнутом; поэтому при согнутом положении колена воспалительный выпот находится под меньшим давлением, чем при разогнутом. Отсюда понятно, что больной для уменьшения испытываемых им затруднений сгибает колено. Сгибание под углом менее 45° опять-таки ведет к уменьшению суставного пространства. Почему же превышение угла в 45° не оказывает сопротивления? Этот вопрос остается без ответа. Отведение, поворот кнаружи и подвывих также не могут быть объяснены уменьшением емкости сустава. Чтобы найти соответствующее объяснение, обратим внимание на разницу между сгибателями и разгибателями. Последние атрофируются быстрее, чем сгибатели. Были сделаны опыты над деформации при параличах, а именно при разгибательном параличе четырехглавой мышцы при сохранении сгибателей образуется деформация, заключающая в себе все компоненты разбираемой нами деформации. Возможно, что эти указания до некоторой степени правильны, но по мнению автора это также не может служить исчерпывающим объяснением. Почему мобилизованный кровавым путем сустав не имеет никакой наклонности к образованию такой



Рис. 371. Результат лечения к рис. 369.

деформации, хотя сочленения мышц между собой нисколько не изменились? Почему наклонность к развитию деформации особенно интенсивна у растущего ребенка и гораздо слабее выражена у взрослого?

Мицулич и Лефлер пытались объяснить образование деформации процессами роста. Погадимму они близко подошли к разрешению вопроса, но кое-какие темные места остались нерасгаданными.

Нам приходится ограничиться признанием, что мы еще не вполне знакомы с деформирующими силами, и это признание должно служить **стимулом для дальнейших исследований.**

Деформация колена в связи с воспалительными процессами представляет картину, в которой нельзя ошибиться. В легких случаях в качестве симптома особенно выступает на первый план сгибание, этот симптом и в дальнейшем является доминирующим в общей картине болезни. Другие слагаемые деформации распознаются уже в ранней стадии, когда они лишь слегка намечены, с увеличением сгибания они

a b

Рис. 372 *a* и *b*. Рентгенограммы к рис. 371.

выступают более отчетливо. В общем существует параллелизм между отдельными слагаемыми, так что сильному сгибанию сопутствует сильное отведение, поворот наружу и подвывих. Случайно может выступать то или иное слагаемое резче остальных, причем нельзя еще сказать, почему это так бывает, да сверх того это не вносит существенных изменений в общий характер картины болезни.

Рентгенограмма отмечает не только изменения в самом суставе, но также и то, что часть слагаемых при сгибательной деформации образуется вследствие искривления тела бедра. Это искривление было уже известно и до рентгеновской эры, но считалось явлением необычным. Теперь же мы знаем, что оно присуще всякой затяжной деформации при

воспалении колена, это указывает на участие культуры в образовании деформации. В искривлении тела бедра несомненно принимает участие давление под тяжестью тела, влияющее с большой силой на согнутый под углом стержень ноги. Однако не следует придавать слишком большого значения действию этого давления, так как искривление бедра наблюдается и при других деформациях, в происхождении которых тяжесть тела не принимает участия, так как больной уже не мог ходить.

Рис. 373. Искривление бедра при деформации колена в связи с его воспалением.

Важно, что образование костных сращений в суставе не исключает возможности возникновения дальнейшего развития такого рода деформации. Более или менее полный анкилоз конечно замедляет темп и степень развития деформации.

Практическое значение этой деформации велико, во-первых, потому, что многочисленные туберкулезные заболевания колена в детском возрасте почти всегда излечиваются с образованием деформаций и, во-вторых, потому, что деформирующий процесс сильно захватывает функцию колена. Патологическое образование углового сгибания колена обусловливает функциональное укорочение ноги; сильно нарушается становая сила колена вследствие сгибания, не говоря уже об изуродовании тела и ограничении двигательной способности.

Больные стараются всеми способами выравнять функциональное укорочение ноги. Они прибегают к утолщению подошвы обуви, прикрепляют к ноге своеобразные примитивного вида костыльки, опираются на палку, находящуюся в руке больной стороны, и наконец вынуждены прибегать к помощи костылей.

Лечение. Главная задача лечения заключается в этих случаях в профилактике. Так как больные в период образования деформации обычно находятся под наблюдением врача, следует наряду с лечением причинного воспаления принимать меры к предотвращению деформативного процесса, а также к устранению имеющейся уже легкой деформации.

Такого рода требование всегда предъявлялось и всеми признавалось. Если же тем не менее встречается столь большое количество подобного рода деформации, то это лишь доказывает, что выполнение такого требования сложнее, чем его признание.

В целом ряде случаев в самом всевозможном путями были предприняты попытки предупреждения к образованию таких деформаций,

но нельзя сказать, чтобы они были удачны. Правда, автор корригировал полностью эти деформации, не применяя сильно действующие методы, причем получались рецидивы. Автор устранил рецидив еще более энергичным способом, не вдаваясь в подробности, которые были бы, конечно, если бы последующие лечения не производились достаточно хорошо, по сторонам каждого случая рецидива там, где они по каким-нибудь причинам были выполнены неправильно.

Следует полагать, что при этом участвуют силы, над которыми мы еще не властны, потому что они нам неизвестны. Повидимому здесь имеется **какая-то связь с ростом, так как те случаи,** в которых не удавалось предотвратить деформации или где после коррекции появлялись **рецидивы, относились к периоду роста.**

Рис. 374. Портативный аппарат для коррекции деформации колена при его вывихе с восьмиконечной гипсовой повязкой.

Чтобы не создавать пессимистического отношения к этому вопросу, нельзя не упомянуть, что и у растущих детей гонит может излечиться и без образования деформации. В легких случаях и при соответствующем лечении это следует **считать правилом.**

Раньше чем приступить к коррекции такой деформации, целесообразно вскрыть и рассмотреть препарат какой-либо тяжелой деформации, это избавляет врача от излишней работы, а больного от лишних страданий и расходов. Такой препарат показывает, что суставное пространство сужено вплоть до полного исчезновения, а суставные поверхности сильно изменены. Вместо гладких, хорошо прилегающих друг к другу поверхностей мы видим неправильно чередующиеся между собой возвышения и углубления, кроме того суставные поверхности покрыты прочно приросшими соединительнотканными образованиями. Если задаться вопросом, возможно ли в таком суставе переместить суставные поверхности большеберцовой кости и бедра по отношению друг к другу так, чтобы получить разгибание, то единственным ответом может быть исключительно таких возможностей.

Этим самим выносится приговор, справедливость которого постоянно подтверждается практикой. Всякая коррекция с перемещением суставных поверхностей заранее обречена на неудачу, если нельзя переставить в достаточной мере суставные поверхности бедра и большеберцовой кости относительно друг друга. Таким образом возможность применения внутрисуставных методов коррекции ограничена в узких **пределах.**

Уже в легких случаях деформаций при выполнении коррекции встречаются значительные затруднения. Поверхность большеберцовой кости при разгибательных движениях сползает кверху по суставным поверхностям мыщелков. Встречая при таком движении сопротивление, поверхность этой кости упирается своим передним краем, а задними

частями отходит от суставной поверхности бедра. Для предотвращения этого необходимо создать силы, направленные к линии гибкости сустава, присоединить еще давление, причем эти силы должны находиться в определенном соотношении друг к другу. Применение одного только выпрямления при преобладании силы над другой ведет к сдавлению суставной поверхности бедренной кости.

Для предупреждения коррекции можно применять экстензионно-полязкой. Бывает и [illegible] неправильном положении колена. Можно также применять гипсовую полязку, а затем шагом проводить исправление наиболее этапным способом. Возможно применять способ Мюллера и наконец корригирующие аппараты, предложенные в большом количестве; из них многие описаны и изображены в «Руководстве ортопедической техники» автора.

В качестве хотя бы одного примера приведем конструкцию, предложенную автором (рис. 374). Это шинно-гильзовый аппарат с экстензионным гамашем. Спереди укреплен стальной пружинящий стержень, свободный нижний конец которого притянут и прикреплен к боковым шинам аппарата, с помощью него разгибается коленный шарнир. Гильза на голени не прикреплена, как обыкновенно, внизу и наверху к боковой шине, а лишь только внизу. Резиновый тяж идет от пружинящего стержня вокруг верхней части гильзы и производит давление на голень сзади наперед.

Конструкция этого аппарата так же хорошо рассчитана, как и секторная шина Братца и др., и дает те же результаты: на бумаге—все, а на практике значительно меньше.

С течением времени автор почти полностью отказался от применения этих корригирующих аппаратов для исправления разбираемой деформации. Такая деформация исправляется автором внутрисуставным путем, поскольку она легко поддается исправлению при лечении гонита гипсовой полязкой и обыкновенными шинами. В противном случае он применяет околосуставную коррекцию, быстрее и вернее ведущую к намеченной цели.

Рис. 375. Рис. 376.

Рис. 375. Околосуставная коррекция деформации колена после гонита посредством лестничной остеотомии большеберцовой кости. Рис. 376. Околосуставная коррекция деформации после гонита посредством лестничной остеотомии большеберцовой кости.

Околосуставная коррекция сохраняет суставные поверхности в неизменном положении, в месте же соединения суставной части с ногой производит исправление деформации. На месте соединения производят перегиб в обратном направлении по отношению к существующей деформации с таким расчетом, чтобы было соблюдено прямое направление оси ноги. В простых случаях перегиб производят выше колена, как это изображено на рис. 6 и 7 и на рис. 8. В особых случаях более целесообразно производить остеотомию ниже колена, как это представлено на рис. 375. При укорочении длины большеберцовой кости с образованием тяжкого genu varum и поворотом стопы внутрь выравнивают разницу в длине между большой и малоберцовой костями с помощью лестничной

остеотомии согласно рис. 376, а также корригируют и ту часть деформации, которая своим образованием обязана этой разнице в длине.

Большим преимуществом околосуставной коррекции деформации после гонита является то, что она безусловно не мешает сохраняющейся подвижности, которая, как бы она ни была мала, является в высшей степени ценной, сверх того при этом движениям придается наиболее выгодное для выполнения функции положение.

Только в самых крайних случаях при коррекции жертвуют остатком подвижности сустава. Поэтому резекция допустима только в случаях, когда околосуставная коррекция уже не может привести к цели. Но бывают в нетрочительно тяжелых случаях деформации.

В этих случаях резекцию делают в виде дугообразной клиновидной резекции по Гельфериху. К этому же способу прибегают и при анкилозирующих деформациях, когда не имеют в виду проводить мобилизацию.

7) Заболевания колена у гемофиликов.

Кровоизлияния в колене у гемофиликов встречаются часто. Обычно больной быстро рассасывается при покое и применении сопровождающих компрессов. До периода возраста, в котором остаются наклонность к кровотечениям, выпоты в колене прекращаются. Дело обходится без **длительного поражения колена.**

Иногда же дело принимает другой оборот. После кровотечения остается состояние раздражения, которое усиливается независимо от того, что новых выпотов не наблюдается; постепенно развивается картина заболевания, целиком совпадающая с картиной туберкулезного гонита. Ввиду возможности смешать эти болезни самые лучшие хирурги в эпоху XX увлечения оперативным лечением туберкулеза колена порою ста- **кивались с очень тяжелыми последствиями.**

Так как больной не всегда знаком с угрожающей ему опасностью, то следует поставить себе за правило раньше, чем прибегать к ножу при туберкулезе колена, обращаться к анамнезу в отношении гемофилии.

Лечение гемофилического колена в остальном проводят точно **так же, как туберкулезного.**

Один случай, который автору пришлось наблюдать, показал, что у гемофиликов могут наступать и другие до сих пор неизвестные изменения. Автор имеет в виду одного члена семьи гемофиликов. В детстве больной страдал многочисленными выпотами в обоих коленах. Лечение проводилось очень тщательно. Прежде всего в течение многих лет ему было запрещено ходить. Контрольная рентгенограмма показала, что в обоих коленах развился обезображивающий артрит. Симптомы обезображивающего артрита становились все яснее, в то время как выпоты, наоборот, появлялись все реже, а функциональная способность колена все повышалась. Последняя рентгенограмма отметила ясно выраженный артритический валик при очень тонкой губчатой части кости. Этот случай служит доказательством того, что при обезображивающем артрите валикообразные образования являются результатами того, что организм находится на пути к излечению. Улучшением своей работоспособности колено безусловно обязано в данном случае характерным для обезображивающего артрита краевым валикам.

г) Заболевания колена при наследственном сифилисе.

Заболевание колена при наследственном сифилисе больше знакомо офтальмологам, чем хирургам и ортопедам. При паренхиматозном кератите нередко находят на суставных поверхностях колена процесс, сходный с заболеванием роговой оболочки и ведущий к появлению серозного выпота. Выпот не причиняет больших страданий и не делает беспомощным при применении противосифилитического лечения. Поэтому больные не прибегают к другому лечению помимо лечения глаз. Все же пациенты бывают недовольны, так как бывают случаи кратковременного обострения колена, также бывает и наоборот.

Заболевание обычно захватывает оба колена; наличие двустороннего выпота в колене делает диагноз сифилиса весьма вероятным. Это подтверждается еще и общем более мягким течением, какое имеет сифилитическое заболевание по сравнению с туберкулезным.

В настоящее время, когда Вассерман облегчил в значительной мере распознавание сифилиса, разницу между этими двумя заболеваниями устанавливают без особых затруднений. Вообще же не мешает в каждом случае туберкулезного сустава назначить йод. Иногда получаются очень приятные неожиданности.

д) Параличи мышц колена и деформации коленного сустава паралитического происхождения.

Параличи мышц колена, попадающие к ортопеду, являются почти все без исключения следствием детского паралича.

Если и попадается паралич какой-нибудь другой этиологии, то эффект, играющий для ортопеда важную роль, не только одинаковый во всех случаях, что картина детского паралича может служить образцом как в смысле прогноза, так и лечения.

Детский паралич, поражая мышцы колена, представляет те же особенности, какими он обладает при поражении мышц других областей в виде отсутствия закономерности в выборе мышц и изменчивости в тяжести паралитического состояния.

Параличи мышц колена очень редко не сопровождаются параличами мышц других областей. Большей же частью наряду с параличом мышц колена имеются еще параличи мышц стопы, обычно носящие более тяжелый характер, нежели параличи мышц колена. Реже, но все же достаточно часто наряду с мышцами колен поражаются мышцы таза, причем здесь степень паралича большей частью менее значительна, чем в области колен.

Чаще встречаются случаи паралича мышц колена только одной ноги, иногда же и другая нога участвует в общей картине паралича. Тогда бывают особенно неблагоприятны те случаи, где также на другой ноге оказываются парализованными мышцы колена.

Только в особо тяжелых случаях паралич захватывает все мышцы колена. Обычно сохраняется часть мышц, способных к активному выполнению функции и в зависимости от ее величины и расположения меняется их значение. Если сгибатели, как это часто бывает при тяжелых параличах, дают незначительные активные сокращения, то это

же имеет никакого значения в функциональном отношении. Но в случае, когда больной может еще активно произвести сгибание, это уже представляет определенную ценность не столько потому, что колено может сгибаться, сколько потому, что сгибательные мышцы служат серьезной преградой для возникновения genu recurvatum. Такой эффект получается уже при сохранении сгибателями даже умеренной части своей основной силы.

Исключительно важное значение имеет даже самый маленький остаток активных разгибателей. При параличе четырехглавой мышцы может быть сохранена поразительно хорошая способность к передвижению. Это бывает при сохранении даже незначительной функции этой мышцы. Такой случай может служить иллюстрацией значения функции, присущей этому незначительному остатку.

Среди всех параличей мышц колена паралич четырехглавой мышцы настолько выделяется, что о нем следует поговорить отдельно.

Главное значение четырехглавой мышцы для походки заключается не в выбрасывании голени вперед. Благодаря размаху, получаемому всей ногой со стороны таза, выбрасывается вперед не только колено, но также и голень. Поэтому человек с парализованной четырехглавой мышцей в состоянии ходить по гладкому полу, причем едва заметно нарушение нормальной походки. Основная функция этой мышцы заключается в придании колену устойчивости, если она не гарантируется связочным аппаратом, оказывающим свое влияние. Стоя с напряженным коленом, можно расслабить мускулатуру бедра, но при этом колени не подгибаются. Линия тяжести тела проходит впереди от коленного сустава вниз, причем благодаря ей тяжести фиксируется колено, укрепляя его связочным аппаратом. Неожиданное постукивание рукой по подколенной ямке человека, стоящего в таком положении, заставляет его согнуть колени и упасть на них, если ему не удается удержаться благодаря быстрому сокращению четырехглавой мышцы. То же самое происходит, если во время спокойной походки при сосредоточенном на каком-нибудь предмете внимании наткнуться кончиком стопы на какое-либо препятствие вроде порога двери или зацепиться за край ковра. Колено в тот момент, когда оно должно перенести на себя тяжесть тела, еще недостаточно устойчиво для того, чтобы сила тяжести и задержка со стороны сегмента могли совместно оказать свое противодействие; поэтому под влиянием натруски колено поддается вперед.

Особенно большое значение имеет работа четырехглавой мышцы во время спуска с лестницы или горы, когда устойчивость колена достигается только благодаря работе этой мышцы. Мы особенно хорошо чувствуем значение четырехглавой мышцы на обратном пути после подъема на гору.

Значение паралича четырехглавой мышцы заключается в первую очередь в том, что при этом походка становится неуверенной, и больной, натыкаясь на небольшие препятствия, падает; кроме того паралич этой мышцы настолько затрудняет спуск с лестницы или с горы, что делает это почти невозможным.

Больные научаются частично смягчать это состояние путем переразгибания колена, т. е. приводя последнее в положение genu recurvatum

с поворотом ноги наружу. Таким образом боковые связки поглощают некоторые толчки, которые могли бы привести колено к подгибанию.

Проверяя на собственном колене функцию четырехглавой мышцы, видно, что силовой эффект, получаемый от этой мышцы для удержания колена в устойчивом положении, весьма различен в зависимости от положения ноги. Он равен нулю при полном разгибании, т. е. при легком переразгибании колена, и очень значителен при глубоком сгибании колена.

Для удержания колена в положении, близком к полному разгибанию (а в этом заключается тот эффект, который должна выполнить четырехглавая мышца при застревании кончика стопы), достаточно применения

Рис. 377. *a* — правосторонний паралич четырехглавой мышцы со сгибательной контрактурой. Перестановка мышцы [illegible] придает колену устойчивость. *b* и *c* — активная и пассивная подвижность колена после пластической операции четырехглавой мышцы.

очень незначительной силы. Это чрезвычайно важное обстоятельство, так как оно говорит нам о том, что уже самые незначительные остатки функции четырехглавой мышцы имеют большое значение, и мы можем оказать огромную услугу человеку с парализованной мышцей, если восстанавливаем хотя бы очень незначительную степень ее работоспособности.

Нет такой операции, применяемой для лечения параличей, которая бы так не оправдывала себя с функциональной точки зрения, как пластика четырехглавой мышцы.

При параличе мышц колена очень часто создаются весьма благоприятные условия для пластической операции на четырехглавой мышце.

Детский паралич, обнаруживая особую наклонность парализовать по преимуществу деятельность наиболее важных в функциональном отношении мышц, соответственно этому распространяет на колене свое действие и на четырехглавую мышцу. Но зато как раз на колене

имеется возможность использовать сохранившиеся сгибатели для замены ими деятельности четырехглавой мышцы.

Часто очень хорошо сохраняется одна из мышц, а именно портняжная. Эта мышца, о значении которой у анатомов существуют различные мнения, как бы создана специально для ее использования при пластике четырехглавой мышцы. Одновременно с портняжной мышцей большей частью хорошо сохраняется двуглавая мышца бедра, обрисовывая вместе с первой лучший материал для операции. Медиальные сгибатели и мышца, натягивающая широкую фасцию бедра, дают только малоценную замену при отсутствии обеих вышеназванных мышц.

При выполнении операции необходимо прочно соединить эти заменяющие мышцы с сухожильным аппаратом четырехглавой мышцы и

Рис. 378. *a—d* — двусторонний паралич четырехглавой мышцы. *a* — при ходьбе без помощи костылей больной прибегает к помощи рук; *b* и *c* — при ходьбе с костылями больной перелетает через ноги, что при соединении их между собой они проделывают третьей точкой опоры; *d* — результаты операции, из которых самой важной является пластика четырехглавой мышцы, достигнута возможность ходить без помощи костылей.

придать трансплантируемым мышцам такое направление, чтобы их работа давала возможно больший полезный эффект.

Оставляя портняжную мышцу на месте прикрепления, автор перемещает ее кпереди от связки надколенника, кпереди от надколенника и кпереди от нижней части сухожилия четырехглавой мышцы. На этом протяжении он укрепляет ее швами. Отделив самые передние слои надкостницы у коленной чашки, автор делает в последней плоскую выемку и, вложив в нее портняжную мышцу, покрывает ее костно-надкостничным лоскутом и вновь зашивает. Отделив двуглавую мышцу по возможности с большой сухожильной частью, автор протягивает ее через поперечный прорез, сделанный непосредственно над надколенником, к сухожилию четырехглавой мышцы и сшивает свободный конец сухожилия двуглавой мышцы с сухожилием четырехглавой.

Для отделения грыжевых мышц автор ведет разрезы вверх по бедру и отделяет эти мышцы до тех пор, пока не препятствует этому наличие в этом месте нервов и сосудов. Эти разрезы идут по прямой линии до места их нового прикрепления, что необходимо для избежания образования угла, так как последний нарушил бы функции мышцы.

При существовании небольшой сгибательной контрактуры колена она исчезает во время самой операции. При несколько большей контрактуре обычно во время отделения двуглавой мышцы находит туго натянутый тяж, относящийся к широкой фасции (см. ниже). Надрезывая этот тяж, получает полное разгибание колена. Для успеха при пластике четырехглавой мышцы безусловно должно быть полное самостоятельное разгибание колена, к чему его необходимо достичь предварительно.

В случае, где после паралича образовалась сгибательная контрактура колена, не поддающаяся устранению вышеупомянутыми простыми средствами, следует до проведения пластики четырехглавой мышцы исправить имеющуюся деформацию. Так как при этом вовлечены большею частью внутрисуставные изменения, делающие подвижными и неподвижными передние части сустава, то такие деформации в действительности достигают помощью **околосуставной коррекции.**

Последующее лечение пластики четырехглавой мышцы заключается в следующем. Не снимая гипсовой повязки, выжидают заживления раны, затем больному разрешают ходить в гипсовом аппарате. Постепенно больного начинают сгибать. При этом конечно нельзя уход за больным в виде массажа и т. п. Особенно благотворно действует проведение одновременно ритмической фиксации [illegible]. Результаты приятно поражаешься при виде больных спустя несколько лет. Даже в тех случаях, где мы подозревали операцию окостенением, с чувством беспокойства продолжали работу, мышцы, не выдавшие до того никаких надрывов, вновь приобретают такую активность, что больные не только не падают при малейшем спотыкании, но весьма споспешествуют с лестницы и с горы. В благоприятных случаях достигают результатов, граничащих с полным выздоровлением.

Если теперь после разбора паралича и пластики четырехглавой мышцы вернуться к общему рассмотрению паралича колена, то должно отметить, что после них часто развиваются **деформации на почве паралича.**

Из них наиболее частой и важной является **сгибательная контрактура.** Об ее значении мы уже упоминали при рассмотрении вопроса о параличе и пластике четырехглавой мышцы. Если такая сгибательная контрактура достигает высокой степени развития, то, как и при деформации после гонита, к ней присоединяется **отведение, поворот наружу и подвывих.** Механизма для пол-

---

* Это объясняется тем, что [illegible] до того мышца [illegible] функционировать. Ред.

ного выяснения действующих при этом сил также не удалось найти. Он в общем должен быть такой же, как и механизм образования деформаций от гонита.

За сгибательной контрактурой по частоте появления следует genu recurvatum paralyticum. Картина этой деформации чрезвычайно характерна (рис. 378) и в ней нельзя ошибиться.

У некоторой части больных genu recurvatum, если оно не достигло чрезвычайно высокой степени, способствует функциональному улучшению, повышая автоматическую устойчивость колена. На этом основании раньше еще до того, как нам стала известна пластика четырехглавой мышцы, мы лечили параличи четырехглавой мышцы надмыщелковой остеоклазией или остеотомией, посредством которой ставили колено в положение recurvatum; однако тяжелые формы рекурвации вносят в походку значительные расстройства.

Genu recurvatum бывает особенно ярко выражено при тяжелом параличе сгибателей колена. Обычно при этом находят хорошо сохранившейся икроножную мышцу, но это бывает не всегда. Крепость связок в этих случаях обычно сама по себе предохраняет от образования деформаций. Из отдаленных последствий следует иметь в виду конскую стопу. Для того чтобы при конской стопе иметь возможность наступать всей подошвой, больные ставят колено в положение переразгибания. В таких случаях при выпрямлении стопы исчезает и genu recurvatum.



Рис. 380. Гильза из плотной кожи удерживает genu varum paralyticum в исправленном и устойчивом положении.

Одним из спутников очень тяжелого паралича колена является боковое искривление колена, дающее картину паралитического genu valgum или genu varum.

Для **лечения тех случаев, где применима пластика мышц**, мы к сожалению не располагаем такими способами, которые давали бы результаты аналогичные четырехглавой мышце. Здесь может итти речь о терапевтических мерах, посредством которых мы укрепляем парализованные мышцы, о портативных аппаратах и об оперативном вмешательстве **в виде артродеза.**

Как во всех других случаях последствий детских параличей, говоря кратко, лечение массажем при параличе мышц колена может принести пользу только тогда, если оно проводится с особенным терпением. Лучше всего обучить этому мать и следить за выполнением ею этой работы.

О портативных аппаратах речь может итти только при необходимости вернуть колену утраченную устойчивость. Для этой цели лучше всего применять простые аппараты (рис. 380), и поэтому их надо индивидуализировать. Самым совершенным образом действует шинно-гильзовый аппарат, если он охватывает всю ногу. Приспособляя к такому аппарату позади суставной оси коленный шарнир (рис. 381), этим достигают устойчивости колена, как это имеет место при genu recurvatum. Добавляя к аппарату искусственную четырехгла-

вую мышцу в виде резиновой тяги, как это видно из рис. 382, придают еще большую устойчивость колену и таким путем легкая сгибательная контрактура поддается функциональному обнадеживанию и даже медленному исправлению.

Такая конструкция является менее пригодной в качестве аппарата для длительного употребления, так как она препятствует сгибанию колена. Для обеспечения больному полной возможности передвигаться и в то же время сохранить сгибательную способность колена при сидении к аппарату, изображенному на рис. 381, присоединяют «коленодержатель».

Рис. 381. Аппарат при параличе четырехглавой мышцы. Коленный держатель при сидении.

Рис. 382. Аппарат при параличе четырехглавой мышцы со сгибательной контрактурой. Искусственная четырехглавая мышца.

Такой аппарат вполне достигает цели в самых тяжелых случаях детского паралича и большей частью также, если паралич колена сопровождается параличом тазобедренных мышц. Часто приходится удивляться, как такие больные научаются балансировать на таком аппарате.

В более легких случаях паралича мышц колена отбрасываются те части аппарата, без которых можно обойтись.

Аппарат конечно имеет много недостатков; по возможности стараются обходиться без него. Поэтому в тех случаях паралича мышц колена, где можно достигнуть его устойчивости только с помощью применения аппарата, некоторыми ортопедами рекомендуется артродез. Несмотря на то, что автор обычно является ярым сторонником оперативной ортопедии, все же в этих случаях он не прибегает к артродезу, а стоит за аппарат. Основания для этого были указаны при разборе паралича всей ноги (стр. 262).

17. ГОЛЕНЬ.

Врожденные деформации голени наблюдаются того же характера, как и в других отделах конечности. Так мы встречаем врожденные ампутации, амниотические отшнуровывающие борозды в качестве первых ступеней ампутаций, дефекты костей, поражающие больше- и малоберцовую кости, а также полные или частичные дефекты на большем или меньшем протяжении.

Все эти деформации благодаря их редкости не имеют большого практического значения. Лечение их то же, что при деформациях другого происхождения; эффект от лечения одинаков. Среди врожденных деформаций особое положение занимает:

а) Врожденный перелом голени.

Во-первых, это наиболее частая деформация среди всех врожденных деформаций голени; во-вторых, она представляет весьма типичную картину, и наконец лечение этой деформации ставит перед ортопедом еще неразрешенную тяжелую задачу.

У [illegible] больного вскоре после рождения подмечают некоторые неправильности с стороны голени, причем лица, приводящие ребенка к врачу, высказывают предположение, что во время родов врач или акушерка,

Рис. [illegible] Врожденный перелом голени.



Рис. [illegible] Рентгенограмма к рис. 8

принимавшие ребенка, сломали ребенку ножку. Искривление голени, которое впоследствии приймает столь стеклянную форму, еще только намечается, а между верхней и средней третями голени находит ненормальную подвижность.

Рентгенограмма кости уже дает типичную картину. На большеберцовой и малоберцовой костях между средней и нижней третями и всегда в этом же типичном месте имеется нарушение целости кости. Но здесь картина не такова, как при травматическом переломе; кости заостряются по направлению к месту перелома и стоят друг против друга с этими заостренными концами, отделенные некоторым промежутком.

С течением времени образование угла, вначале только намечавшееся, становится все яснее. Вершина угла всегда направлена прямо вперед. Голень приобретает некоторую выносливость. Больные научаются хо-

дить. В конечном итоге часть голени, находящаяся ниже места перелома, ложится на тыл стопы.

Сильно понижена способность больных ходить и стоять.

Посредством опорной шины можно приостановить прогрессирование деформации и повысить возможность ходьбы и стояния. Это конечно является неудовлетворительным результатом и поэтому постоянно стремятся достичь излечения оперативным путем. Все эти попытки до сих пор не увенчались большим успехом.

Простой костный шов никогда не дает успешных результатов. Вызывая образование рубцовой ткани между острыми концами кости, он приносит скорее вред. Вращивание костных кусков, дающее такие хорошие результаты в других случаях ложного сустава голени, здесь имеет успех только в виде исключения. Для обеспечения некоторым образом успеха надо брать очень крепкие и длинные куски и вводить их в верхний и нижний концы бедренобергреевой кости. Но большей частью в этом куске, прекрасно вживлем, как раз в том месте, где первоначально был ложный сустав, образуется новый псевдартроз и благоприятный вначале результат пропадает. Автору известен лишь один случай, где это не имело места. Операцией было достигнуто полное исправление деформации. Несмотря на сильное вживление трансплантанта вновь образовался перегиб бедренобергреевой кости кзади.

В отношении травматических деформаций лечение переломов голени до сих пор еще не стоит на должной высоте.

b) Деформации голени после переломов.

Деформации образуются благодаря тому, что смещения костей либо совсем не устраняются, либо устраняются неполностью, а сверх того применяемые способы сами по себе вызывают смещения.

Учитывая, сколь многообразны смещения при переломах голени и как различно действие этого смещения в зависимости от места, где оно происходит, станет понятным разнообразие картин, представляемое деформациями на почве переломов и различие каждой из этих деформаций в функциональном отношении.

Наиболее слабым изъяном является простое укорочение. После переломов голени укорочение никогда не достигает такой степени, какое бывает иной раз после переломов бедра. Небольшого повышения каблука в этих случаях достаточно, если это вообще нужно для получения полного функционального выравнивания.

Более важное значение имеют повороты голени, потому что они оказывают влияние на стопу, выводя ее из нормального направления и ставя таким образом в неблагоприятные условия работы.

Самым неблагоприятным является перегиб по оси голени, так как, во первых, изогнутая голень сама по себе менее работоспособна, чем прямая, во-вторых, потому, что перегиб не только ставит стопу в невыгодные условия работы, но также изменяет линию нагрузки колена и таким образом ведет к нарушению функции колена.

Размер укорочения при деформациях голени, вызванных переломом, как и при деформациях бедра, не может служить критерием функционального расстройства.

Из ряда картин, которые приходится наблюдать, приведем только несколько имеющих особое значение и дающих возможность установить деление их на группы.

Начнем с деформаций, наблюдаемых после переломов в верхней трети голени. Сначала идут случаи, которые можно поставить в параллель с переломами нижней части бедра и которые вызывают функциональное genu valgum (стр. 374).

У больного, изображенного на рис. 385 а и б, был вклиненный перелом верхней части большеберцовой кости, который не был исправлен. Образовалось перекрещивание колена и genu valgum. Экспертом был поставлен диагноз разбитого сустава. Он просмотрел, что между верхней частью большеберцовой кости и диафизом был перегиб и что боковая подвижность получалась от неполного выпрямления колена во время ходьбы и лежания больного.

Исправление было достигнуто при помощи остеотомии большеберцовой кости. Гвоздь и буравообразные винты Шанца дали возможность настолько овладеть коротким, лежащим ближе к колену куском, насколько это являлось необходимым для достижения хорошего результата. Рис. 386 изображает этого больного в гипсовой повязке.



Рис. 385 а и б. Перелом вклиненный части большеберцовой кости с последующим искривлением. Кажущееся, болтающееся колено



Рис. 386. Исправление посредством остеотомии с применением буравообразных винтов и костных гвоздей. Больной в гипсовой повязке.

Переломы, расположенные несколько ниже, нередко оставляют после себя деформацию, производящую впечатление genu varum, в особенности если при этом малоберцовая кость остается целой. Происходит смещение с укорочением большеберцовой кости и поворот голени внутрь. Изменившаяся нагрузка в колене ведет к преждевременным заболеваниям от изношенности. Больные обращаются за помощью по поводу болевых ощущений в колене и явлений обезображивающего артрита.

Эти случаи исправляются посредством остеотомии, которая дает возможность перемещения по длине (рис. 387).

Боковые перегибы кнаружи в средней трети настолько ясно выражены и лечение их остеотомией настолько просто, что достаточно только упомянуть об этом. Вообще следует отметить, что операцию надо начинать с малоберцовой кости, дабы она не мешала работать на большеберцовой.

Ближе к нижней трети мы часто находим деформацию на почве перелома, характерным признаком которой является отсутствие легкого изгиба края большеберцовой кости внутрь. Нормально край большеберцовой кости в своей нижней трети искривлен внутрь. Если при лечении перелома край большеберцовой кости привести в совершенно прямое положение, то для стопы получается положение valgus, а лет через десяток такое положение стопы может повести к недостаточности.

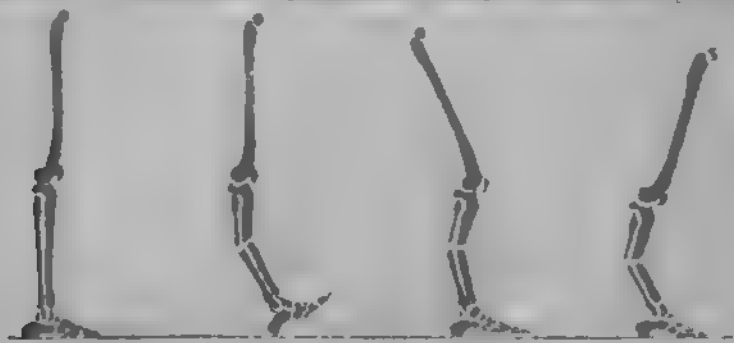

Рис. 387. Функциональное расстройство, образовавшееся вследствие заживления перелома голени с искривлением. По схеме Потеля.

Среди материала военного времени мы очень часто наблюдали целый ряд деформаций, характеризовавшихся образованием угла, открытого кверху, и, т. е. носящих название crus recurvatum. Эти искривления неизбежны, если в качестве фиксационной повязки употребляется шина Фолькмана. Так как этой шиной очень охотно пользовались во время войны для лечения огнестрельных переломов, то вполне понятна частота деформации среди материала военного времени.

Действие этой деформации при более близком расположении ее к колену уже разобрано. Если же она расположена большей своей частью на диафизе, то значение ее видно из рис. 387, который заимствован мной у Потеля. Такой crus recurvatum является крупным вредом для больного и не нуждается в доказательстве.

Особенно трудно удается исправление таких деформаций, если перегиб находится настолько близко к голеностопному суставу, как это изображено на рис. 388 a. Полноценные результаты в таких случаях достигаются при применении буравообразных винтов и костных гвоздей (рис. 388 b). В изображенном здесь случае автором всажено над местом остеотомии два буравообразных винта в большеберцовую кость и один гвоздь через пяточную.

Переломы самых нижних концов голени, т. е. переломы лодыжек, очень часто дают неудовлетворительные результаты в смысле излечения. Ни в коем случае не следует предъявлять в этих случаях

чрезмерных требований. Нельзя ожидать бесследного излечения даже при полном отсутствии на рентгенограмме каких-либо отклонений от нормы. Мозолистые массы, утолщающие лодыжки и остатки перелома, заметные на рентгеновской пластинке, неизбежны, но безвредны. Смещения, ставящие стопу в положение отведения или приведения, могут и должны быть предотвращены, а при наличии их необходимо найти способ для исправления, так как они тяжело и на долгое время затрудняют ходьбу.

Правильное лечение заключается в восстановлении костей на месте перелома при открытой ране, в точной репозиции и удержании результата вправления посредством гвоздей и гипсовой повязки. Последующее лечение с помощью хорошо сидящего шинно-гильзового аппарата. Этот аппарат следует носить до тех пор, пока мозоль не отвердеет настолько, чтобы не только не могло произойти деформации, но и при нагрузке стопы перестанут появляться боли от недостаточности. Только тогда аппарат заменяют супинатором, применяемым при лечении плоскостопия.



а



б

Рис. 388. *а* — Перелом большеберцовой кости [illegible] с смещением. *б* — Результат репозиции, [illegible] при помощи остеотомии с применением буравообразных стержней и костных гвоздей

Назначая больному супинатор, применяемый при лечении плоскостопия, вообще гораздо быстрее достигается безболезненное стояние и ходьба после переломов голени. Перелом и лечение его нанесут значительный ущерб становой силе стопы и это выражается в болевых ощущениях в стопе от недостаточности, когда больной начинает ступать на излеченную ногу. Большая часть расстройств, возникающих в этот период, относится к болям на почве пе

достаточности. Это подтверждает лишь обстоятельством, что благодаря применению суспензора устраняется эта часть жалоб.

Давая больному суспензорий и оставляя его по мере возможности пользоваться своей ногой, мы большей частью можем обходиться без последующего механотерапевтического лечения. Надо конечно наблюдать за тем, чтобы больной в достаточной мере пользовался своей ногой. Те из больных, которые не могут или не хотят этого делать, подлежат лечению механотерапией.



Рис. 389. Амбулаторное лечение перелома голени. Гипсовая повязка в соединении с костылем. Шина дает возможность ранней нагрузки стопы на голени при свободном коленном суставе

В заключение разобрав деформации, вызванных переломами, следует сказать несколько слов о **лечении свежих переломов голени.**

Главным виновником большинства деформаций голени после переломов является принятый в учении о лечении переломов принцип, по которому голеностопный сустав во **время лечения переломов ставят в положение тыльного сгибания** под прямым углом. Такое положение является для голеностопного сустава искусственным и вызывает напряжение икроножных мышц, которые, стремясь выравняться, осуществляют это стремление путем смещения концов отломков. От этого расстраиваются самые лучшие результаты репозиции.

Затем репозиция проводится **недостаточно точно и применяются** повязки, неполно сохраняющие результаты вправления.

Репозиция перелома кости голени должна проводиться под наркозом. Правильное вправление никогда нельзя выполнить одному лицу. При этом нужны обученные подсобные силы. Наконец правильно наложенная гипсовая повязка, единственно способная удержать результат вправления, может быть осуществлена только тогда, когда имеется налицо весь необходимый материал и инструментарий вместе с опытным помощником. Все это возможно только в соответствующим образом **оборудованной операционной.**

Отсюда вытекает необходимость проводить всякое лечение свежего перелома голени в больнице; больного надо оставить в больнице до тех пор, пока выписка его не отразится неблагоприятным образом **на результате лечения.**

В свежем лечении переломов голени можно также прекрасно проводить амбулаторно. Молодой человек, изображенный на рис. 389, во время катания на лыжах получил торсионный (спиральный) перелом большеберцовой кости. Внедрение костных концов отломков сделало невозможным немедленное бескровное вправление. Автором при открытой ране произведено вправление восемь дней спустя после повреждения, причем были соединены сломанные части посредством проволочной петли, вбит гвоздь через верхнюю часть большеберцовой кости и свободный конец его укреплен в гипсовой повязке. Больной был в состо-

нии встать с кровати уже через 4 дня после операции. Через 8 дней после операции автор демонстрировал его в Дрезденском медицинском обществе. При этом надо упомянуть, что больной должен был подняться на третий этаж, чтобы попасть в зал заседаний.

c) Ложные суставы голени.

При наличии только замедленного заживления перелома больному, как и при лечении перелома бедра, предлагается опорная шина, в которой заставляют его ходить. Если вследствие ущемления мягких частей между концами отломков образуется настоящий псевдартроз или если на почве огнестрельного ранения имеется дефект больших кусков кости, то следует заполнить его



a b

Рис. 160. *a* — ложный сустав большеберцовой кости с боковым и задним после перелома, *b* — устранение ложного сустава и исправление деформации при помощи **имплантации костного стропила.**

с помощью имплантации костного стропила при одновременном устранении всех посторонних тканей, мешающих заживлению. Именно на голени эти операции дают очень хорошие результаты.

В тех же случаях, когда наряду с ложным суставом образовалась деформация, она устраняется одновременно с имплантацией стропила. Подобный случай изображен на рис. 160 *a* и *b*.

При ложных суставах голени травматического происхождения в большинстве случаев дело касается ложного сустава большеберцовой кости. Малоберцовая кость или остается нетронутой или

заживает прочно. Для получения хорошей консолидации большеберцовой кости необходимо переломить малоберцовую кость. Только после перелома малоберцовой кости наступает заживление большеберцовой.

Ложные суставы, возникшие благодаря остеомиелиту, при проведении лечения их костной имплантацией также дают в среднем хорошие результаты. Прогностика их благоприятнее ложных суставов бедра такого же происхождения. Примером служит рис. 391, a и b. В этих случаях перелом малоберцовой кости является менее необходимым, чем при псевдартрозах, возникших после перелома. У больной, изображенной на рис. 391, a и b, через много лет после операции автором констатирована большеберцовая кость, почти не отличающаяся от здоровой.

Рис. 391. a — остеомиелитический ложный сустав [illegible] большеберцовой кости; b — результат [illegible] остеотомией малоберцовой кости и костной имплантацией.

При таких остеомиелитических псевдартрозах обычно приходится наталкиваться на большой, спаянный с костью кожный рубец, простирающийся через всю большеберцовую кость. Надо избегать того, чтобы этот рубец в связи с операцией не подвергся распаду и таким образом не свел бы результат операции к нулю. В таких случаях следует оперировать в два приема. Автор сначала устраняет рубец и затем уже через некоторое время производит самую костную операцию.

После вырезывания рубца края раны полезно подвигать. Этого можно достигнуть лишь после проведения глубоких боковых разрезов посредине голени с наружной и внутренней сторон. В результате большеберцовая кость оказывается покрытой слоем хорошей кожи с образованием нежного подвижного продольного рубца. На месте расслабляющих разрезов получаются широкие рубцы, не вызывающие здесь никаких неудобств.

d) Болезнь Шлаттера.

Под болезнью Шлаттера понимают заболевание, встречающееся почти исключительно у лиц мужского пола около 14 лет. Они жалуются на боли в колене, при исследовании находят утолщение бугристости большеберцовой кости, выступающее в виде ясного возвышения при рассматривании сбоку.

Рентгенограмма (рис. 392) производит такое впечатление, как будто бугристость отделена от места своего прикрепления. На самом деле такого отделения нет: между костным ядром бугристости и большие-

берцовой костью находится лишь расширенная эпифизарная линия. Анатомической основой болезни является нарушение условий роста в этой эпифизарной линии. Причиной заболевания считают тягу разгибателей за не вполне еще прочное соединение бугристости с большеберцовой костью.



Рис. 392. Болезнь Шлаттера.

Жалобы быстро исчезают, если несколько травмировать пораженную эпифизарную линию и после этого предоставить ей достаточно времени для заживления. Автор наносит узким долотом ряд перекрещивающихся ударов, проникающих через бугристость большеберцовой кости и по заживлении раны назначает покой в течение нескольких недель [1].

е) Остеомиелитические деформации голени.

Кроме упомянутых выше случаев возникновения ложных суставов остеомиелитические заболевания большеберцовой кости могут вести к удлинению, укорочению и к полной потере этой кости.

Удлинения образуются в том случае, если очаг, лежащий вблизи эпифизарной линии, производит умеренное раздражение этой линии и она реагирует на это усилением своей деятельности. Удлинения обычно не бывают очень большими, но вызывают неудобства, так как получается неравномерная длина между большеберцовой и малоберцовой костями. На рис. 37 изображен получившийся pes valgus правой стороны вследствие такого неравенства в длине.

a b

Рис. 393 *a* и *b*. Фиброзный остит правой большеберцовой кости

Укорочения образуются значительно чаще и развиваются вследствие перехода остеомиелита на эпифизарную линию и разрушения ее; очаг, находящийся по соседству с этой линией, вызывает в ней столь сильное раздражение, что приостанавливает ее деятельность. Ввиду того, что малоберцовая кость продолжает расти, образуется перегиб голени и поворот ее внутрь.

---

[1] Тот же эффект можно получить, придав покойное положение разгибателям с помощью гипсовой шины положенной под колено, и производя одновременно массаж его.

Уже в случаях ложного сустава большеберцовой кости, вызванных остеомиелитом, можно наблюдать гипертрофию малоберцовой кости и перенос ею на себя некоторой части работы, которую большеберцовая кость не в состоянии выполнить. Это становится еще более ясным при поражении большеберцовой кости целиком. Несмотря на тяжкий изъян, голень сохраняет некоторую работоспособность благодаря выполнению малоберцовой костью работы большеберцовой.

Этот факт был использован для терапевтических целей. Выводя малоберцовую кость из ее положения сбоку голени и устанавливая по оси, идущей от бедра к голеностопному суставу, становая сила малоберцовой кости используется гораздо продуктивнее. Такого рода операции, произведенные особенно Барденгейером, действительно дали очень хорошие результаты.

f) Фиброзный остит большеберцовой кости.

Диагноз «фиброзного остита» ставится патологоанатомами при заболеваниях большеберцовой кости, неравноценных с клинической точки зрения. Однако среди них выделяется картина, которую можно назвать фиброзным ститом большеберцовой кости, как сопровождающуюся характерными жалобами и типичной деформацией.

Болезнь обнаруживается нередко после ушиба края большеберцовой кости вследствие появления болей в верхнем отделе этой кости. Болезненный участок слегка припухает, при ощупывании кожа над ним несколько теплее. Через непродолжительное время на краю большеберцовой кости образуется изгиб кпереди. Изгиб увеличивается и распространяется на новые участки, соответственно этому увеличивается и уплотнение кости. К изгибу вперед присоединяется искривление внутрь в смысле genu varum. В конечном счете получается типичная картина, изображенная на рис. 393 a и b.



Рис. 394. Фиброзный остит большеберцовой кости, подвергнутый лечению с помощью разгружающего аппарата. Согнутое положение голени требует применения «голеноудерживателя».

Деформирующий процесс медленно захватывает также и бедро; тогда вся нога изгибается в виде большой равномерной дуги.

На рентгенограмме костная структура пораженных костей теряет свою четкость. Вся костная масса представляется темнее, почему можно было бы сделать заключение, что вследствие скопления извести кость стала особенно плотной. Однако во время операции находят кость не плотной и ломкой, а мягкой и очень богатой кровью.

Болезнь вызывает большие неудобства, причиняя не только боли, но и лишая больного возможности хоть сколько-нибудь ходить, так как боли быстро усиливаются при ходьбе и стоянии.

В отношении вопроса о лечении автором проведено следующее наблюдение над первым попавшим ему больным с фиброзным ститом большеберцовой кости. Больному было сказано, что болезнь его

неизлечима. Он примирился с этим и начал только о получении возможности немного ходить. Автор применяет разгрузающий аппарат с упорением колена (рис. 36). Таким путем не только была достигнута способность ходить, но при ношении аппарата достигнуто излечение также и фиброзного остита. Больной стал затем обходиться без аппарата. Оставшаяся деформация не затрудняла его настолько, чтобы вызвать стремление к ее коррекции.

Рис. 37. Крукенберг. Клиновидная остеотомия для исправления тяжелых рахитических искривлений голени.

С тех пор автор все эти случаи регулярно лечит разгрузающими аппаратами и они при этом **обычно излечиваются.**

Если же деформация значительна, то автор начинает лечение с коррекции. Рис. 40 a и b изображает такой случай. Дело касалось учительницы гимнастики, которая хотя и не возобновила преподавания гимнастики, но два года спустя после начала лечения могла заниматься учительским трудом, **обходясь без аппарата.**

g) Сифилитические заболевания большеберцовой кости.

Они ведут к картине болезни, аналогичной фиброзному оститу большеберцовой кости (рис. 38), с той только разницей, что при них поражаются дети, в то время как фиброзный остит наблюдается у взрослых.

h) Рахитические деформации голени.

Они в достаточной мере описаны нами при разборе рахитических деформаций ноги, но сейчас придется вернуться к ним, потому что хотя **они и не расположены изолированно на голени, но вызывают в ней столь резкие изменения формы, что выходят из рамок, объединяющих деформации всей ноги.**

Сюда относятся случаи довольно резкого изгиба голени в нижней части большеберцовой кости, а именно crus varum. Далее сюда же входят случаи с искривлением большеберцовой кости, направленным главным образом вперед, т. е. при сабелевидной ноге.

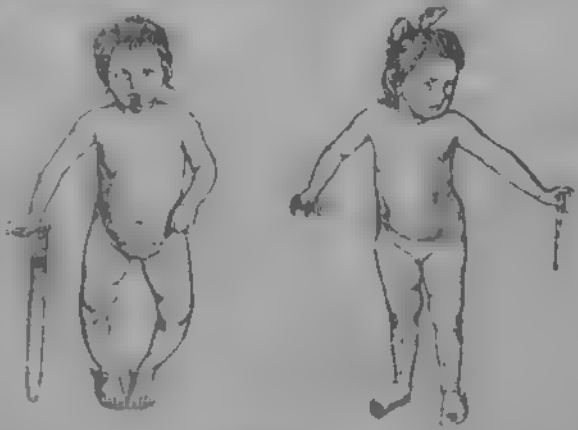

a b

Рис. 38. a рахитическая голень, b корреспондирующая с ней остеотомия в середине бедра и перелом дробления большеберцовой кости по Киршнеру.

Деформации, не достигающие **особенно высокой** степени, легко поддаются коррекции посредством остеотомии или остеоклазии, которые в случае надобности производят в двух местах,

Но при искривлениях, достигших высоких степеней, эти способы не ведут к удовлетворительным результатам.

Шагом вперед явился метод клиновидной остеотомии, предложенный Крукенбергом (рис. 395), в особенности в отношении саблевидной ноги. Дальнейшим смелым развитием этой идеи было сегментирование большеберцовой кости по **Шпрингеру.**

Шпрингер предварительно отделяет кругом всю надкостницу, удаляет всю среднюю часть большеберцовой кости, зажимает ее в станке и распиливает ее поперечно на некоторое количество довольно невысоких сегментов. Затем он вновь вкладывает эти сегменты в надкостничную трубку и распределяет их таким образом, что получается превосходно выпрямленная большеберцовая кость. Надкостничная трубка и кожа закрываются швами. Гипсовой повязкой сохраняют результат коррекции. Сегменты прекрасно вживают; в результате мы видим хорошо сформированную большеберцовую кость, не обнаруживающую никаких следов тяжелого вмешательства.

Этой цели можно достичь и более простым путем, если не вынимать диафиза большеберцовой кости целиком из надкостничного мешка, а, расщепив надкостницу по длине, отодвинуть ее настолько, чтобы можно было раскусить кость желобоватыми щипцами на небольшие части.

Превосходным приемом является также дробление кости по Киршнеру. По поверхности большеберцовой кости проводят длинный разрез, отодвигают надкостницу и долотом, поставленным в длину и косо, дробят большеберцовую кость на отдельные куски, пока посредством давления и тяги не будет достигнута коррекция. После этого надкостничный мешок закрывается швом, а затем следуют кожный шов и гипсовая повязка.



Рис. 397. Раздробление большеберцовой кости по Киршнеру.

При этом быстро становятся работоспособными раздробленные таким образом кости, и скоро рентгенограмма показывает их нормальную структуру. Не желе того, как автором испробован этот способ дробления, он пользуется преимущественно им вместо применявшегося раньше способа раскусывания желобоватыми щипцами.

У ребенка, изображенного на рис. 396 a и b, была произведена линейная остеотомия на обоих бедрах, а на голенях дробление. На рис. 397 показана рентгенограмма после дробления левой большеберцовой кости. У взрослого, изображенного на рис. 243 a—e, также применен этот метод дробления на большеберцовой кости.

18. ГОЛЕНОСТОПНЫЙ СУСТАВ.

Врожденные деформации не имеют практического значения.

Из травматических деформаций следует упомянуть о редко встречающемся заднем переломе вывихе. Лечение его состоит в кровавом вправлении. При отклонении больным операции или при невозможности выполнить ее по каким либо причинам можно достигнуть значительного функционального улучшения посредством простого опорного аппарата, ботинок или шины или шинно гильзового аппарата для стопы и голени.

Травматические деформации в области голеностопного сустава наиболее часто происходят вследствие неправильно зажившего перелома лодыжек. Мы говорили о них при рассмотрении деформации голени, вызванных переломами.

а) Лечение свежих переломов лодыжек.

Очень часто вначале ограничиваются установкой стопы и голени в покойном положении посредством повязок а затем уже по исчезновении припухлости, вызванной переломом, приступают к вправлению. Автор считает это нецелесообразным, так как мы по меньшей мере теряем при этом время. Если попадается свежий перелом лодыжек, автор немедленно под наркозом производит вправление и тут же накладывает гипсовую повязку, идущую от бедра через согнутое колено до пальцев, причем узкие полосы повязки проводит между пальцами. Только таким образом можно получить действительно полную фиксацию голеностопного сустава. Для предотвращения застойных явлений повязка после затвердения гипса при помощи подложенной под нее пилы Дьигла разрезается от пальцев до середины голени.

В случае, если повязка благодаря исчезновению припухлости станет слишком свободной, ее заменяют новой. Во всяком случае ее возобновляют до разрешения больному вставать в повязке. Тогда накладывают повязку для ходьбы только на стопу и голень.

При наложении повязки автор не ставит стопу ни в положение отведения и ни приведения, ни в положение тыльного сгибания под прямым углом. Стопа принимает свое естественное среднее положение. При таком положении голени легче всего прилаживаются друг к другу и сверх того не возникает никаких моментов, смещающих отломки.

После гипсовой повязки больному накладывают большую лечебную ластырную повязку в том виде, в каком она будет описана в связи с лечением недостаточности стопы. Кроме того больного снабжают ботинком или опорной стелькой, описание которых следует ниже. При помощи этих вспомогательных средств больной начинает ходить. Массаж, компрессы, грязь и т. п. способствуют полному восстановлению функции. От маятнякообразных и прочих гимнастических упражнений можно отказаться. Иногда они приносят вред, предъявляя поврежденному суставу требования, превышающие его возможности.

При простых свежих дисторсиях голеностопного сустава автор поступает подобным же образом, но без гипсовой повязки. Лечение начинается с лейкопластырной повязки; больной при начале ходьбы получает опорную стельку. От шины при обуви в большинстве случаев можно отказаться.

Особого внимания заслуживают повреждения, при которых имеется разрыв связок между нижними концами большой и малоберцовых костей. Такие случаи часты. При этом находят повышенную чувствительность к давлению спереди в области голеностопного сустава кнаружи от внутренней лодыжки. Здесь повреждения имеют особое значение, так как они оставляют после себя расшатанность лодыжечной вилки. Эта расшатанность создает большие затруднения в функциональном отношении. При постоянных жалобах больных после простого растяжения на слабость стопы и на частые подвертывания ее это больней часть указывает на расшатанность лодыжечной вилки. В застарелых случаях не остается иного метода лечения, кроме применяемого при недостаточности стопы.

Рис. 398. Гипсовая повязка для фиксации травматического повреждения голеностопного сустава (вид от ладоней).

В свежих случаях автор кладет подвергшуюся травме стопу наружной стороной голеностопного сустава на мешок с песком и крепко надавливает кулаком на область внутренней лодыжки. После этого он обеими руками сжимает обе лодыжки и накладывает гипсовую повязку, сохраняющую это сдавление. Спустя 10—14 дней накладывается липкопластырная повязка и т. д.

К воспалительным заболеваниям голеностопного сустава относятся:

b) Туберкулезное воспаление.

Оно встречается реже на месте голеностопного сустава, чем в области колена и тазобедренного сустава, но имеет большое практическое значение, потому что, не подвергая его лечению или производя лечение нецелесообразно, всегда остаются тяжелые расстройства функции. Эти последствия могут быть предотвращены или уменьшены.



Рис. 399. Аппарат для ходьбы при туберкулезном воспалении голеностопного сустава (вид спереди). Обратить тяжесть тела на сегодняшний бугр.

Рис. 400. Подвижность голеностопного сустава в плоскости стопы. Ограничивается отставанием отставателя.

Лечение проводится на основании общих правил. Мы ограничимся здесь описанием особенностей, наблюдаемых на голеностопном суставе.

Фиксирующая повязка для голеностопного сустава должна быть наложена при согнутом колене от бедра до пальцев, а между пальцами должно проводить полосы: в противном случае не удается придать покойное положение голеностопному суставу и сохранить его в том положении, в котором он был установлен при наложении повязки (рис. 398).

По разрешении больному ходить в гипсовой повязке он испытывает затруднения, вызываемые рычажным действием ноги на голеностопный сустав во время ходьбы. В этом случае следует отдалить стопу от почвы, подкладывая под повязку стремя для ходьбы, либо создавая нижнюю поверхность повязки таким образом, чтобы катание стопы не оказало никакого действия на голеностопный сустав. Для этой цели подошва должна быть так закруглена, чтобы стопа, находящаяся в повязке, могла через нее перекатываться. Но действие такого перекатывания не столь велико, как действие стремени для ходьбы. Поэтому лучше сначала применить стремя, а потом уже перейти к перекатыванию.

В последующей стадии лечения повязку заменяют портативным аппаратом. В этом аппарате, доходящем до седалищного бугра, больной должен вначале ходить с разогнутым и укрепленным коленом; голеностопный шарнир следует также закрыть (рис. 399). Под ботинком, одеваемым сверх аппарата, делают роликообразный каблук (рис. 400). Постепенно освобождают колено и снимают бедренную часть повязки. Голеностопному шарниру сообщают подвижность; до тех пор, пока не минует надобность в разгрузке, больного заставляют носить аппарат или простой ботинок с шиной.

c) Анкилоз голеностопного сустава.

При образовании анкилоза с одновременным отсутствием смещения сустава он причиняет очень мало неудобств. Нижний таранный сустав и остальные суставы стопы без труда выравнивают дефект в подвижности. Это также относится к анкилозам, возникающим не от туберкулеза.

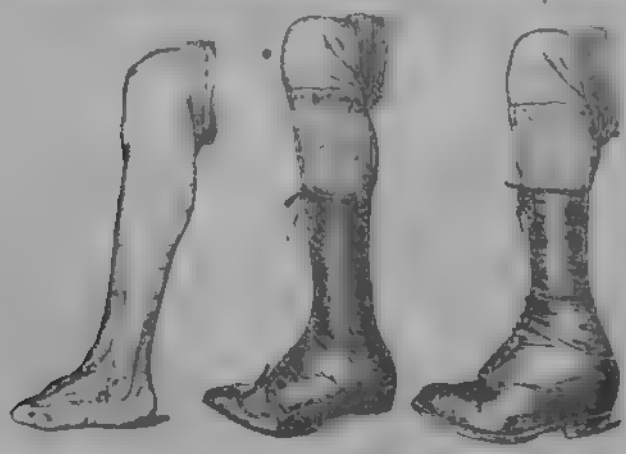

a b c

Рис. 401 a—c. Стопа с анкилозом в голеностопном суставе, без пальцев. Башмак с отворотом дает возможность хорошо ходить.

Тяжелое поражение функциональной способности стопы получается только лишь при анкилозе, происходящем в нижнем таранном суставе и в суставах стопы.

В этих случаях следует тщательно взвешивать целесообразность применения оперативной мобилизации голеностопного сустава. Лаар указал показания для такой операции и сообщил об ее хороших результатах. Автор до сих пор еще не решался на кровавую мобилизацию голеностопного сустава, так как опасался, что такому суставу трудно придать то правильное направление, каким обладает нормальный сустав и которое необходимо для удовлетворительного выполнения функции этого сустава.

В одном случае, где после огнестрельного ранения образовался полный анкилоз стопы и стопная сгибательная контрактура всех

[illegible], автор [illegible] в [illegible] очень хороших функциональных результатов следующим образом. Хрящом [illegible] [illegible] (рис. 401 а) и подкладывается [illegible] с бугристо-кольцевой поверхностью. Рис. 401 b изображает конструкцию, на которую надевается нормальный ботинок.

d) Хронические ревматические воспаления.

Независимо от терапии ревматизма лечение состоит в применении опорных аппаратов, разгружающих заболевший сустав. Выбор опорных аппаратов вытекает из того, что было сказано при описании туберкулезных воспалений голеностопного сустава.

e) Заболевания на почве изнашиваемости голеностопного сустава, обезображивающий артрит.

Так же как и при суставе, изнашивается и голеностопный сустав, причем в нем развивается картина обезображивающего артрита (рис. 402). Все сказанное ранее о заболеваниях от изношенности и об

Рис. 402. Тяжелый обезображивающий артрит обоих голеностопных суставов. Изношенность стопы высокой степени. Hallux valgus.



Рис. 403. Обезображивающий артрит голеностопного сустава, достигший высокой степени развития.

Рис. 404. Острый артрит голеностопного сустава.

обезображивающем артрите относится в равной мере также и к голеностопному суставу.

Рентгенограмма (рис. 403) показывает чрезвычайно тяжелые изменения. В этих случаях надо помнить, что здесь причиной болезни может служить табес. Исследование центральной нервной системы застраховывает от возможности проморгать эту причину; следует производить такое исследование в каждом случае обезображивающего артрита голеностопного сустава.

Жалобы больного не всегда соответствуют анатомическим данным. Мы наблюдаем здесь такие же соотношения, как на бедре и колене, вы-

текающие из зависимости, существующей между заболеваниями от изношенности и от статической недостаточности. Сами по себе явления изношенности не вызывают особенно больших жалоб. Если они не связаны с заболеваниями от недостаточности, то наблюдаются тяжелые анатомические изменения при незначительных субъективных жалобах. Если же состояние недостаточности сустава играет в картине болезни более значительную роль, в качестве ли причины заболевания или следствия его, то даже при минимальных анатомических изменениях мы сталкиваемся с сильными расстройствами.

Лечение заключается в применении покоя для предохранения сустава от дальнейшей изнашиваемости и в укреплении его с новыми силами помощью существующих средств. Для лечения покоем применяются портативные аппараты. В зависимости от тяжести случая применяются более или менее разгружающие аппараты: ботинки с шинами, шинно-гильзовый аппарат для стопы и голени, шинно-гильзовый аппарат для всей ноги.

Автор хотел бы обратить особое внимание на один аппарат, предложенный Доллингером для амбулаторного лечения переломов голени. Этот аппарат служит для разгрузки большеберцовой кости, используя ее верхнюю часть (головку) как опорный пункт. При лечении переломов такой опорный пункт недостаточен. Но если охват седалищного бугра не является безусловной необходимостью, автором применяются аппараты, сконструированные по способу Доллингера, чтобы достигнуть хорошей разгрузки голеностопного сустава.

19. ОРТОПЕДИЧЕСКИЕ ЗАБОЛЕВАНИЯ СТОПЫ.

а) Стопа.

Для составления себе ясного представления о задаче, которую должна выполнять стопа, проще всего пройтись по комнате с выключенной стопой, а затем проделать тот же путь с активно действующей стопой.

Для выключения стопы необходимо приподнять кончик ее с поверхности пола и стоять только на пятке. При ходьбе в этом положении пятка ударяется об пол. Этот жесткий толчок ясно слышен и ощущается, передаваясь через все тело. Наступая же вновь на всю стопу, шаг становится пружинящим и мягким. При этом шаг едва слышен даже при твердой обуви; толчок, ощущавшийся раньше при каждом шаге, теперь исчезает.

Количество шагов, необходимых для того, чтобы пройти комнату с выключенной стопой, значительно больше, чем при ходьбе со включенной стопой.

Из этого следует, что стопа действует наподобие пружины. Как рессора, вставленная между осью и корпусом экипажа, поглощает толчки, получаемые от движения экипажа по неровной поверхности, так и пружинящая стопа воспринимает толчки, происходящие от передачи тяжести тела посредством ног.

Разница в количестве шагов, необходимых для того, чтобы пройти одно и то же расстояние при включенной и выключенной стопе, объясняется тем, что при выключенной стопе величина шага составляется толь-

ко из угла шага и длины ноги, а при включении в стопе к этому присоединяется еще длина стопы. Это представляет приблизительно треть величины, образуемой из угла шага и длины ноги.

Входя более детально в обсуждение этих двух моментов при нашем простом эксперименте, мы увидим, что сравнение стопы с рессорой экипажа очень верно также и с точки зрения формы.

Эта парная рессора состоит из двух пружинящих листов, обращенных друг к другу своими вогнутыми поверхностями и соединенных на концах посредством шарниров. Под серединой нижней пружины лежит ось колес, над серединой верхней пружины расположена связь с кузовом экипажа. Обе связи прочны.

Разрезав стопу по середине (рис. 405), мы видим ряд костей, расположенных в виде плоской дуги и соединенных между собой посред-

Рис. 405. Стопа представляет пружину, которую можно сравнить с рессорой экипажа.

Рис. 406. Схема показывает, таким образом, пружинящие свойства стопы при ее функции на поверхности почвы.

ством плотных связок и больших мышечных масс. Тяжесть тела передается при посредстве костей голени, соединенных с вершиной свода. Для того, чтобы удостовериться в пружинящих свойствах стопы, проще всего, начиная от согнутого колена, посредством голени сильно надавить на стопу, а затем ослабить это давление.

Пружина стопы отличается от рессоры тем, что последняя сконструирована из двух частей, в то время как у стопы имеется только одна часть этой конструкции, а именно верхняя.

Следствием этого является то, что пружина стопы опирается на почву своим передним и задним концами, производящими здесь свою работу. При нагрузке пружины стопы эти две ее точки опоры, скользя по почве, отдаляются друг от друга (рис. 406).

Обратимся теперь к работе стопы, от которой зависит увеличение размера шага. Приподняв ногу для производства шага, мы устанавливаем стопу с упором на пятку, затем опускаем на пол носок, отделенный в этот момент от пола. Одновременно с этим перемещается вперед верхняя часть тела. Тяжесть тела переносится со стопы, оставшейся позади, на другую стопу, выброшенную вперед. Под влиянием тяжести стопа прежде всего плотно прижимается пяткой к почве. «Рабочая линия» стопы перемещается по направлению к передней части этой стопы. В то время как оставшаяся позади стопа приподымается от пола и направляется кпереди, рабочая линия переходит на переднюю стопу и перекатывается через носок как раз в тот момент, когда другая стопа, направленная вперед, вновь касается пола. Тот же процесс снова повторяется на этой стопе.

Автором удачно выражено, что рабочая линия перекатывается через носок. Фактически уже давно установлено, что здесь имеет место именно катанье; это подтверждается самым выражением «стопа катится». Этот процесс стоит проследить в отдельных деталях.

При работе стопы, когда только что описанная рабочая линия приходится под передней стопой, очень отчетливо чувствуется, что толчок сначала воспринимается возвышением большого и пятого пальцев, причем самое сильное давление немного проксимальнее головок 1-й и 5-й предплюсневых костей. При дальнейшем движении линия давления перемещается под эти две головки. Затем она, скользя по ним, оставляет сначала более короткую головку 5-й предплюсневой кости, потом головку первой и переходит на головки 4-й, 3-й и 2-й.

При приближении рабочей линии к пальцам они отгибаются кверху. Оставаясь лежать на полу, они не принимают на себя тяжести. В тот момент, когда рабочая линия заходит за ряд головок, другая стопа снова наступает пяткой на пол и принимает на себя тяжесть. Пальцы активным подошвенным сгибанием отталкивают стопу от почвы и придают эластичность движению стопы, поднявшейся над почвой и устремляющейся вперед.

Для большей наглядности чтобы представить себе катанье стопы и плоскость катанья, надо взять скелет стопы и пластическую массу. В нормальном скелете нижняя поверхность головок средней части стопы приходится в плоскости основания цилиндра. Накладывая нижнюю часть такого скелета в пластелину, мы сумеем так, чтобы головки выступали из этой массы, и придавая с помощью колебательных движений на доске стола пластелину форму, определяющую положение головок, мы получим изогнутую поверхность, представляющую вырезку из цилиндрической поверхности (рис. 407 a и b). В плоскости такого цилиндра рабочая линия стопы переходит за ее передний отдел в тот момент, когда стопа откатывается.



Рис. 407 a и b. Головки плюсневых костей помещены в цилиндре. На стопе наглядно показано положение.

Выигрыш в длине шага, получаемый благодаря работе стопы при ходьбе, создается тем, что стопа наступает на пол пяткой, а передней своей частью отталкивается. К длине шага, образованной углом шага и длиной ног, присоединяется еще длина этой стопы благодаря участию стопы в этом процессе.

Работа, выполняемая стопой во время стояния, ограничивается беспрерывными колебаниями тела, благодаря которым сохраняется

равновесие. Меньшее, чем стопа, необходимо, например при стрельбе или прицеливании, мы обязаны этой работе стопы. Положение, принимаемое стопищем стрелком, заключает в себе все наиболее благоприятные для этой работы возможности.

Работа стопы как носительницы тяжести во время стояния в сущности не представляет работы, так как она никакой пользы не приносит. Эта работа является результатом конструкции, при которой на стопу производится давление даже тогда, когда ей не приходится выполнять никакого задания. Тем не менее выносливость стопы во время стояния является очень важным физиологическим фактором. Благодаря длительной и равномерной нагрузке стопы во время стояния требования, предъявляемые к ней в смысле выносливости, очень велики именно при стоянии. Во время ходьбы пружина стопы всегда имеет возможность сжаться и отдохнуть, подготовляясь к новой работе. Во время же стояния эти паузы наступают только после более длинных промежутков времени, причем отдых получается неполный, так как увеличивается нагрузка то одной, то другой стопы. Поэтому длительное стояние вызывает гораздо больше напряжения стопы, нежели длительная ходьба.

Мы ограничимся этим кратким разбором работы стопы во время ходьбы и стояния. Для ортопедии безразлично, что некоторые человеческие расы отличаются друг от друга по строению стопы. Это различие говорит только о том, что конструкция стопы может в определенных пределах варьировать, не нарушая ее работоспособности.

Работоспособность стопы зависит от качества костей, от характера связочного аппарата, соединяющего кости, от работоспособности мышц стопы и от ее формы.

Качество кости тем выше, чем тверже и эластичнее костное вещество и чем больше затрачено этого вещества на постройку стопы.

Качество связок определяется их крепостью и количеством имеющегося материала.

Так же обстоит дело и с мускулатурой.

Значение формы стопы для ее работоспособности аналогично значению пружины из однородного материала, где она в определенных пределах тем работоспособнее, чем больше ее выпуклость. В известных границах высокий свод стопы обусловливает собой более высокую работоспособность при постоянстве материала. Но ни в коем случае не следует выводить заключение о более высокой работоспособности из наличия более высокого свода и, наоборот, из наличия более плоского свода делать вывод о более низкой работоспособности. При содействии других факторов, имеющих значение для работоспособности стопы, разница может не только выравняться, но даже дать обратный результат.

Наблюдая стопы различных людей с точки зрения работоспособности, мы встречаем такие, которые при не особенно высоком своде во время стояния и ходьбы отличаются большей выносливостью. Типичная стопа крестьянина великана. Она состоит из значительной костной и связочной массы и из большой плотной мышечной массы. Его стопа не отличается высоким сводом. Походка крестьянина выносливa, но не эластична.

Нога горожанина своими размерами меньше, содержит уже меньше костного вещества, связок и мышечного материала, но свод у него выше.

Походка горожанина [illegible] чем у крестьянина. Выносливость же его походки приобретается при помощи обуви. Вопросом **об обуви мы должны теперь заняться.**

Но раньше, чем перейти к этому вопросу, должно несколько раз**вить указанное здесь положение.**

В монографии автора «Стопа и обувь» он сопоставил следы подошвы стоп четырех мужчин почти одного роста: негра с восточного побережья Африки, немецкого крестьянина, одного немца, предки которого жили в городе 400 лет, и одного члена богатой немецкой фамилии с тысячелетней родословной. Сопоставление этих следов указывает, что под влиянием культуры стопа становится меньше. Приводя такие соображения, перед нами сразу выступает стопа китаянки, правда стоящая еще очень далеко от сделанных автором выводов, но безусловно идущая по линии соответственно высказанной им точки зрения.

Стопа китаянки — это не бессмысленное мучение маленьких девочек. Это продукт аристократического извращения, которое началось и в европейских культурных кругах. Так как китайские феодалы старше нашего на 5 тысяч лет, то уродование стопы ушло далеко вперед. Оно достигло известной точки, дальше которой оно очевидно не могло пойти, **и остановилось.**

Прослеживая тот же процесс на руке, видна аналогичная картина. Подобно стопе китаянки, завершающей этапы развития стопы, руки китайского мандарина с огромным ногтем на большом пальце являются последним этапом в развитии руки, начинающемся с «лапы» крестьянина, за которой следует рука горожанина, а затем уже рука аристократа с выхоленными ногтями. Уродливая нога китайской аристократки свидетельствует о том, что ей не приходится ходить, и ноготь мандарина говорит о том, что он живет не за счет труда, при котором **требуется применение его рук.**

b) Обувь.

Мы должны начать с истории костюмов и народо**ведения.**

Нагая от рождения стопа очень быстро начинает нуждаться в защите от холода и повреждений. Средством для защиты служило заворачивание в звериную шкуру. Оно сохранилось у индейцев до настоящего времени в форме мокасина и в виде обанка (Obanke), которую носят еще в юго-западной Европе; то и другое не представляет еще существенного усовершенствования этого способа. В войлочном башмаке, который носят в Средней Азии, и в меховой обуви эскимосов видно дальнейшее развитие этого способа в смысле защиты **от холода.**

Сандалии не защищают тыла стопы. Подошва сандалии толстая и делается из плохого проводника тепла. От сандалии требуется защита от теплоты почвы, поэтому этот вид обуви встречается в жарких **пустынях и степях.**

Наша обувь в настоящее время представляет составную часть европейского одения, она ведет свое начало от башмаков, которые так же, как и обанка, сравнительно свободно охватывают ногу. Ботинок со шнуровкой является исходной точкой развития обуви. Мода превратила его в буржуазных кругах в клювообразный бо-

тинок или ботинок — носком подобным коньему рогу, но эти изменения касались лишь внешней формы. Дальнейшее развитие можно видеть лишь в том, что благодаря вырезке ботинок достиг полного облегания.

Около XVI столетия во Франции сразу появляется современный ботинок, неизвестно кем изобретенный. Полуботинок, изображенный здесь (рис. 408), имеет плотно обтягивающие союзки и **каблук. Между каблуком и подошвой расположен шарнир (сустав), и наконец подошва как особая часть ботинка сделана из твердой кожи. Плотное прилегание союзок; шарнир между каблуком и подошвой; задник, который на рисунке хотя и не виден, но наличие которого ясно из всего покроя ботинка, и твердая подошва,—вот те характерные особенности, которые отличают современный ботинок от старого, как бы он ни был выполнен.**

Рис. 408. Франция [illegible] столетия до 1560 г. Король Карл IX. Принц IV [illegible] Фаллю.

Эту обувь мы употребляем при работе, где функция стопы связана со стоянием и ходьбой. Такой обувью пользуются европейцы, а также и прочие, попадающие в культурные условия.

Работоспособность ноги при ходьбе и стоянии повышается благодаря ботинкам.

Если мы проследим, чем достигается это повышение работоспособности, то столкнемся с теми особенностями, которые отличают наши ботинки от предшествовавшей обуви, давшей ему начало.

Прежде всего здесь играет роль тесное прилегание союзок, охватывающих стопу. Многие больные, забинтовывая стопу, стремятся к тому же эффекту благодаря плотному прилеганию бинта. Захватывая на скелете одной рукой стопу, а другой производя сверху давление со стороны костей голени, видно, что наша рука встречает противодействие со стороны пружинящей стопы. Поэтому **хорошо сделанный ботинок должен сидеть плотно.** Конечно он не должен быть слишком тесен, так как в тесной обуви вообще нельзя ходить. Прежде всего надо следить за тем, чтобы ботинок не был слишком широк. **Слишком широкий ботинок чаще приносит больше вреда, нежели узкий.**

В отношении значения **задника** должно указать на схему, изображающую давление на пружину стопы, производимое тяжестью тела (рис. 409). Если на пружину надавливают, то ее точки опоры удаля-

ются друг от друга. Снабжая концы пружины упором, мы помогаем пружине в ее работе (рис. 409). Мягкая поверхность земли представляет такой упор, ибо концы пружинящей стопы упираются в землю; шероховатая неровная поверхность земли также образует собой упор для стопы, но гладкий пол или твердая ровная мостовая не оказывают стопе этой помощи. Гладкий пол и твердая мостовая требуют от стопы повышенной работы. Это обстоятельство и вызвало надобность в ботинке, одним из заданий которого является создание для стопы упора, схематически изображенного на рис. 409. Этот упор в первую очередь создается задником, находящимся, как и упор на схеме, на задней точке опоры пружинящей стопы, т. е. на пятке (рис. 410).

Задник лишь тогда может выявить своё действие в качестве упора для стопы, если на противоположной стороне находится второй упор. Этот второй упор в нашем ботинке образуется из воронкообразного сужения, идущего по направлению к носку. Передний отдел стопы, сдавливаясь, входит в эту воронку, что увеличивает сопротивляемость этой части сто-



Рис. 409. Тяжесть. Пружина. Упор. Почва. Если мы добавим упором концы пружины, изображенной на рис. 406, то этот упор облегчает работу пружины.

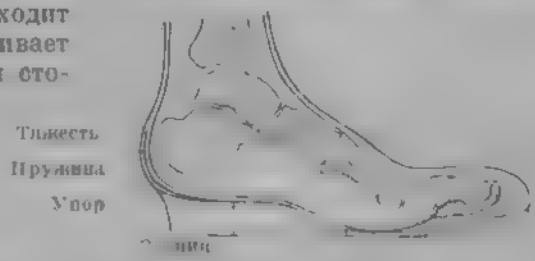

Рис. 410. Задник ботинка служит упором задней точки пружины стопы.

пы: увеличение противодействующей силы и является упором в область передней части пружинящей стопы.

Отсюда надо сделать вывод, что передняя часть ботинка должна представлять воронкообразное сужение, но она не должна быть для этого остроконечной и во всяком случае не должна стеснять пальцы.

Для того, чтобы передняя часть ботинка действительно могла оказать свое действие в качестве упора для передней точки пружинящей стопы, необходимо, чтобы этот упор находился на одной прямой линии с задним упором, т. е. с задником (рис. 411). Поэтому подошва сапога не должна быть отогнута кнутри, как некогда учил Мейер (рис. 412). В ботинке, изготовленном по образцу Мейера, пальцы стопы смещаются кнаружи по направлению к союзкам, сдавливаются и смещают союзки через край подошвы. Это очень ясно видно на сапоге, который автор когда-то носил во время верховой езды (рис. 413). Ботинок, который он носил в тот же период, не давал смещения с прямой осью союзок на подошву (рис. 414).

Большой интерес представляет другая составная часть сапога — каблук. Для выяснения его значения нужно взять одну обутую и другую необутую стопу (рис. 405) и схематически нарисовать пружинящую линию стопы (рис. 415). Видно, что пружина стопы находит свое продолжение в каблуке. Каблук способствует удлинению и увеличению изогнутости пружины

стопы, а действие каблука выражается в повышении эластичности стопы.

Усадьбы в правильности этого вывода можно, пройдясь хоть раз в ботинке без каблука. При этом приходит в порядок, а походка становится неуклюжей и деревянной.

Итак, каблук увеличивает эластичность нашей стопы и походки. Там, где в этом есть нужда, нужно вы

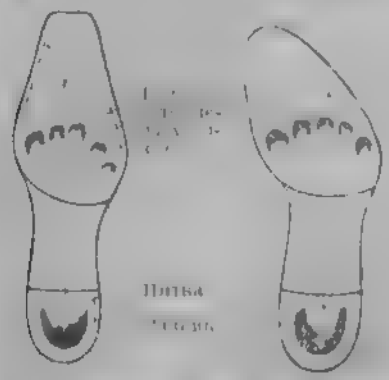

Рис. 411. В результате ходьбы на каблуке стопа подвергается воздействию рычага передней части стопы

Рис. 412. Вследствие [illegible] Мейера, [illegible] клиновидной кости [illegible]

Рис. 413. Вследствие [illegible] Мейера, [illegible] при ходьбе.



Рис. 414. В стопах с прямой костью, которая больше в то же время и той же стопы сложной не смещены

бирать высокий каблук. Женщины уж давно постигли это и носят каблук в виде палочки. Как видно из рис. 416, при таком палкообразном каблуке задний конец пружины во время ходьбы перегибается кпереди. И потому во время ходьбы палочка двигается вперед и назад. Этим объясняется эластичность походки.

Рис. 415. Каблук создает искусственное удлинение и усиление пружины стопы



Рис. 416. Каблук повышает и перегибает пружину стопы. Благодаря этому получается эластичная походка женщин, носящих такие каблуки.

Шарнир, лежащий между каблуком и подошвой, обладает наклонностью к укреплению пружины стопы. Нужно только, чтобы этот шарнир имел высокий свод и изготовлялся из ноского материала; тогда он служит подсобной пружиной для основной пружины стопы. У нас сапожники увеличивают это действие, вставляя стальную пружину, так называемую шарнирную пружину.

Наконец подошва, изготовляемая в современном ботинке, состоит из твердого куска кожи. Когда происходит катанье стопы согласс-

по вышеприведенному, подошва изгибается по форме цилиндрической поверхности, по которой происходит катание этой стопы. Благодаря этому давление распространяется на нижнюю поверхность стопы, что дает возможность стопе пребывать в состоянии покоя. Кроме того при подымании стопы подошва оказывает прижимающее действие и принимает разогнутое положение, что помогает пальцам отогнуть стопу.

Этим объясняется кажущееся на первый взгляд странным то обстоятельство, что для похода берут сапоги не с легкой, а с твердой подошвой. Если сверх того прибить на подошву гвозди с острыми концами, то, несмотря на увеличение веса сапога, ходить становится легче, потому что гвозди вонзаются в почву и препятствуют обратному скольжению стопы при смещении тяжести тела. Наши спортсмены употребляют для той же цели длинные гвозди, которые конечно более, чем короткие, пригодны для мягкой почвы, манежа и пр. Бушмены для этой цели при охоте сгибают свои сандалии острием книзу.

Уяснив себе, какими удивительными свойствами обладает наш ботинок, мы не только получим указания на то, как он может быть использован для лечения заболеваний стопы, но мы проникнемся уважением к тем, кто изобрел сапог и развил его до такой высоты. Этими изобретателями являются не врачи и в частности не ортопеды, а сапожники.

c) Статические заболевания при недостаточности стопы.

На первом месте всех заболеваний стопы надо поставить статическую недостаточность ее, во первых, потому что она вытекает из специфической работы стопы, а во вторых, потому что все остальные болезни стопы, вместе взятые, не имеют того практического значения, которое присуще заболеваниям при недостаточности, и наконец, потому что при всех прочих заболеваниях стопы мы сталкиваемся с явлениями недостаточности, затушевывающими картину болезни при неумении разобраться в них.

Наблюдения над стопой привели автора к общему учению о заболеваниях при статической недостаточности. С давних времен в каждом учебнике хирургии имеется глава о плоскостопии и болях на этой почве. Это говорит за то, что плоскостопие вызывает боли определенного характера. Автор заметил, что при вполне нормальном своде стопы больные жаловались на очень сильные боли, характерные для плоскостопия. Как и при ясно выраженном плоскостопии, эти боли также исчезали и при неплоской стопе, если в этих случаях применяли лечение супинаторами (стельками) для плоскостопия.

Автору приходилось находить и успешно лечить те же боли не только при стопе с нормальным сводом, но и при ярко выраженном высоком подъеме и даже при легких рецидивах косолапости. На рис. 417 мы видим отпечатки стопы больной, страдавшей тяжелой недостаточностью и вылечившейся с помощью супинаторов при плоскостопии. С другой стороны, наблюдались люди с плоскостопием, которые, несмотря на сильную нагрузку стопы, совершенно не страдали болями, свойственными плоскостопию.

Надо было найти объяснение этому противоречию, и автором оно найдено в понятии **о недостаточности стопы.**

Стопа, могущая выполнять предъявляемые к ней требования и находящаяся таким образом в состоянии статического равновесия, функционирует, не вызывая ни болей, ни других расстройств, совершенно независимо от того, имеет ли стопа нормальный свод, выше нормального или ниже нормального. Стопа же, не обладающая силой, необходимой для выполнения функции т. е. стопа с нарушением этого равновесия, заболевает. Появляются типичные для такого состояния боли и анатомические изменения. Совершенно безразлично, какой у стопы при этом свод — нормальный, сверхнормальный или ниже нормального. Равновесие нагрузки может нарушаться при ярко выраженном высоком подъеме или при рецидиве косолапости и тогда неизбежно заболевание статической недостаточностью.



Рис. 417. Болезненные места при высоком подъеме стопы.

Связь между недостаточностью и плоскостопием выражается в том, что при достаточно длительном действии перегрузки свод стопы неминуемо вдавливается. Появляется уплощение свода—плоскостопие.

До тех пор пока не устраняется нарушение равновесия нагрузки, являющееся причиной заболевания, плоскостопие продолжает причинять боли и одновременно вступает другие признаки недостаточности. С восстановлением равновесия нагрузки прекращаются боли, но остается плоскостопие — уплощение свода стопы, образовавшееся на почве нарушения равновесия нагрузок.

Мы имеем перед собой картину плоской стопы без наличия болей.

От статического плоскостопия, возникающего вышеописанным образом, следует отличать случаи уплощения или исчезновения свода, образовавшиеся вследствие каких-либо других причин. Сюда относится плоскостопие, свойственное некоторым национальностям, например евреям, и врожденное плоскостопие. Частично сюда же относится также плоскостопие паралитического происхождения.

Связь между этими видами плоскостопия и недостаточностью стопы существует постольку, поскольку плоскому своду этих стоп соответствует уменьшение статической работоспособности. Если при этом не достигается выравнивания благодаря тому, что такой стопе предъявляют меньше требований или благодаря особой доброкачественности материала, из которого состоят кости, связки и мышцы такой стопы, то уплощение свода предрасполагает к заболеванию недостаточностью, причем в зависимости от той или иной формы заболевания получаются типичные жалобы и изменения формы стопы.

Практическое значение такого рода плоскостопия заключается именно в этом предрасположении.

Практическое значение заболевания от недостаточности почти целиком заключается в жалобах на боли и на расстройства при ходьбе и стоянии. Наличие плоскостопия, наоборот, имеет очень небольшое практическое значение. Для большинства людей совершенно безразлично, имеет ли их стопа высокий или плоский свод, лишь бы только они могли при этом ходить и стоять безболезненно и постольку, поскольку это необходимо для повседневной жизни и для их профессиональной работы.

Больной, обращающийся к нам по поводу болей, вызываемых плоскостопием, т. е. с жалобами на недостаточность, хочет избавиться от своих болей, чтобы не испытывать затруднения в стоянии в повседневной жизни и при выполнении профессиональной работы. Удовлетворяя этому желанию больного с помощью наших лечения, мы вполне достигаем цели. Если же мы при этом еще несколько изменим форму стопы, то этим удовлетворяется наше и его эстетическое чувство. Но мы делаем ошибку, рассчитывая посредством исправления несколько неправильной формы избавить больного от его жалоб. Жалобы не вызываются искажением формы стопы, поэтому они не устраняются коррекцией ее. Но зато существует опасность ослабления стопы вследствие применения корректирующих приемов. В конечном итоге мы имеем, хотя и более изящную, но зато менее работоспособную стопу. Этим **мы не окажем услуги больному.**

Жалобы, вызываемые недостаточностью стопы, представляют прежде всего простое чувство утомления, отличающееся от ощущения, испытываемого после утомительной ходьбы или стояния, только тем, что оно наступает гораздо после гораздо незначительной работы и не исчезает после непродолжительного отдыха подобно нормальному чувству усталости. Если болезнь прогрессирует, то к чувству усталости присоединяются болевые ощущения. Локализация этих болей так же изменчива, как и интенсивность их. Старое учение о том, что боли при плоскостопии локализуются в определенных точках, абсолютно неправильно и ведет к **многочисленным ошибочным диагнозам.**

Имеются некоторые излюбленные места для локализации болей от недостаточности. Таковыми являются область голеностопного сустава и в особенности область наружной лодыжки, затем середина тыла стопы и внутренний край ее свода. На подошве больные испытывают боль часто как раз посредине ее, на пятке — под нею и около нее. В области переднего отдела стопы излюбленными местами являются большой палец и область головок плюсневых костей. Иногда больные жалуются на тягостные, жгучие боли в средних пальцах.

Часто боли иррадиируют в ногу, большеберцовую кость или в икры, доходят даже до колена, бедра и крестца.

При определенной интенсивности боли отражаются на повседневной жизни больного. Он избегает ходить и стоять. Вследствие этого, если причиной заболевания является слишком большой вес тела, больной становится еще тучнее.

При поражении одной стопы больше, чем другой, он старается ступать на более пологую сторону дороги. Он избегает каждого камешка, ходит кружным путем и т. д.

Если расстройства достигают высокой степени развития, шаг делается не эластичным и твердым. На улице такого больного легко узнать среди здоровых благодаря его громкому топанию.

При дальнейшем развитии болезни стопа теряет способность катить ногу по почве. Больной ставит свою стопу, как кусок дерева, и таким же образом подымает ее.

При очень высоком развитии болезни больной уже не в состоянии ходить и стоять. Он принужден лежать.

Объективные признаки и исследование. Когда приходится нам такой больной, мы часто уже по одному виду его обуви можем поставить диагноз. Он носит либо узкие и изношенные и стертые ботинки, либо так называемую лечебную обувь (валеную обувь и домашние туфли), что совершенно не гармонирует с его общим обликом. Походка при этом соответствует тяжкому состоянию.

Осматривая больного раздетым, мы большей частью не находим ничего патологического со стороны его стоп.

В последние годы стали искать и находить «подгибающуюся стопу» (Knickfussigkeit). Ненормальность стопы встречается настолько часто, что ее нельзя рассматривать иначе, как одну из вариаций. С функциональной способностью стопы она абсолютно ничего общего не имеет. Можно видеть тысячу людей с pes valgus, у которых имеются боли, и наряду с этим тысячу других людей, у которых pes valgus не сопровождается никакими жалобами. Диагноз подгибающейся стопы возник благодаря стремлению подвести какое-либо анатомическое обоснование под эти жалобы, но такового не удалось найти, так как причина жалоб лежит не в анатомических, а в физиологических расстройствах.

Наши больные большей частью имели нормальный свод стопы. Встречается также ненормально высокий и ненормально плоский свод. Сравнительно редки случаи, про которые можно с уверенностью сказать, что уплощение свода явилось следствием статической перегрузки и появление жалоб относится к этому периоду заболевания.

Независимо от значительного объема стопы очень часто встречаются припухания, либо распространяющиеся по всей стопе в виде отека, либо локализующиеся на определенных местах.

Такие локализованные припухания располагаются в области наружных лодыжек (мешечки); попадаются главным образом у взрослых больных женского пола; они часто также находятся на месте прикрепления ахиллова сухожилия. При сопутствии болей мы имеем типичную картину ахиллодинии. Менее заметные, но ясно прощупываемые припухания находятся в ахилловом сухожилии и в подошвенной фасции.

При исследовании чувствительности к давлению в этих местах получаются большей частью жесточайшие боли. Особенно часто это встречается в области головок средних плюсневых костей, в середине, а также на месте прикрепления подошвенной фасции, а равно вокруг пяточной кости.

Обычно автором применяется для диагностики пассивная супинация. Охватывая стопу, он быстро супинирует ее. Если больной страдает более или менее сильными расстройствами, то он испытывает острые боли в момент супинации. Это дает возможность **судить о степени расстройств.**

При пассивной супинации сухожилия пронаторов выступают в виде тяжей. Это обусловливает наличие фиксации стопы вследствие мышечных спазмов. Состояние, при котором стопа благодаря мышечным спазмам принимает положение пронации, обычно считают спастической фиксированной плоской стопой воспалительного характера. Автор считает такое объяснение ошибочным, так как при этом не всегда находят плоскостопие. Проходит достаточно много времени, пока не происходят спустя свода стопы. Для этого должны появиться обычные изменения в форме **костей и связок.**

Очень часто приходится видеть изменения переднего отдела стопы в виде ненормальной формы пальцев. Из них следует отметить резко разогнутые пальцы, что всегда служит признаком малоразгибательной способности стопы (рис. 418). Кроме того мы наблюдаем налегание пальцев друг на друга, что большей частью связано с hallux valgus. Одновременно с этим обычно появляется покраснение кожи и образование слизистой сумки. На пальцах и между ними мозоли. **Омозолелости под головками 2-й и 3-й плюсневых костей и под выпуклостью большого пальца. Вросший ноготь, нарушение роста ногтей на пальцах ноги.** Между пальцами воспалительные **явления со стороны кожи. Очень часто** наблюдается чрезмерная потливость с наличием специфического запаха или без него.

Рис. 418. Резко выраженная разогнутость пальцев при малоразгибательной способности стопы.

Диагноз можно поставить только вероятный. Допустим, что у всех больных, обращающихся к врачу с жалобами на стопу, имеется недостаточность стопы, в 90% случаев диагноз будет правильным. Но не всегда удается достигнуть этого процента правильных диагнозов. С научной точки зрения нужно прежде всего учитывать влияние нагрузки и разгрузки на жалобы больного. Работа усиливает жалобы, покой уменьшает их. При этом больные сообщают, что первые шаги после покоя, т. е. утром после сна и днем после продолжительного сидения, сопровождаются особенной болезненностью, вновь исчезающей после того, как больной расходится. Но далее в течение дня под влиянием работы стоп жалобы увеличиваются.

Обращая внимание при исследовании стопы на все вышеуказанное и на все признаки, не укладывающиеся в вышеуказанные рамки, придется редко ставить диагноз недостаточности стопы там, где фигурирует другое заболевание и, наоборот, едва ли придется принять недостаточность **за нечто иное.**

Рентгеновские исследования большей частью не

нужны. Обычно они предоставляют нормальную картину. При болях, [illegible] на месте прикрепления подошвенной фасции, нередко находят разрастания [illegible] кости шпору на этом месте) (рис. 417), являющуюся предметом обсуждения по [illegible]. Этот вывод [illegible] [illegible] на рентгенограмме часто можно [illegible] точной кости отделены неправильной эпифизарной линией. Эти случаи также относятся к стати-



[illegible] Рентгенограмма [illegible] и пяточной кости.



[illegible] Рентгенограмма [illegible] пяточной кости.

[illegible] а именно [illegible] представляет не признак, а [illegible] Это [illegible] результаты лечения. [illegible] лечение избавляет больного от его болей.

При наличии сильных болей в передней части стопы рентгенограмма всегда показывает перелом [illegible] пятой плюсневой линию надлома с разошедшимся мозолем, а иногда только одну мозоль (рис. 419).

Эти переломы плюсны, как [illegible] Вальтер Мейер, представляют не что иное, как следствие недостаточности стопы. Вследствие небольших сгибаний, происходящих во время ходьбы, кость [illegible] надламывается наподобие железной проволоки, которую гнут то в одну, то в другую сторону.

При наличии болей в переднем отделе стопы рентгенограмма [illegible] отмечает уплощение выпуклости головок плюсневых костей. Изменения

встречаются большей частью на головках 2-й и 3-й плюсневых костей, но бывают также и на головке 1-й кости. У молодых субъектов это описано под видом болезни Келера (рис. 420), которую сравнивают с болезнью Пертеса на бедре. Это несомненно правильно. В то же время безусловно неправильно сводить заболевания головок плюсневой кости к эмболическому процессу и т. п. Как могут эмболии появляться постоянно именно в этом месте! Если же это заболевание объяснить как повреждение, вызванное работой, то локализация его делается понятной. Болезнь возникает там, где рабочее давление выражено особенно сильно.



Рис. 421. Получение оттиска стопы.

Причины возникновения недостаточности стопы. Причинами, вызывающими недостаточность стопы, является либо увеличение нагрузки стопы, либо уменьшение ее становой силы. Само собой понятно, что возможна комбинация этих обоих факторов. Повышение нагрузки может обусловливаться либо увеличением переносимой тяжести, либо удлинением срока действия нагрузки. Прибавка в весе тела, профессиональная необходимость носить тяжести, слишком долго стоять на месте делают понятным частоту появления недостаточности стопы у тучных лиц у обоего пола, у чернорабочих, продавцев, продавщиц и т. п. Нарушения становой силы стопы появляются при всякого рода воспалительных, травматических заболеваниях стопы и голени. Боли, остающиеся после ревматических воспалений голеностопного сустава, после повторных припадков подагры, беспричинно повторяющиеся боли после горения голеностопного сустава являются выражением вынужденным этим путем недостаточности. При разборе переломов голени уже указывалось на расстройства от недостаточности, остающиеся после переломов голени, а также на их лечение и значение.

Рис. 422. a и b. Остаток стопы с приращением [illegible] стопы [illegible] голенностопным суставом [illegible]

Наибольшее количество случаев недостаточности стопы возникает и становится массовым явлением благодаря гладкому твердому полу, по которому вынуждены ходить городские жители. Среди сельского населения, которое при своей работе ходит по мягкой и шероховатой почве, заболевания стопы несравненно реже, нежели у городского населения, несмотря на то, что крестьянину для своей работы гораздо больше приходится стоять на ногах, а равно, несмотря на то, что крестьяне носят гораздо менее усовершенствованную обувь. Этим также объясняется, почему ортопеды в местностях с преобладанием сельского населения меньше сталкиваются с случаями заболеваний стопы, нежели ортопеды в больших городах.

Рис. 423. Пробка стельки из целлолида.

Лечение. Целью лечения должно быть выравнивание несоразмерности в нагрузке, вызванной и поддерживаемой болезнью. Если вспомнить, как многочисленны и разнообразны причины нарушения равновесия нагрузки, то можно было бы подумать, что в различных случаях недостаточности стопы должно применяться и различное лечение. На практике же с этим делом обстоит очень просто. Методы лечения не отличаются разнообразием. В отношении стопы у нас, как ни в какой другой части тела, имеется ряд прекрасных средств, при помощи которых мы можем выключить несоразмерность нагрузки прежде всего паллиативным путем. После проведения этого организм довершает остальное собственными силами. Разгружая стопу от той части тяжести, которая является для нее непосильной, мы ставим организм в условия, позволяющие ему регулировать работу стопы в пределах ее работоспособности, не вызывая при этом болевых ощущений. Организм находит время и использует его для повышения работоспособности стопы до пределов, необходимых ей для выполнения своей работы.

Рис. 424. Стельки-корригирующие для женской стопы с высоким сводом.

Альфой и омегой лечения недостаточности стопы является разгрузка стопы от работы, непосильной для нее части, но при этом ни в коем случае нельзя приводить стопу в положение бездействия.

Рис. 425. Стельки-корригирующие при анатомическом плоскостопии.

В большинстве случаев надо воздержаться от предписаний, имеющих целью непосредственное повышение силы стопы. Их рекомендуют в случаях, где этого требует особая тяжесть заболевания или какие-

либо особые обстоятельства. Но от них не следует ожидать слишком многого, сверх того они безусловно не должны являться основой лечения и применяться помимо всякого другого лечения. Это было бы бесцельным затягиванием болезни и бесполезной тратой средств.

Какими средствами мы располагаем для того, чтобы во время работы разгрузить стопу.

Рис. 426. Металлическая стелька, изготовленная и применяемая, обрабатывается молотком на стальной колодке.

Первым средством в этом деле является ботинок. В сделанном описании ботинка было показано, каким образом ботинок может выполнять это задание и на чем мы должны фиксировать наше внимание, если ботинок предназначен для лечения недостаточности стопы.

Все, что отмечено автором в качестве специфических особенностей нашего ботинка, используется нами для целей лечения. Там, где ботинок должен быть использован для лечения недостаточности стопы, мы углубляемся в особенности. Плотный охват стопы, крепкий задник, высокий каблук, высоко поднятый прочный шарнир, плотная подошва являются теми качествами, которыми должен обладать сапог, предназначенный для облегчения любой больной, страдающей недостаточностью.

Если же мы с помощью этого не достигнем цели и если такого рода сапоги слишком дороги, мы прибегаем к опорным супинаторам или стелькам, так называемым стелькам для плоскостопия. Автор намеренно употребляет выражение «опорные стельки», а не «стельки для плоской стопы», так как назначение стелек подпирать не только плоскую стопу, но и всякую другую, страдающую недостаточностью. Стелька не может превратить уплощенный свод стопы в нормальный. Этого от нее не требуется, и этого она не в состоянии сделать.

Рис. 427. Лапчатая стелька, обнаженная [illegible]

Поскольку стопа является пружиной, то и опорная стелька, подпирающая стопу, должна быть пружинистой. Пружина может подпираться только пружиной. Это является твердой основой для изготовления стелек. Она должна быть сделана из пружинящего материала, приготовляться к пружинящей форме стопы и быть настолько выносливой, чтобы переложить на себя ненужный для стопы избыток тяжести. С целью указания, как

поступает автор для удовлетворения этих требований, здесь будет описан применяемый им способ изготовления стелек.

Прежде всего делается оттиск стопы. Больной становится на штемпельную подушку и затем наступает на лист белой бумаги (рис. 421). Вокруг стопы обводят контуры ее с помощью вертикально стоящего карандаша. На бумаге получается отпечаток следа штемпельной краской. По этому отпечатку намечают шаблон для стельки, как это представлено на рис. 422 a и b.

Рис. 428. Липкопластырная повязка на стопу и голень. Сле[illegible] я первому обороту, на[illegible]дывают черепи[illegible]образные обороты до голеностопного сустава.

По этому шаблону из крепкой целлюлоидной пластинки примерно в 3 мм вырезывается стелька. Ее размягчают в кипящей воде. Автор заворачивает ее в полотенце и давлением рук придает ей соответствующую данному случаю выпуклость. Целлюлоидную стельку остужают в холодной воде и вкладывают в сапог больного. Больной пробует ходить, и если он при этом испытывает неудобства, стельку меняют. После достижения удобной для ходьбы формы стельку отдают в мастерскую. Там по целлюлоидной модели изготовляется вкладная [illegible] стелька. Рис. 423 показывает пробную вкладку из целлюлоида, а рис. 424—вкладку из дурана-железа для женской стопы с высоким сводом. Рис. 425 показывает такую же вкладку при плоскостопии с анатомическими изменениями.

Рис. 429. Липкопластырная повязка на стопу и голень. После наложения бинта на стопу сбоку, накладывают на голеностопный сустав широкие полосы пластыря, которые в виде стремени проводят под подошвенную часть стопы.

В качестве металла автор всегда употребляет дурана. Все остальное оказалось менее пригодным. Алюминий и алюминиевые сплавы хотя и легче, но менее эластичны и прочны. Нержавеющая сталь тоже не так приятно переносится, как дурана. Ржавеющая сталь совершенно непригодна вследствие образования ржавчины.

На передний край металлической вкладки автором натягивается узкая полоска кожи. Этим предохраняется подошва сапога и ограничивается [illegible] вкладной [illegible]. Готовую вкладку примеряют больному. Изменения на [illegible] автор делает сам при помощи молоточка (рис. 426).

При [illegible] обеспечены от стельки и отсутствие [illegible]

приятного давления. ему предписывается ношение этой стельки в течение всего дня, причем в первые дни он должен вести себя осторожно. При усилении жалоб необходимо через короткий срок показаться врачу, в таком случае больной должен показаться через 1—2 недели. Это необходимо потому, что под влиянием стельки стопа меняет свои формы и соответственно этому должна подвергнуться изменению сама стелька. При хорошем обращении к врачу выдачу делают выше. Это делается один раз, если нужно, то несколько раз. Больше, чем это ограничивает одним разом. Больной носит стельку до тех пор, пока он испытывает в этом надобность, то есть до тех **пор, пока она приносит облегчение.**

Этим простым способом исчерпывается в большинстве случаев лечение недостаточности. Только в особо тяжелых случаях применяются другие стельки и делаются другие назначения.

При наличии сильной припухлости автор начинает лечение липкопластырной повязкой. Она начинается



Рис. 4[illegible]. Липкопластырная повязка на стопу и голень. Полоски на стопе проведены косо и сливаются **циркулярными ходами.**



Рис. 431. Липкопластырная повязка на стопу и голень в готовом виде после наложения бинта и стельки марлевого.

узкой полоской пластыря, накладывающейся на середину тыльной поверхности стопы (рис. 427). Полоску проводят через мякоть маленького пальца, под подошвой при легком давлении переднего отдела стопы по направлению к мякоти большого пальца, затем через него снова на тыл стопы, где повязка скрещивается со своим началом. Там обрезывают полоску. Дальнейшие ходы ведут таким же образом, причем они покрывают друг друга черепицеобразно (рис. 428) вплоть до голеностопного сустава. После того берут широкую полоску, которую накладывают на голень от головки малоберцовой кости, по наружной стороне голени через наружную лодыжку книзу, далее в виде стремени кругом подошвы и через внутренний край стопы вверх до тыла стопы (рис. 429).

Другую полосу проводят таким же образом и кладут на внутреннюю поверхность голени. Обе эти полосы накладывают круговыми ходами (рис. 430), причем каждый ход идет отдельно и отрезывается при его окончании. Таким образом в конечном итоге вся стопа от основания пальцев и голени сплошь до колена охвачена пластырем (рис. 431). Повязка сверху прибинтовывается марлевым бинтом или бинтом «идеал».

Эти линоксиластырные повязки сразу же приносят облегчение даже при наличии очень сильных болей. Опухоль быстро исчезает под повязкой. Повязку возобновляют в зависимости от опухания стопы.

Другим средством лечения, применяемым автором в тяжелых случаях, является **башмачная лонна**. Этим названием автор обозначает простой аппарат, который состоит из двух боковых шин, имеющих шарнир на уровне голеностопного сустава; аппарат закрепляется сверху прямой и ремнем и соединяется внизу с башмаком посредством стремени (рис. 432). Если имеется ясно выраженная pes valgus, к этому присоединяется приделанный к ботинку изнутри кожаный клапан, который ложится на внутреннюю лодыжку и посредством ремней проводится до наружной шины впереди и позади голеностопного сустава.

Рис. 432. Шина для ботинка

Шинно-гильзовые аппараты, охватывающие стопу и голень, автор применяет в исключительно тяжелых случаях. Приходилось также назначать гильзовый аппарат для всей ноги. Случай касался больного, который столь долго и тяжко страдал, что требовал ампутации ноги. Аппарат избавил этого больного от страданий. В дальнейшем он уже был в состоянии снять аппарат и в конце концов стал обходиться без всякой опоры.

Аппараты другой конструкции, здесь не описанные, автором употребляются только при особых условиях. Он часто применяет вкладку, которую называет **модельной вкладкой**, потому что для ее устройства необходимо приготовление гипсовой модели. Эта вкладка показана на рис. 433 a и b. Она состоит из твердой кожи, накладки из стальных шин и сверху покрыта целлюлоидом. Эта модельная вкладка менее пружинит, чем обыкновенный металлический супинатор, но она лучше охватывает стопу с боков. Там, где приходится подпереть больше поперечную сводчатость, этот тип вкладки имеет преимущества.

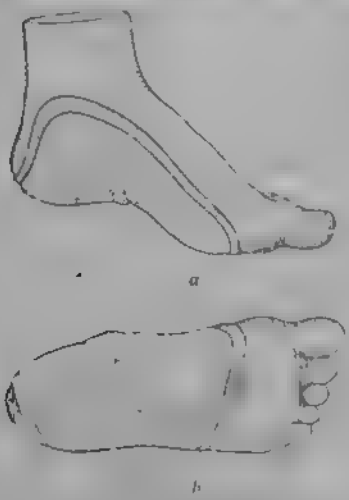

Рис. 433 a и b. Модельная вкладка (особенно при том, когда имеется поперечная сводчатость)

Вообще же для изготовления стелек автор не пользуется гипсовой моделью. Это одна из хлопотливых работ и кроме того гипсовая модель дает форму стелек лишь после того, как она специально пригнана; поэтому проще всего сразу же придавать вкладке желаемую форму.

Другие ортопеды думают и поступают иначе и также довольны своими результатами. Автор идет описанным путем уже 30 лет, и этот путь вполне оправдал себя в его глазах. Признание правильности этого пути другими он видит в том, что промышленность, изготовляющая эти стельки в фабрично-массовом масштабе и выбрасы-

выпускающая их на рынок, все более и более прибегает к материалам и формам, им описанным. В настоящее время на рынке имеются такие суппортеры, которые в прежних случаях можно применять с успехом. Из прочих суппортеров, имеющихся на рынке, мы нашли только одна-две вполне пригодными. Имеются большие, в виде лопаты и другой формы, и эти суппортеры должны быть применяемы при их формах.

Вообще было установлено, что применение суппортеров в общем не представляет большого достаточно полезным. Тем не менее, которые дает большинство не должно советов. Перечислим их, исходя в том, чтобы они хорошо и всегда делали грубые выражения в сильной степени, то представляет что вредно.

Если, в частности, в дни отдыха больной, следовательно в течение ночи, должен пользоваться бочонком по крайней мере, то ему нельзя только во время делать суперуемы и теплые сидячие ванны. Это вызывает сильное раздражение со стороны стопы, а организму предоставляется время и возможность для переработки этого раздражения.

Рис. 473. Нога больного в ванне

Если для прогулок бочонком нет подходящих условий, то доктором назначается несколько **ножно-водяные ванны. Больной в течение** 15–20 минут держит ноги в ванне, наполненной частью песком, частью водой; после этого он обмывается (рис. 474). Нередко доктором назначаются двухкамерные ванны с фарадическим током. Они оправдывают себя главным образом при упорных отеках.

От ванн, к которым стремятся многие больные, принимающие свои боли за ревматические, следует всегда отказаться. Если больной добивается ванн по каким-нибудь другим причинам, то в этих случаях больше преимущества имеют радиоактивные источники. Можно совершенно свободно обойтись без местного применения грязи и т. п. Очень характерно, что страдающим недостаточностью имеющие горячие ванны не приносят никакой пользы.

Успех лечения суппортером часто прямо поразительно. После вправления боли проходят, как по мановению. Но полностью боли отпускают не сразу. В таком случае начинающуюся после приемов пасторов. Постепенно больной с недостаточностью может обойтись без них и лакоцей, перестав в них нуждаться, вынимает их. Появление боли вскоре после ношения суппортера объясняется тем, что стопа под влиянием ходьбы становится опять более выпуклой и теряет свой прежний функциональный характер. Кроме новых болевых ощущений больной чувствует, что суппортер стесняет стопу, постоянное давление требует уменьшить сдавливание стопы, а между тем его нужно увеличить.

В тех случаях, где применяются различные способы (пластырные повязки, бумажные гипсы), то последние по мере вправления надобности отменяются, остаются при одном стельке, в конечном **итоге и она делается ненужной.**

Если за время болезни недостаточность стопы оказалась в положении резкой мышечной

фиксации, то это является тяжелым положением. Больные испытывают очень сильные боли, и проходит много времени, пока лечение, для которого кроме стельки нужна съемная шина, приводит к прекращению фиксации.

Применение в таких случаях гипсовой повязки с установкой стопы, лучше всего под наркозом, в положении pes varus вначале приносит облегчения. Но когда больной вновь начинает опираться на стопу фиксация все-таки возобновляется. То же самое получается при впрыскиваниях кокаина в сустав или в мышцы с целью прекращения мышечных спазмов.

В течение долгого времени автором проводилась у таких больных трансплантация сухожилий. Автор перекидывал длинную малоберцовую мышцу на заднюю большеберцовую и укреплял переднюю большеберцовую мышцы, посредством мышцы разгибающей большой палец стопы. Но этим он не достиг удовлетворительных результатов.

Наконец автор стал применять замораживание малоберцового нерва по Мюллеру, это лечение дает гораздо больше, чем все то, что было им испробовано до сих пор. Обнажают нерв у головки малоберцовой кости. Кладут небольшой тампон, кругом же обкладывают сафеткой. Затем распыляют хлорэтил над тампоном до тех пор, пока нерв не станет плотным. После этого удаляют тампон и зашивают рану.

Паралич малоберцового нерва, появляющийся после операции, причиняет больному мало неудобств. При помощи башмачной шины и стельки больной прекрасно ходит, функция же нерва восстанавливается месяца через два по операции. До сих пор мне не приходилось видеть возобновления мышечной фиксации.

При появлении наследственных анатомических изменений поскольку они могут подлежать исправлению путем самокоррекции, они восстанавливают свою нормальную форму под влиянием лечения недостаточности. Сводчатость стопы восстанавливается, если только понижение не было вызвано истощением прыжками. Но если стопа с костными изменениями полностью не корригируется. Но, принимая во внимание незначительную роль, которую играет форма стопы для выполнения функции, плоскую стопу можно не исправлять, если она не мешает больному хорошо ходить.

Все же при желании произвести коррекцию стопы необходимо поступать по правилам, лежащим в основе лечения всякого рода плоской стопы, вызванной иными, чем недостаточность, причинами. К этому мы еще вернемся.

Незначительные анатомические изменения, как шпора на пяточной кости и т. п., теряют свое значение с устранением расстройств от недостаточности, если они сами по себе не достигли таких размеров, чтобы со своей стороны причинять расстройства. При наличии последних они приобретают значение самостоятельного заболевания и как таковое его должно подвергнуть лечению.

d) Hallux valgus.

В общежитии принято называть hallux valgus «ознобышем», потому что полагают, что причина страдания кроется в обморожении. В научной литературе сообщается, что hallux valgus происходит вследствие

с давления стопы обувью с острым концом. Как то, так и другое неправильно.

Ни один из больных, заявляющих об «озноблении» ноги, не может указать времени обморожения пальца, а многие из больных, страдающих hallux valgus, никогда и не имели случая обморозить себе стопу.

Рис. 435. Крестьянка. Во всех учебниках говорится, что hallux valgus приходится обувью с узкими носками. Отчего же у этой женщины не развился hallux valgus?

Взгляд на это заболевание с точки зрения влияния мороза объясняется нередким появлением на коже мякоти большого пальца покраснения, напоминающего обморожение, и сверх того наличием боли на мякоти пальцев при ходьбе в холод и сырость.

Поводом для мнения об обезображивании большого пальца ноги вследствие пользования обувью с острым носком послужило то обстоятельство, что часто видят людей, страдающих этой болезнью, обутыми в такие ботинки. Связь между обувью с острым носком и hallux valgus существует, но в отношении причины и влияния эта связь носит как раз противоположный характер. Для стопы, пораженной hallux valgus, никакая другая обувь, кроме остроконечной, не годится. Делая носок ботинка широким, остаток свободного пространства по направлению к медиальной части большого пальца сладается, и тупой носок по существу превращается в острый.

Если бы образование hallux valgus происходило вследствие давления остроконечной обуви, то он не появился бы у людей, не носивших такой обуви или всю свою жизнь ходивших босиком. Между тем именно у таких людей наиболее часто встречается это заболевание. Уже Фолькманн указывал на то, что hallux valgus является страданием преимущественно бедненьких слоев населения, а не лиц буржуазного класса, которые носят узкую обувь с острыми носками. Кстати перемена моды, предпочитающей то узкую, то тупую обувь, совершенно не отражается на частоте hallux valgus. Никто еще не мог доказать, что частота заболевания связана с модой на обувь.

Рис. 436. Поперечный свод стопы. Разрез через переднюю часть плюсны.

Рис. 437. Разрез через переднюю часть плюсны при вдавленной поперечной выпуклости.

В странах, где население большей частью не носит никакой обуви, в частности с острыми носками, мы встречаем сколько угодно случаев hallux valgus.

Если hallux valgus происходит не вследствие отморожения и не вследствие давления обуви с узкими носками, то как же он получается?

Возьмем опять в руки скелет стопы и увидим, что она обладает не только выпуклостью в продольном направлении, с чем мы до сих пор имели дело, но и в поперечном (рис. 436). Эта поперечная выпуклость в средней части стопы по направлению кпереди становится все отчетливее. У торца стопы в конечном итоге являются нижние поверхности головок 1-й и 5-й плюсневых костей. У этой поперечной выпуклости тоже имеется пружинистость. Привычки ради мы будем придерживаться названия «выпуклость». При перегрузке поперечной выпуклости она конечно отдавливается книзу (рис. 437).

Такое отдавливание должно вызвать смещение костей, благодаря которому опорные точки отходят друг от друга. Смещение не распространяется на пальцы, потому что они не относятся к поперечной выпуклости; для этого между ней и пальцами нехватает крепкого соединения. Смещение вбок, отражающееся на головках 1-й и 5-й кости, не захватывая пальцев, влияет на последние, как смещение, направлен-

Рис. 438.

Рис. 439.

Рис. 440.

Рис. 438. При [illegible] смещение, [illegible] друг к другу [illegible] Рис. 439. [illegible] отдавливания [illegible] hallux valgus [illegible]

ное в противоположную сторону. Возникающее при этом смещение приближает друг к другу концы пальцев.

Рис. 438 и 439 делает это наглядным.

Принимая все это в соображение, выходит, что вдавление поперечной выпуклости должно вызвать уплощение тыла стопы, переходящее на передний отдел стопы; оно должно удалять мякоть большого пальца от мякоти малого пальца. Таким образом стопа кпереди становится шире и пальцы должны приблизиться своими концами друг к другу.

Приматриваясь теперь к стопе с hallux valgus (рис. 440), мы находим в ней все то, на что здесь указывалось. Отсюда неминуемо надо прийти к выводу, что hallux valgus является именно результатом вдавления поперечной выпуклости переднего отдела стопы.

Для ясного представления себе действия уплощения поперечной выпуклости можно проделать простой эксперимент. Берут стопу со средней степенью hallux valgus (рис. 441 a). Затем кладут большой палец и остальные пальцы руки на мякоть большого и малого пальца стопы и стараются сблизить эти пальцы стопы друг с другом. Поперечная выпуклость сейчас же вздувается и пальцы расходятся, образуя между собой промежутки (рис. 441 b).

Когда больной [illegible] благодаря опусканию поперечной выпуклости отклонился от своего [illegible], тогда место, на котором он производит давление на стопу, смещается с нижней поверхности на внутреннюю боковую поверхность. Это видно по соответствующему расположению мозолей, образующихся от работы. Чем больше давление на головную поверхность, тем оно сильнее влияет в сторону ухудшения деформации. Давление в свою очередь продолжает действие, начатое благодаря отсутствию поперечной выпуклости. В конечном итоге получается полный вывих основной фаланги.

[illegible] valgus [illegible] valgus. [illegible]

В забывании стопы статическою недостаточностью поперечная выпуклость может играть различную роль. Продольная пружина может быть сильно поражена, а поперечная выпуклость может совершенно не принимать в этом участия; но дело может принять и такой оборот, что со даются все возможные между этими двумя крайностями. Участие поперечной выпуклости в заболевании выражается в жалобах, относящихся главным образом к переднему отделу стопы. Тут прежде всего следует назвать боли в головках средних плюсневых костей. Вполне понятно, что при понижении поперечной выпуклости эти головки оказываются по отношению к почве под давлением, а для этой цели они не приспособлены природой. У молодых субъектов на этой почве может возникнуть болезнь Келлера. При давлении на головки, продолжающемся достаточно долго, это вызывает метатарсальный перелом, о котором мы выше говорили.

Вследствие нормального давления подошвы на кожу в области головок под этими болезненными головками образуются мозоли на коже. Боли в пальцах, описанные выше, также относятся к особым расстройствам недостаточности поперечной выпуклости. Сюда же относятся мозоли на тыле пальцев и омозолелости, находящиеся под мякотью большого и малого пальцев ног.

Постепенно возникающая выпуклость не всегда является очагом особых болей. При образовании экзостозов на основном суставе большого пальца могут появиться острые боли вследствие давления обувью. В дальнейшем при прогрессировании процесса кожа в области выпуклости трется о ботинок и под ней образуется слизистая сумка. Она может протереться и инфицироваться, давая картину фистулезной слизистой сумки.

Как только выпуклость начинает выступать из своих обычных рамок и увеличивается в размере, большой палец поворачивается в латеральную сторону. Остальные пальцы тоже принимают форму valgus или же смещаются один на другой. Малый палец, поддаваясь действию того

и давления. [illegible] смещает и прибывает по отношению к нему большой палец, заканчивается в профильную сгибаемость пальцев.

Практически hallux valgus обусловливаются: первая группа болями на почве недостаточности: болями, локализующимися в пораженном основном суставе большого пальца во время и после деформации и наконец понижением работоспособности стопы вследствие этой деформации.

Значение боли от недостаточности вытекает из вышеизложенного. Болевые ощущения, вызываемые изменениями в основном суставе большого пальца, относятся к группе болей, возникающих по системе восприятия слизистой сумки, давления экзостоза и наконец вследствие изменений артритического характера, образующихся на потерявшем свое направление суставе.

Самая доминирующая жалоба — неудобства, не позволяющие носить мягкую обувь, вызывают затруднения в приискании подходящей для ног обуви. Сюда присоединяется еще расстройство походки, которое выражается в хромоте, потому что нарушена работа стопы, придающая походке «воздушность».

Лечение. Лечение различно в зависимости от преследуемой цели. Розьмем самый простой случай, когда больной обращается к нам по поводу боли на основе недостаточности и когда мы находим легкий hallux valgus, сам по себе не вызывающий ни больных страданий, ни расстройств походки. В этом случае мы имеем дело просто с недостаточностью стопы и, избавляя больного от его болей, вполне его удовлетворяем. Если же дело касается фистулезной слизистой сумки, давящих экзостозов, значительных артритических изменений, косого положения большого пальца, нарушающего его функцию, то следует применять мероприятия, соответствующие данному случаю. Но их должно всегда сопровождать лечением недостаточности.

Для лечения боли от недостаточности в переднем отделе стопы мы рекомендуем очень простым и верным средством. Нам только нужно поднять дугу поперечного вымыщения и подпереть ее. Для этой цели употребляют два передних ходатайства повязки, они лучше всего приспособлены подпирать недостаточности всей стопы. Но в некоторых случаях нельзя столько времени, сколько это требует лечение. Поэтому вместо этого автором предложена повязка для переднего отдела стопы.

Автор накладывает таким образом клейкую массу кругом стопы, начиная с ее середины и до основания пальцев. В качестве клейкой массы очень подходит клейкая масса, предложенная автором (стр. 36) для повязок при вытяжении. Автор употребляет гафтаф (Haftaf) как наиболее дешевый. Когда клейкость настолько испарится, что ложится ощущение легкой клейкости, автор кладет на середину тыльной поверхности стопы бинт шириной в 5 см, проводит его через выпуклость малого пальца, причем сетка прильнет к стопе сбоку, затем продолжает спускать по тылу стопы через выпуклость большого пальца (рис. 44) и в обратный ход бинта обводит вокруг стопы так, чтобы для тыльных кругов второго хода покрывать прильнувшие к ним витки первого (рис. 45). При скрещивании бинта с его началом он отрезает-

ся. Натянутый сверх него чулок плотно удерживает повязку. Бинт снимается без всякого нарушения целостности кожи. При отсутствии гноя [illegible] повязка может применяться в течение [illegible] дней.

Боли и нагноения [illegible] только сомнительно [illegible] в дальнейшем.

[illegible] Автор [illegible] с большим [illegible] бинтом, не допускает [illegible].

В случаях [illegible] и [illegible] мягкой [illegible] бинтами [illegible] мягкой [illegible] бинта.

При [illegible] стопы применяются также [illegible] стопы.



[illegible] го отдела стопы. Первый ход бинта.



[illegible] стопы. Второй ход бинта.

[illegible]

Теория деформации при hallux valgus. [illegible] деформации [illegible] путем.

[illegible] hallux valgus [illegible] hallux valgus [illegible] литература.

Из всего изложенного в литературе по этому вопросу по мнению автора заслуживают внимания [illegible] резекция головки 1-й плюсневой кости и остеотомия 1 плюсневой кости [illegible].

Резекция [illegible] применяется [illegible] косметические [illegible] [illegible] [illegible] [illegible] [illegible] получается [illegible]

О[illegible] [illegible] [illegible] [illegible] [illegible] [illegible] [illegible] [illegible] [illegible] [illegible] [illegible] [illegible] [illegible] [illegible] [illegible]



Рис. [illegible] резекции посредством остеотомии 1-й плюсневой кости.

[illegible] с основанием 1-й фаланги [illegible] [illegible] [illegible] [illegible] [illegible] [illegible] конец фаланги на месте [illegible] [illegible] [illegible] При этом долото [illegible] кортикальную часть дальше, чем губчатую. После этого [illegible] приближают их друг к другу в желаемом виде. При этом плюсневая кость получается

укороченной и выпрямленной. Если дальнейшие [illegible] костных отломков правильны, то надо [illegible] [illegible] посредством шва. Шов накладывается на хрящ соединения [illegible] сустава, вновь у основания 1-го [illegible] продолжение этого [illegible] направления части, [illegible] к [illegible] и после этого обратно к суставу [illegible]. [illegible] является [illegible] и завязывается узлом. При натяжении этого шва большой палец принимает выпрямленное положение. Далее следует [illegible], туалет раны и фиксация в **гипсовой повязке.**

Больному можно разрешить немного ветать, если он будет наступать только на заднюю часть стопы. Обычно проходит несколько месяцев, пока стопа при [illegible] хорошей стельки снова приобретет **нормальную выносливость.**

Во избежание [illegible] рецидивов после операции [illegible] следует применять повязки на передний отдел стопы, а также носить стельки.

e) Деформация средних пальцев.

Если при развитии hallux valgus остальные пальцы выходят из своего ряда, то после исправления hallux valgus они вновь становятся на свое нормальное место. Второй палец создает [illegible] чаще, чем третий и четвертый, так как он больше [illegible] раньше и глубже других выдвигается из ряда и принимает при этом [illegible] форме молоткообразного пальца. Коррекция такого положения особенно [illegible], так как легко развивается [illegible] мозоль в области [illegible] сустава.

В этом случае [illegible] методом лечения является [illegible] второго пальца, но результаты такого вычленения не особенно утешительны, потому что больной палец заболевает, особенно [illegible] преобладание, искривляясь при этом еще больше подобно тому, как он раньше вытеснил из ряда второй палец, он теперь вытесняет третьи и придает ему положение молоткообразного пальца.

Если второй палец после коррекции его правильного положения первого пальца в [illegible] молоткообразном положении, то это положение легко устраняется посредством резекции дистальной половины основной фаланги. Эту операцию можно применять также с успехом при желании корректировать молоткообразный палец по каким-либо другим причинам.

Предлагаемые для лечения молоткообразного пальца стельки, резиновые подушечки и т. п. так же бесполезны, как сотни [illegible] приспособления для коррекции hallux valgus.

f) Hallux flexus.

Чрезвычайно [illegible] свойства [illegible] деформации большого пальца, когда он при заболевании принимает положение [illegible], а стопа, [illegible] часто передко причиняет большие неудобства. Больные не указывают на [illegible] большого пальца к сильному сгибанию, но жалуются на [illegible] затруднения при ходьбе, напоминающие собой жалобы во всех осталь-

ных случаях при недостаточности стопы. Поэтому всегда необходимо проверить, мозоли ли причина сильное сгибание большого пальца ноги, а если нужно необходимо для ровной походки. Это довольно большое сгибание

При наличии затруднения обычно обнаруживается вокруг головки первой плюсневой кости, похожая на колесообразную объемистую припухшую при осматривании. Раньше автор удалял ее, но этим не удавалось достичь полезных результатов.

Средство для лечения этих случаев автором найдено в удалении клина из основания **фаланги большого пальца и соответственно этому получается перегиб фаланги по направлению к стопе**, как показывает рисунок.

Эти мозоли, стоящие впереди дают возможность ходить только в большинстве случаев в сером лаптем и обходиться без стельки и повязки в области передней части стопы.

Чтобы покончить с вопросом о мелких страданиях, передних отделов стопы, мы начнем с наиболее частого из них — мозоли.

Лечение hallux flexus в отличие от [illegible] основания фаланги большого пальца [illegible]

g) Мозоли.

Мозоль бывает иногда только при недостаточности, но в большей мере стопы причиняет боли в этих случаях. Их можно удалить только временно, с помощью вычищения, но если недостаточность не устранена, мозоли возобновляются. С устранением же недостаточности мозоли становятся особенно редкими и исчезают. Так как мозоли особенно часто развиваются при недостаточности поперечного свода, то специфическим методом лечения является поднятие переднего отдела стопы. При наличии сильных болей постоянно применение мозольного кружка до тех пор, пока передняя часть стопы не станет проявить свое действие.

Передним отделом, прилегающим к клиньям на почве недостаточности, доставляющим свои боли, стоит также недостаточности, **являются бородавки на подошве.**

h) Бородавки на подошве.

Они обычно появляются на местах, подвергающихся особому давлению, при ходьбе и стоянии, т. е. в коже мякоти большого или малого пальца, под головкой среднего пальца и на тому подобных местах. При расположении бородавок и окружающих их частей не всегда удается поставить диагноз с первого взгляда. Их можно легко смешать с мозолями и **омозолелостями.**

Автор вырезывает новообразования, затем делает большой продольный разрез на месте оседания и выстебывает его с [illegible].

Между пальцами передко развивается большое нагноение. Раньше пальцы, между ними выдают часть совершенно белой

[illegible] Прав[illegible] кожи. Отрезав больш[illegible] Промывание [illegible] раствором риванола 1 : 1 000.

Очень [illegible] наблюдается

i) Расстройства в росте ногтей на пальцах.

Особенно часто [illegible] ногтей [illegible] грифьи [illegible]

[illegible] ногтей [illegible] рогового вещества, [illegible] ломкость, [illegible] ногтевые масса, которая [illegible] вредных влияний [illegible] хорошим ноготь.

k) Потливость стопы.

[illegible], [illegible] потливости обычно уменьшаются при [illegible], которой обычно [illegible] потливость.

Предварительно средством, [illegible] неприятный запах, является смазывание [illegible] раствором формалина. [illegible] продолжать [illegible] прекратить на время. [illegible] только [illegible] мозольного [illegible].

l) Ахиллодиния.

При [illegible] ахиллодинии, которые [illegible] чения [illegible] сильно [illegible] сухости [illegible] между [illegible] сухости [illegible] мозоль [illegible] натертости о задник башмака.

[illegible] ахиллодинии [illegible] особенности [illegible] сильно [illegible] под [illegible]

m) Травматическое воспаление ахиллова сухожилия.

Оно [illegible] четырьмя [illegible] ногтя [illegible] отрыв [illegible] ности, [illegible] дрожжи, [illegible] от [illegible] прилухлость.

n) Шпора пяточной кости.

Следует [illegible] пяточная [illegible] великая, что [illegible] подошвенной [illegible] давлением [illegible] шпоры и поэтому [illegible] прекращается. Для этого необходимо по меньшей мере провести до операции тщательное и

[illegible] лечения недостаточно [illegible] его после операции.

о) Расширение вен и язвы голени.

Это заболевание встречается очень часто у больных с плоской стопой.

Автор лечит расширение [illegible] высокой перевязкой v. saphena magna и инъекциями 50—100 см³ раствора [illegible] **отрезок вен.** Получается облитерирующий [illegible] **ных** [illegible] **ным** [illegible] **индофлебит.**



В [illegible] раствора [illegible] **узлы или только коротенькие тяжи.**

Для [illegible] **голени** [illegible] **ранозаживление** [illegible] **хорошая** [illegible] **трофическая язва.** Вместе с [illegible] **цинковые** [illegible] **кожи** [illegible] **на язву, остается под цинковой** [illegible]

р) Врожденные деформации стопы.

Они [illegible] **в виде** [illegible] **ного** [illegible] **дефектов,** [illegible] **и избыточного количества частей.** Встречаясь редко, они не имеют практического значения. Специфических правил для лечения этих деформаций не существует ввиду их исключительного разнообразия.



Рис. 447. Шпоры пятовой кости

Разновидности со стороны костей плюсны, обнаруживаемые в различных формах на рентгеновских снимках, имеют практическое значение постольку, поскольку их можно смешать с последствиями какого-либо заболевания, в частности с последствиями повреждений. Какого-либо иного функционального значения они не имеют.

Наиболее [illegible] **составляет только os tibiale.** Нередко молодые субъекты жалуются на боли, указывая на маленькие выступы перед [illegible] **кости** от внутренней лодыжки, как на место локализации этих [illegible] **боли.** Рентгенограмма показывает на бугорке ладьевидной кости маленькую кость в виде сесамовидной косточки. Боли большей частью

прекращается при лечении недостаточности бинтами повязкой и стелькой. При непроходящих болях нельзя даже экстирировать маленькую косточку.

Из врожденных деформаций стопы врожденное плоскостопие и врожденная косолапость имеют важное практическое значение. Мы рассмотрим ниже эти заболевания в связи с аналогичными явлениями другой этиологии.

q) Травматические заболевания стопы.

Из них особый интерес для ортопеда представляют все заболевания, дающие повод к развитию недостаточности вследствие ослабления стопной силы. Сюда относятся почти все повреждения стопы.

К травматическим заболеваниям стопы, требующим особого внимания, примыкает травматическая остеомаляция.

Эти случаи не часты, но попадаются регулярно среди больного материала заболеваний стопы.

Больные указывают, что они перенесли какую-то нелепую случайную травму стопы. Они «подвернули» стопу или же стопа подверглась легкому ушибу. Сначала появились легкие боли соответственно ушибу, но они не уменьшались, а, наоборот, стали увеличиваться. Вначале больной не думал о необходимости лечения, в дальнейшем же при проведении лечения он уже оказывается бессильным приостановить прогрессирование болезни.

Больные приходят к врачу с сильной хромотой, с палкой, костылем и даже их привозят в кресле.

Стопы диффузно опухшие. Не только стопы более значительно опухшие, но и голень резко ограничена в участке. При надавливании острые боли. Создается впечатление гиперкуроза голени. Дальнейшее течение болезни доказывает отсутствие гиперкуроза, так как не было ни нагноения, ни расплавления ткани.

Рентгенограмма показывает чрезвычайно тонкую и подозрительно нежную структуру кости вследствие обширной язвы.

В одном случае, где автор удалил изолированно бедренной кости кусочек кости, патологоанатом поставил диагноз доброкачественной остеомиелит.

Расстройства могут на только сильно увеличиваться, что приходится думать о ампутации стопы. В конечном итоге после долгих и колебаний и ждущей выжидательной тактики все же достигается излечение.

Из терапевтических средств автор, несмотря на большое разнообразие, не нашел ничего другого, кроме лечения, применяемого при недостаточности стопы для уменьшения жалоб больного, наряду с этим он старается держать больного на ногах при помощи специальных аппаратов до наступления самопроизвольного излечения.

От травматических отеков, наблюдающихся на стопе так же, как и на голени, эти случаи отличаются тем, что здесь преобладание наружных мягких тканей при травматическом отеке твердое.

Между травматическим заболеванием и заболеванием плюсневидной кости, носящим название болезни Келлера, возможно, что существует сродство. Эта болезнь встречается у детей. Повидимому в ее возникновении играет роль травма.

Рентгенограмма отмечает ненормально малое ядро лодыжевидной кости, по сплотнению и большей частью распавшееся на отдельные кусочки или же в виде бахромы. Таким образом получается картина, напоминающая в многих отношениях болезнь Пертеса в области головки бедра.

Больные жалуются на боли во время ходьбы. Область лодыжевидной кости чувствительна к давлению. Стопы иногда утолщены, а иногда приходят, обыкновенно же в изменения.

Лечение этих случаев ведется по принципу терапии недостаточности стопы и немедленно приводит к уменьшению жалоб; через некоторое время больные могут свободно и безболезненно передвигаться без опоры.

г) Воспалительные заболевания стопы.

Из них в первую очередь следует упомянуть о туберкулезе и люэсе и о гнойном воспалении стопы. Здесь применимо все сказанное относительно лечения туберкулеза вообще, люэса и гнойного воспаления.

Среди прочих воспалительных заболеваний стопы не заслуживают особого упоминания подагра и ревматизм, для которых имеют значение лишь те, которые подобно дегенеративным стопы дают почву для развития недостаточности. Они нарушают стопную силу стопы, а вызываемые этим расстройства приносят боли, которые обусловлены непосредственно самым заболеванием. После излечения от причинного воспаления недостаточность стопы обычно исчезает. Искусство врача заключается в своевременном распознавании природы жалоб, вызываемых недостаточностью, и в отличении их от прочих с помощью соответствующего лечения. Многие думают, что они страдают подагрой или ревматизмом, в то время как они уже давно избавились от этих болезней. Лечение подагры и ревматизма не дает никаких результатов, в то время как простое лечение недостаточности, часто заключающееся в хорошо прилаженной опорной стельке, сразу приводит к выздоровлению.

Переходя к описанию деформации стопы, надо поставить на первое место

д) Плоскостопие.

Это обезображивание разбирается нами в связи с недостаточностью стопы. Оно проявляется в более простой форме, чем косолапость, и является первым моментом деформации стопы.

Плоскостопием называют такую стопу, у которой свод либо не достигает своего нормального развития, либо почему-нибудь стал исчезать в отношении нормальной формы выпуклости. Так как высота свода нормальной стопы варьирует в больших пределах, то не представляется возможным провести строгих границ между нормальной стопой и плоской. Когда свод стопы достиг наивысшей точки своего нормального развития, то требуется много времени для того, чтобы под влиянием какого-нибудь усиленного опустился ниже нормальной предельной точки этих колебаний. Плоскостопие стопы становится с того момента, как она начинает выпрямлять свойственную ей от рождения сводчатость.

Своеобразная форма плоской стопы, суживающаяся кзади и расширяющаяся кпереди, с более длинной внутренней боковой линией по сравнению

[illegible] в виде [illegible] с [illegible] [illegible] [illegible]

[illegible] среда, [illegible] в последнем случае [illegible] Hallux valgus. [illegible] Hallux valgus при плоской стопе, правда, бывает часто, но не всегда.

Из [illegible] прогрессирующей, желательно видеть [illegible] автора представляет особый интерес.

При [illegible] часто попадаются на тыльной стороне [illegible] в породе [illegible] резьба [illegible] на [illegible] суставов плюсны.

Рис. 40. [illegible] на стопе

При [illegible] этих [illegible] в [illegible] между [illegible]. Как видим, так и целом [illegible] имеет [illegible] костей [illegible] друг против друга и находящиеся в [illegible] суставов плюсны.

При [illegible] функциональном отношении представляют тоже, что [illegible] на местах [illegible] и [illegible] на [illegible] реакции, происходящие в [illegible] распространения процесса и кривления; здесь они [illegible] противоположные. На позвоночнике [illegible] на выпуклой стороне свода.

[illegible] мы находим [illegible] в [illegible] суставов, [illegible] в [illegible] части стопы [illegible] в сравнении с нормальной стопой.

[illegible] так как по этому поводу [illegible] Гесса, Грица. [illegible] стороны плоской стопы.

Различие между [illegible] группами и по [illegible] состояния. [illegible] в [illegible] группы [illegible] в [illegible] тяжести деформации, в [illegible] по учению [illegible]

ганов влияющих на строение стопы, и, в-третьих, по причинам, лишившим стопу ее нормального свода.

По тяжести деформации различают легкую, среднюю и тяжелую форму плоскостопия. О легкой форме плоскостопия говорят, когда свод приближается к нормальному; о средней, когда свод несколько уплощен, но в ущемлении еще нет полной потери упругости и стопа, которая последнее время стала ходить. Деформация может достигнуть такой степени развития, что свод стопы не только уплощается, но даже переполняется. В этом случае стопа покоится на голени, как шляпка гриба на своем стебле.

При подразделении по причинам, влияющим на форму свода тех или иных частей стопы, мы различаем случаи, когда изменению подвергаются мягкие части стопы, связки и мышцы, и случаи, когда изменения формы происходит в костях. Так мы отличаем сухожильное и мышечное плоскостопие от плоскостопия костного.

В стопе, относящейся к первой группе, уплощение происходит под влиянием нагрузки. В момент разгрузки свод стопы частично или полностью восстанавливается. Во втором случае при легком надавливании руками его можно восстановить.

Такого рода стопу целесообразно называть не плоской, а мягкой.

При наличии изменений в костях свод изменяется под влиянием нагрузки лишь в тех пределах, в каких при одинаковых условиях изменился бы свод нормальной стопы.

Называя костное плоскостопие также фиксированным, не следует смешивать его с фиксированным плоскостопием воспалительного характера, рассмотренным нами при описании недостаточности стопы. Здесь фиксация обусловливается костными изменениями, в то время как при воспалительном фиксированном плоскостопии она является спастическим напряжением мускулатуры. По своей сущности обе виды фиксации различны. Разница остается в силе даже тогда, когда оба явления сочетаются в одном и том же случае. Тогда в стопе, уплощенной вследствие костных изменений, появляются мышечные спазмы, осложняющие этим состоянием недостаточности деформированной стопы.

С этиологической точки зрения мы прежде всего различаем врожденное плоскостопие. Затем мы различаем плоскостопие, являющееся следствием различных недостаточностей стопы, более специально по своей этиологии статической деформации от нагрузки. В этой группе принадлежат также большое количество плоскостопий, что необходимо между ними в свою очередь сделать подразделение.

Мы подразделяем их в соответствии с этиологией заболевания недостаточностью, поскольку принцип деформирующего процесса. В отсутствие рахита его происхождения мы отличаем от водянистой плоской стопы. Методом статического плоскостопия работы хвоя, когда дает на уплощенную подошву увеличение нагрузки. Травматическое плоскостопие мы признаем в тех случаях, когда сводная сила стопы ослабляется вследствие травмы и таким образом травма с большим путем образовалось плоской стопы. О воспалительном плоскостопии идет речь тогда, когда такое же влияние оказали воспалительные заболевания.

Наконец очень важной группой, которая с этиологической точки зрения сильно отличается от прочих, являются плоские стопы, возникающие вследствие спазма мышц, поддерживающих свод. Это — плоские стопы истерического происхождения.

Этиология. Этиология наиболее частых и важных форм плоскостопия, называемых статической недостаточностью, разобрана нами выше.

Врожденное плоскостопие возникает под влиянием каких-то давлений внутри. Что это происходит таким образом, что обе стопы перекидываются между собой и каждая одному в одной стопе формируется плоскостопие, а в другой косолапость. У новорожденного можно хорошо прощупать друг к другу лежащие обе деформированные стопы. В других случаях стопы повреждаются сильнее и подвергаются в ранней беременности влиянию. Уплощение происходит **между телом плода и стенкой матки.**

Рахит дает плоскостопие **исключительно-мышечному** плоскостопию. Кости в течение долгого времени сохраняют прежнюю форму. Они бывают частью изменены только при сильном рахите. При так называемом предрахитическом состоянии это выступает с особенной ясностью. При укреплении костного скелета организма из мягкой ткани этих детей образуется **плоскостопие хорошим сводом.**

В юношеском возрасте к образованию плоскостопия ведет совокупность всех тех факторов, которые в этом возрасте вызывают всякие другие деформации и почти нарушения. Там отдельно внезапно выступает профессия, но в отдельности в связи с физиологическим несостоятельностью скелета в этом возрасте.

В более зрелом периоде жизни к раньше плоской стопы особенно ведут профессиональные занятия и случаи. Особенно часто возникает плоская стопа у лиц женского в климатическом периоде. Именно на этих случаях можно убедиться в том, что правильны теории, приписывающие возникновение деформации стопы нарушениям роста. Имеется огромное количество случаев, где плоская стопа образуется по окончании периода роста. Как они могли бы образоваться, если бы в возникновении деформации от нагрузки доминирующую **роль играл рост?**

Теперь надо раньше всего заняться тем, что является для всех этих групп общим, а затем перейти к разбору каждой группы в отдельности.

Раньше всего нужно установить, является ли рассматриваемая стопа **плоской или нет.**

Диагноз. Диагноз плоскостопия в общем не представляет никаких трудностей. Необходимо только отдельно случаи уплощения стопы, сопровождающиеся некоторым рахитом (истрам, евроам), а затем попытаться установить, обусловлено ли, свод которой держится еще в пределах нормы, или до того свода уже нарушен.

Для определения степени деформации стопы, кроме измерения достаточно пользоваться от подошвы и высоты линии. Разницу между нормальной стопой и различными степенями плоскостопия приходится выявлять по старому способу, идущему еще от Фолькмана **(рис. 450).**

Практическое значение. При описании видов деформации стопы мы уже коснулись того, что работоспособность зависит

от одной высоты свода. На это обстоятельство следует указать прежде всего и здесь. [illegible] подчеркнуть, что [illegible], которые [illegible]

[illegible]

Рис. 450. a — след от подошвы стопы с нормальным сводом. b, c — следы от подошвы плоской [illegible]

[illegible] же самое, что стопа с высоким сводом, но средним костным и мышечным материалом.

Потеря в высоте свода обязательно сказывается на уменьшении эластичности пружины стопы; это уменьшение находит свое отражение в походке страдающего плоскостопием. Походка теряет свою эластичность. Боль- [illegible] пиями в колене. Кроме того с [illegible] и [illegible] плоской сто- [illegible]

[illegible] в состоянии ходить много пешком.

[illegible], что практическое значение [illegible] необходимо иметь в виду при лечении.

Лечение. Применяемые способы лечения должны компенсировать [illegible].

[illegible] коррекции деформации [illegible] следовательно создание или восстановление нормального свода.

Легче всего [illegible] средствами при легкой степени врожденного плоскостопия. [illegible] поддерживая эту наклонность к исправлению с помощью манипуляций, к которым при

учает мать больного ребенка, в большинстве случаев достигают удовлетворительных формы [illegible] Редресация при врожденном [illegible] бывает редко необходима.

При [illegible] — при [illegible] Мексиканцы [illegible]

К [illegible] должно [illegible] костей стопы. Но этим [illegible], которые мы рассмотрим для изменения формы костей.

[illegible] внутренности [illegible]

[illegible] мы достигаем [illegible] как внутри [illegible] тельно ведет к рецидиву.

[illegible] всегда новую форму.

[illegible] прекрасные результаты.

[illegible] на [illegible] и [illegible] костей.

Результат в подобных случаях [illegible] удовлетворяет плотно налож[illegible] гипсовой повязкой, которая накладывается на бедро, тянется через [illegible] до пальцев и прокладывается узкими [illegible] между ними.

Больные переносят этот прием очень хорошо, испытывая при этом [illegible] чем при [illegible] способу. Обычно [illegible] стопы. Всегда [illegible] случаи в ведении [illegible] больного принуждения разрешают пользоваться стопы.

[illegible] делит в течение нескольких недель, затем [illegible] ходить. Под подошву кладут большой каблук и больной начинает ходить в гипсовой повязке. Через 2 месяца гипс [illegible] больному дают хорошие [illegible] и он постепенно начинает пользоваться своей стопой.

Проводимое таким образом лечение корреляцией дает у детей и подростков такие прекрасные результаты, что оно настоятельно рекомендуется автором в этом возрасте.

У взрослых [illegible] не [illegible] с [illegible] Альберга для коррекции [illegible] правда, [illegible], что к нему нет [illegible] взрослые больные, желающие исправить плоскую стопу с помощью коррекции.

Конечно автору приходится иметь дело с огромным количеством взрослых, страдающих плоскостопием, но они обращаются к нему не по поводу формы стопы, а по поводу боли. Эти боли устраняются при лечении недостаточности. Больной достиг своей цели, а сама плоская стопа ему не мешает.

Если взрослые все же обратятся к коррекции плоской стопы, автор [illegible] советует делать, так как весьма вероятно, что корригированная стопа в течение долгого времени будет гораздо менее работоспособной, чем существующая плоская стопа. Вмешательство [illegible] сильно понижает [illegible] и проходит много времени, пока [illegible] стопа [illegible].

Из всего сказанного [illegible] отношение автора к кровавым операциям для коррекции плоской стопы.

30 лет назад большим вымашем пользовались остеотомия плюсневой кости по Гленну. Она заключается в том, что плюсневая кость разрезается в поперечном направлении; передняя часть с [illegible] сухожилия смещается кверху. Такая операция [illegible] стопы, но не превращает плоскую стопу в нормальную.

[illegible] с медиальной стороны [illegible] в форме стопы, [illegible] тяжелые для больного приемы.

Все [illegible] Гленна и [illegible] могут быть обеими [illegible] тяжелых форм плоскостопия стопы, [illegible] другие [illegible] могли [illegible] ждать небольшого, что они могут дать, [illegible] приносят [illegible] для [illegible] страдания.

При плоскостопии паралитического происхождения в задаче коррекции деформации присоединяется необходимость устранения причинного паралича.

Плоская стопа как следствие паралича возникает при выпадении передней и задней большеберцовых мышц. Чаще всего встречается как последствие детского паралича. Стопа редресси,�ть и под влиянием тяжести тела сплющена лежится. Форма костей стопы обычно долго сохраняется в хорошем состоянии, поэтому посредством пассивных движений в суставах внутренней части стопы большей частью можно сегодняшнее заструдение в стопе исправить полезную форму стопы. Большинство стопы в таранно-ладьевидном суставе существует значительная подвижность и его используют так, чтобы установить стопу в исправленном положении с помощью сильной прокладки.

Возможность излечения этих случаев зависит от состояния мышц. При наличии мышц, могущих быть использованными в качестве источников силы для обеих большеберцовых мышц, и при достаточной силе этих мышц для восстановления их до полной или почти полной работоспособности, трансплантация таких мышц дает превосходные результаты. При отсутствии такого рода благоприятных условий трансплантация мышц не приводит ни к чему.

В качестве источников силы для передней большеберцовой мышцы служит особенно длинная малоберцовая мышца и сверх того для подкрепления мышца, разгибающая большой палец стопы. Периферическое культи соединяются с короткой малоберцовой мышцей и общим разгибателем пальцев. Соединение между мышцами, воспринимающими силу и служащими источником силы (Kraftspender), производится над крестообразной связкой без раскрытия сжа передней большеберцовой мышцы. Таким образом выключается отводящий фактор при действии перерезанной длинной малоберцовой мышцы.

В качестве источника для задней большеберцовой мышцы автор охотно пользуется лоскутом ахиллова сухожилия, который отщепляется вверх вплоть до его мышечной части. Таким образом парализованная мышца прикрепляется к мощным икроножным мышцам. Это оказывает сильное влияние при условии, если икроножные мышцы крепки. Во всяком случае к подкреплению можно привлечь сгибатели пальцев, причем перерезанный длинный сгибатель большого пальца и его периферическую культю соединяют с остальными сгибателями пальцев. Сам по себе длинный сгибатель большого пальца слишком слаб для замены собой задней большеберцовой мышцы.

Операцией, обычно присоединяемой автором к мышечной трансплантации при паралитической плоской стопе, является артродез таранно-ладьевидного сустава. Выключая подвижность этого слишком подвижного, как уже отмечено ранее, сустава, свод стопы поддерживается гораздо лучше с помощью обеих большеберцовых мышц, чем без этого.

При недостатке мышечного материала, поддающегося трансплантации, автор делает еще сверх того артродез голеностопного сустава. Это не ведет к полной неподвижности, так как таранно-ладьевидный сустав, лежащий впереди ладьевидной кости, остается свободным. Остаток имеющейся налицо и заново распределенной мускулатуры находит в остающейся слабой подвижности возможность с пользой проявить свое действие.

Благоприятные результаты, достигаемые такими операциями, дают повод для проведения перестановки мышц при плоскостопии другой этиологии. Как уже указано, это проделано автором особенно при спасти-

чески фиксированных случаях недостаточности стопы. Результаты не оправдали ожиданий.

t) Косолапость.

Прежде косолапость играла первенствующую роль в ортопедии наряду со сколиозом. Такое значение косолапости нашло свое отражение в старых учебниках в размерах главы, посвященной этому вопросу. В настоящее время косолапость уже утратила это значение. Поле деятельности ортопедии настолько расширилось, что по сравнению с общим количеством случаев косолапость занимает весьма малое место в ортопедической практике. Однако она еще и сейчас представляет для ортопеда большой интерес; это объясняется тем, что болезнь является исключительно трудным объектом для лечения.

Под косолапостью мы подразумеваем такую стопу, у которой в противоположность плоской стопе выпуклая часть свода приподнята, причем это повышение распространяется неравномерно по всей ширину стопы, будучи более развито по внутреннему ее краю. Неравномерное повышение свода способствует установке стопы в положении супинации. Часто к этому присоединяется положение колской стопы. В таких случаях мы говорим о pes cavo varus.

Насколько при плоской стопе ее внутренний край стоит ближе к поверхности почвы, настолько при косолапости он удален от почвы. Это явление, резко бросающееся в глаза, может быть использовано для суждения о тяжести деформации. О легкой степени косолапости говорят, когда подошвенная поверхность стопы еще соприкасается с почвой; о средней степени косолапости, когда стопа опирается наружным краем, и наконец о тяжелой степени косолапости, когда площадью опоры становится тыльная поверхность стопы.

Мы различаем нефиксированную и фиксированную косолапость.

Нефиксированной косолапостью называется такое положение, когда стопа при правильной установке на поверхности почвы и нормальной нагрузке сохраняет нормальную форму, принимая форму косолапости лишь в момент своего поднятия над почвой. Фиксированной косолапостью считается такое положение, когда стопа все время сохраняет свою неправильную форму.

Если изменение формы стопы происходит не в полной мере, говорят о частично фиксированной косолапости.

Как и при плоскостопии в образовании косолапости принимают участие кости стопы и мягкие части, связывающие эти кости, т. е. связки и мышцы.

В возникновении фиксации мягкие части, в особенности связки, играют гораздо большую роль, нежели при плоскостопии. Косолапость может быть сильно фиксированной только вследствие сморщивания связок и без соответствующих при этом костных изменений. В особенности это наблюдается при паралитической форме косолапости. При врожденной косолапости фиксация, вызванная костными изменениями, и фиксация, обусловленная изменениями мягких частей, идут параллельно друг другу.

Анатомические изменения при косолапости имеют место во всех частях стопы.

Нередко при врожденной косолапости мы обнаруживаем участки кожи, пострадавшие от внутриматочного давления. При начале ходьбы ребенка с косолапостью подошва не обладает нормальной толщиной и прочностью в местах, не подвергающихся давлению. Но зато в тех частях, где давление сверх нормы, образуется утолщение эпидермиса, а под этими участками кожи появляются слизистые сумки. Мышцы, сухожилия и связки отличаются ненормальной длиной и толщиной. Точно так же, как при нормальной стопе, они подходят к ее скелету, они приспособляются и к измененной форме сустава.

Особенно большие изменения формы при тяжелой косолапости, в частности при тяжелой врожденной косолапости, мы видим на костях. Рисунки и описания этого можно найти в учебнике ортопедической хирургии Гоффа, в руководстве ортопедической хирургии **Иоахимсталя и др.**

Мы разберем и приведем изображение деформации стопы, известной уже давно и рассматриваемой как подвид косолапости, но которую в последнее время описывают под названием pes adductus или metatarsus varus (рис. 451 a и b). Здесь стопа занимает по отношению к голени правильное положение; пятка и плюсна также сохраняют правильное положение и форму. Только предплюсна отходит по направлению кнутри. Это искривление может переместиться еще больше кпереди до суставов пальцев. Тогда получается косое положение пальцев, особенно бросающееся в глаза на большом пальце, такую форму называют hallux varus. Иногда hallux varus остается после коррекции косолапости.

Рис. 451. *a* - pes adductus или metatarsus varus — вариант врожденной косолапости. *b* - результат, достигнутый посредством редрессации

Подразделение. Подразделяя косолапость по степени деформации на легкую, среднюю и тяжелую формы и, с другой стороны, на фиксированную и нефиксированную, мы наряду с этим различием согласно этиологии разные виды косолапости.

Врожденная форма косолапости может служить прототипом не только потому, что она встречается наиболее часто, но также потому, что она представляет самый чистый вид деформации.

Травмы и воспаления редко ведут к образованию косолапости. Напротив параличи бывают частой причиной ее появления; причем среди них надо различать вялые параличи разгибателей и пронаторов и спастические параличи сгибателей и супинаторов. В первом случае мы имеем в виду главным образом детский паралич, во втором — спастический паралич Литтля и спастический полупаралич.

Этиология. Врожденная форма косолапости представляет внутриматочную деформацию от отягощения. За это говорят, во первых, следы от давления, которые

мы нередко находим на коже косолапого вскоре после рождения, во вторых, это видно из того, что эта деформация встречается в комбинации с другими внутриматочными деформациями на почве отягощения. Уже было указано на связь врожденной косолапости с врожденным плоскостопием. Нередко наблюдается косолапость в сочетании с **врожденным вывихом бедра.**

В последнее время стали находить, что врожденная косолапость довольно часто комбинируется с скрытой расщелиной позвонка. Сочетание с открытой формой расщелины позвонка наблюдалось и раньше. На основании этого сделан вывод, что между обеими деформациями существует этиологическая связь. По крайней мере это имеет место в некотором количестве случаев. Так или иначе, представляется очень странным, что именно в случаях врожденной косолапости, особенно трудно поддающихся лечению, часто обнаруживается скрытая расщелина позвонка; в чем заключается предполагаемая связь, пока еще сказать нельзя.

Иногда удается доказать влияние наследственности. Полхиматель приводит снимок целой семьи с врожденной косолапостью.

Интересное наблюдение сделано во время войны. В практической работе вдруг появилось большое количество свежих случаев врожденной косолапости. В материале автора увеличение случаев с 2% дошло до 14%. Другие ортопеды (Блеке), заинтересованные этим сообщением, также подтвердили часто щий факт. Автор не может дать объяснения этому удивительному явлению. Но быть может из него можно заключить, что старые ортопеды, так много писавшие о косолапости, располагали большим количеством этих случаев, чем мы. После войны число случаев осталось приблизительно таким же, как в довоенное время.

Вялый паралич является причиной косолапости в тех случаях, когда выпадает мускулатура, иннервируемая малоберцовым нервом. Область, иннервируемая этим нервом, особенно предрасположена к детскому параличу. При благоприятно протекающем детском параличе обычно остается по меньшей мере слабость малоберцовых мышц на одной стороне, обусловливающая собой наиболее легкую степень нефиксированной pes equino-varus. При тяжелом параличе паралитическая косолапость долго остается также нефиксированной, но тогда вследствие сморщивания связок образуется фиксация и в конечном итоге видоизменяются также и кости. У взрослого человека часто только анамнез дает возможность определить, имеем ли мы дело с врожденной косолапостью или с косолапостью, происшедшей вследствие детского паралича.

Параличи в области малоберцовых мышц, вызванные не детским параличом, а иной причиной, наблюдались до войны довольно редко. Иногда они появились вследствие продолжительной работы в исполненных сапогах, иногда как следствие свинцового отравления, а иногда также вследствие давления гипсовой повязки на самый нерв. Но особенно часто эти параличи наблюдались среди военного материала и главным образом среди раненых на поле сражения. Стрелок, стреляющий в лежачем положении, подвергается опасности ранения главным образом в правую руку, получается ранение лучевого нерва и сверх того ранится нередко как раз в том месте, где малоберцовый нерв проходит около головки малоберцовой кости.

Диагноз косолапости не представляет никаких трудностей. Только в самых легких случаях и фиксированной косолапости необходимо тщательно наблюдать за ногами больного, чтобы не просмотреть того, как кончики стопы при сгибании касается пола и слегка поворачивается внутрь при выбрасывании ноги вперед.

Практическое значение. Прежде всего косолапость при ясно выраженной форме вызывает очень значительное уродство. Поэтому родители приносят нам ребенка с косолапостью сейчас же после рождения.

Несмотря на деформацию, дети вначале научаются довольно хорошо ходить. Боли появляются позже, когда тяжесть тела оказывается слишком большой в области уменьшенной площади во время вставания на стопу. Болезненные явления на перегруженных местах могут временами вообще исключить возможность передвижения.

Походка страдающего косолапостью неуклюжа, топообразна и мало дрожащая. При ходьбе он больше в состоянии продвигаться вперед. Поэтому создается неуклюжая походка, стоя на месте. Она мало продуктивна, потому что здесь отсутствует выпяченное удлиненное плоскостопие, вызываемое его телом.

Врожденная паралитическая косолапость вначале доставляет сильному мало беспокойства. Уже одного ношения ботинка на шнуровке достаточно, чтобы сделать походку полнорадными. Но надо прийти во внимание, что паралитическая косолапость обычно весьма склонна к прогрессивному ухудшению. То, что мы благодаря отсутствию изменения в форме стопы еще и сейчас считаем чистым параличом или параличом мускульных мышц, по существу уже является определенной косолапостью. По достижении определенной степени развития нагрузка стопы во время ходьбы, оказывавшая вначале противодействие образованию деформации, теперь влияет в отношении увеличения деформации.

В картине спастического паралича деформация стопы не выступает с такой очевидностью, как обычно при вялом параличе, так как спастические параличи обыкновенно захватывают все тело или по крайней мере его значительные участки; вялые же параличи, наоборот часто поражают только стопу. Несмотря на это, при спастических параличах неправильное положение стопы имеет большое практическое значение. Для детей, пораженных болезнью Литтля, у которых в общем сильно расстроены движения, представляется особенно важным, чтобы они наступали на почву всей подошвой. Больной, пораженный параличом в пожилом возрасте, тоже испытывает при ходьбе сильные затруднения оттого, что кончик стопы упирается о почву. Для него существует опасность застрять на месте, споткнуться и упасть. В отношении таких больных нужно стараться создать возможность становиться на всю подошву.

Лечение. Сначала разберем лечение врожденной косолапости.

Первый вопрос,—когда следует начинать лечение.

Родители, приносящие к нам новорожденного, требуют безотлагательного вмешательства и ожидают от этого немедленных результатов. Поскольку автор это признает целесообразным и охотно делает в других случаях, например при врожденном вывихе бедра, постольку в случаях косолапости он отклоняет раннее вмешательство. Другие орто-

неды действуют иначе. Соображения автора основаны на следующем: раннее вмешательство приводит полностью к успешным результатам только в тех случаях, когда и врач и лица, ухаживающие за больным,



Рис. 452. Редрессация косолапости при помощи острого клина.

Рис. 453. Редрессация косолапости посредством редрессатора Альсберга.

работают с особенным вниманием и терпением. Но ввиду того, что больной не всегда обеспечен этими условиями, отсюда вытекает, что только в ограниченном проценте случаев раннее вмешательство оканчивается успешно. Большей частью приходится в конечном итоге все же прибегнуть к тому лечению, которое автор имеет в виду, говоря о позднем вмешательстве. В этих случаях рано начатое лечение не дает никаких преимуществ. (Мы не согласны с этим мнением и применяем лечение с первых же недель от рождения с превосходными результатами—Ред.).



Рис. 454. При наложении гипсовой повязки размягченная кость удерживается в положении коррекции посредством полной повязки.

У маленьких детей автор ограничивается назначением коррегирующих манипуляций, но это делается главным образом для успокоения матери. Основное лечение автор начинает таким образом, чтобы стопа находилась в коррегированном положении и была выносливой к нагрузке к тому времени, когда ребенок начинает ступать на ногу. Тогда наступание на ногу является фактором для закрепления результата коррекции.

Коррекция производится с помощью бескровной редрессации и удерживается посредством гипсовой повязки.

В течение длительных лет автором внесены изменения в характер редрессации. Вначале он применял небольшое насилие и проводил целый ряд коррекций одну за другой. Это походило на способ этапной редрессации Юлиуса Вольфа. Позже этого он постепенно перешел к операции в одном сеансе. Для этого он иногда пользовался редрессатором Лоренца, а затем острым клином (рис. 452). Сейчас он как автор имеет возможность располагать отделением Альсберга, он употребляет только его (рис. 453). Коррекция производится совершенно так же, как при плоской стопе (см. стр. 479). Стопу конечно нужно установить так, чтобы инфракция предплюсны происходила сверху и снаружи. Хорошо сначала установить в некоторой гиперкоррекции и после того постепенно переходить к правильной форме.

После коррекции плоскости автор накладывает гипсовую повязку высоко на бедро, перегибая колено до соединения пальцев и вставляет между пальцев узкие прокладки. Мать, приводя ребенка к врачу, уже не приносит с собой в руках повязку, как это бывает при других условиях. Разрез на повязку (над тылом стопы до голени), мы и в этом случае при наличии некоторой припухлости предотвра-

Рис. 455. Гипсовая повязка на ногу до середины бедра при согнутом колене. Между пальцами кладут мягкие прокладки.

щаем застойные явления. Впрочем, как и при коррекции плоской стопы, после редрессации по Альсбергу припухлость гораздо меньше, чем после коррекции над клином. Также менее значительны и послеоперационные боли.

Автор оставляет большую гипсовую повязку приблизительно на 1½ месяца, сменяя ее по мере надобности; после этого удаляется бедренная часть повязки. Повязка на голень и стопу превращается в повязку для ходьбы. Приблизительно через 3 месяца после начала лечения вместо гипсовой повязки накладывается гипсопластырная. Последнюю удаляют, когда стопа перестает обнаруживать наклонность к рецидиву.

В применяемым автором способе лечения косолапости не входит последующее применение шин или аппаратов. В случае, если представляется необходимость в последующем лечении, то это значит, что коррекция не была достаточной. В таких случаях лучше всего вторично произвести редрессацию. Шина, применяемая при последующем лечении, не предотвращает возможность рецидива.

Хотя автор не применяет раннего лечения, тем не менее этот вопрос обойти нельзя и нужно описать способы, какие он считает

наилучшими. К ним автор относит способы, предложенные Эттингеном и Финком.

Эттинген корригирует стопу, насколько это возможно, без применения насилия. Далее смазывают стопу жидкой клейкой массой и обвивает мягким бинтом стопу и голень согнутой в колене ноги таким образом, что в своем конечном виде повязка держит стопу в положении коррекции. При ослаблении повязки ее заменяют новой.

Способ Финка приблизительно сходен с этим. Другие, как например Ширенцель, тоже предлагали аналогичные повязки.

Финк укладывает подошву стопы на клейкую ленту, покрытую волоком, приподнимая ее внутренний край, а между наружным краем подошвы и бедром укрепляет легкие резиновые тяги, тянущие стопу в положение коррекции.

Лечение косолапости аппаратами. Старые ортопеды, еще не знакомые с гипсовой повязкой, лечили косолапость аппа-



а б

Рис. 456. *а* и *б* — двусторонняя врожденная косолапость, *а* — после лечения достигнутая посредством редрессации.

ратами для фиксации и портативными аппаратами. Читая старые сообщения, в правдивости которых сомневаться не приходится, мы видим, что эти ортопеды достигали своим лечением довольно хороших результатов. Тем не менее в настоящее время больше не пользуются этими методами. Они требуют слишком много времени и дают благоприятный эффект только при клиническом лечении. Для настоящего времени такой курс лечения слишком дорог и слишком хлопотлив.

Если редрессация не дала должного результата, а повторить ее нежелательно, то среди арсенала этих шин можно найти подходящую конструкцию, которая может быть использована в качестве шины для последующего лечения. Автор в особенности обра-

шает внимание на ночной аппарат спираль Гейснера (рис. 457). Недостаток этой шины заключается в том, что она недостаточно и неодинаково сильно действует на обе стопы. Для одной стопы рекомендуется в качестве ночного аппарата подошвенный. Днем можно пользоваться и шарнирно-гильзовым аппаратом, в котором стопа укрепляется к подошве аппарата посредством шнурков в области голенок.

Переходя к кровавым операциям, мы прежде всего должны описать тенотомию ахиллова сухожилия (ахиллотомия). Подробно предыдущая тенотомия, объектом ее применения делалась таким образом ахиллова сухожилия. Начало коррекции косолапости посредством ахиллотомии стало в случае [illegible]

При неудаче коррекции за один раз повторяли ахиллотомию. Некоторые больные подвергались ахиллотомии не меньше шести раз; косолапость оставалась, они же лишались икроножных мышц.

При рассечении ахиллова сухожилия икроножные мышцы несколько подтягиваются обратно; если же при этом повторять ахиллотомию достаточно часто, то от всей икроножной мускулатуры остается только небольшая часть в подколенной впадине. Косолапость не исчезает после ахиллотомии. Вместо этого ситуация для коррекции становится значительно более благоприятной. Если, как это нужно для редрессации, произвести катание стопы, то находящееся на месте ахиллово сухожилие является тем прочным упором на который можно направить работу. Если же ахиллово сухожилие перерезают, то лишаются этой прочной опоры. В лучшем случае получается стопа, подошва которой недостаточно выкатана.

Рис. 457. Спираль Гейснера для ночного лечения косолапости после редрессации.

Поэтому ни под каким видом не следует перерезать ахиллово сухожилие вначале при коррекции косолапости. Если впоследствии оказывается, что оно слишком коротко, то его легко перерезать дополнительно. Оно больше не причиняет вреда, когда стопа выкатана, но в большинстве случаев вообще нет необходимости в ахиллотомии.

Автор часто производит операцию вывиха перонеальных сухожилий. При появлении рецидива после редрессации плюсна начинает смещаться в щель между разгибателями и перонеальными сухожилиями. Автор же, перенося в эту щель перонеальные сухожилия, закрывает ее. При этом перонеальные мышцы для своей работы приобретают разгибательную функцию вместо сгибательной, а это в свою очередь также способствует закреплению результата.

Методика операции очень проста. Обнажаются перонеальные мышцы и сухожилия с помощью длинного разреза. Кожа вместе с подкожной жировой тканью отделяется в необходимой мере по направлению кпере-

ди. Сухожилия, вынутые из своих влагалищ, вывихиваются кпереди через наружную лодыжку. С помощью ушивания укорачивают их настолько, что при своем новом направлении они располагаются уже прямо. Затем вновь покрывают кожей и зашивают рану. Рис. 458 показывает операционный рубец и положение перемещенных сухожилий.

Эту операцию можно успешно применять и в других случаях, например на культях при операциях Шопара и Лисфранка.

Автор пробовал проводить радикальные операции непосредственно на самом скелете стопы. Уже давно в особо упорных случаях он прибегал к удалению части костей плюсны с помощью долота, причем сначала в области ладьевидной кости и направляет сперва снаружи и спереди, затем снаружи и сзади настолько, чтобы при дальнейшей коррекции получить необходимое смещение костей друг относительно друга.

Рис. 458. Положение после операции резекции и вывихом перенесенных сухожилий

Для описания огромного количества кровавых операций, предложенных для коррекции врожденной косолапости, не хватило бы места. Думается, что едва ли среди этих операций существует такая, которая давала бы действительно удовлетворительные результаты. Иначе их не было бы так много. Само собой понятно, что в зависимости от случая прибегают к одному, то другому способу.

Рассматривая результаты собственных операций и операций, выполненных другими, видим, что в известном числе случаев косолапостей можно получить с большой легкостью стойкую коррекцию с помощью любого способа. Затем идут случаи, которые в конечном итоге также можно преодолеть, но с большими трудностями, и наконец имеется такой вид случаев, которые в ортопедии носят очень меткое название «мятежной косолапости» и с которыми лучшие хирурги, потратив много усилий, не могли справиться достаточно удачно.

При косолапости паралитического происхождения способ лечения варьирует в зависимости от паралича.

Наипростейшим является в данном случае спастический паралич. Так как этот вид косолапости не является фиксированным, то достаточно удлинить ахиллово сухожилие настолько, чтобы пятка могла касаться пола и сверх того посредством вывиха одной или обеих перонеальных мышц создать минус на сгибательной стороне и плюс на разгибательной. Но при этом имеется опасность перейти границу и тогда получается пяточная стопа: благодаря спастическому сокращению пальцы стопы поднимаются вверх и она принимает положение отведения. В деформации происходит такая перемена уже тогда, когда при проведении ахиллотомии стопа была установлена в положение слишком большого тыльного сгибания.

Пяточная стопа представляет весьма уродливую и причиняющую большие неудобства деформацию. В данном случае оперирующему ортопеду приходится сталкиваться с этими неприятными случаями. О лечении этой деформации будет сказано при описании пяточной стопы.

При косолапости, обусловленной вялым параличом, коррекция деформации большей частью не представляет

затруднении даже при наступлении фиксации. Обычно же раньше, чем перейти к мышечной трансплантации, нужно корригировать деформацию полностью, так как одной трансплантации недостаточно для коррекции даже тогда, когда ее можно выполнить при самом лучшем материале.

При пересадке мышц особенно важно получить такую мышцу, которая прикреплялась бы спереди к наружному краю стопы и могла бы поднимать кончик стопы при одновременном отведении. Здесь мы опять находим разрешение вопроса в бывшей переднеальных мышц. Операция производится, как это уже описано, но место прикрепления сухожилия переносится несколько более кпереди на 5-ю плюсневую кость.

При недостаточной функции передней мышцы ее можно подкрепить частью ахиллова сухожилия, рассекаемого предварительно лишь до мышцы, причем передняя мышца при этом конечно также подвергается.

Под наблюдением автора находится случай, оперированный им 25 лет назад. Результат получился прекрасный.

Но при недостаточно подходящем для пересадки материале иногда можно пересадить переднюю большеберцовую мышцу на 5-ю плюсневую кость. При этом не следует опасаться рубцовых изменений.

Если же исключена и эта возможность, то тогда едва ли от пересадки мышц можно надеяться на удовлетворительный результат. Сложные операционные планы, предложенные в литературе и приведенные в учебниках «Ортопедические операции» Вальтера и Штоффеля, являются лишь интересными экспериментами, но не больше.

Операции на нервах по Штоффелю при спастических параличах временно дают очень хорошие результаты, но в смысле стойкости этих результатов они не представляют ничего хорошего. Даже сильно пораженный нерв восстанавливается, когда этого не требуется, гораздо быстрее, чем этого можно ожидать.

Легкие повреждения нерва в области головки малоберцовой кости излечиваются быстрее при обнажении нерва и широком раскрытии его в галлинца. Огнестрельные ранения в этой области едва ли представляют благоприятные условия для восстановления связи оперативным путем.

Рис. 459. Ботинок с шиной при вялом параличе.

Если при параличе малоберцового нерва нельзя прибегнуть к оперативному вмешательству, то в этих случаях приходится довольствоваться так называемой висячей ногой с улучшением походки с помощью простой шины. Модель, по опыту автора наиболее себя оправдавшая, изображена на рис. 459. Она предложена Бленке и одобрена другими ортопедами.

В заключение еще несколько слов о границах коррекции косолапости. У детей и взрослых более молодого возраста можно и нужно прибегать рано к вмешательству во всех, даже в самых тяжелых случаях деформации. Иначе обстоит дело у более пожилых людей, которые также иногда обращаются к нам по поводу прогрессирующих затруднений при ходьбе. В этих случаях мы большей частью имеем дело с самыми тяжелыми формами деформаций. До сих пор автор не решался предлагать таким больным редрессацию. Не

однократно он им предпочел ампутацию стопы, но такое предложение обычно отклонялось, ибо человек охотно расстается даже с бесполезной и обременяющей его конечностью.

В таких случаях приходится ограничиваться восстановлением некоторой способности передвижения при помощи соответствующей обуви. Нужно, чтобы ботинок хорошо охватывал деформированную стопу с таким расчетом, чтобы давление распределялось вполне равномерно. Для получения правильной формы для такой стопы с моделирующей гипсовой повязкой в мокром виде, прозвуч на него давление со всех сторон. В таком виде подошва должна быть плоской, как обычно, а пяточная часть настолько, чтобы было возможно проводить катание стопы.

и) Конская стопа.

Под конской стопой подразумевают такую стопу, у которой при наступании пятка не касается почвы. Степень этого отклонения в момент наступания носка на почву служит критерием для установления тяжести деформации. В тяжелых случаях опираются на почву только головки плюсневых костей и пальцы, максимально согнутые в тыльном направлении. В самых тяжелых случаях стопа ротируется наружным краем внутрь, причем больной опирается на тыльную сторону стопы.

Положение такой стопы и ее установка обусловливают функциональные удлинения ноги. Это удлинение в одних случаях может оказаться менее удобным, а в других оно имеет свои преимущества. Оно полезно для человека, у которого одинаковой длины больная нога со деформацией. Тогда за счет удлинения одной ноги создаются неудобства, связанные с ранением. Если же больная нога короче здоровой, то разница в длине обеих ног может быть выравнена функциональным удлинением лечением конской стопы.

Большие суставы ремонтируются обычно инстинктивно устанавливают ногу в положение конской стопы. С течением лет положение стопы фиксируется благодаря соответствующим изменениям в мышцах и связках.

Независимо от вышеупомянутых случаев, наиболее частой причиной конской стопы являются параличи разгибателей вследствие детского паралича. Вначале стопа только вяло свисает и его можно приводить пассивными движениями до положения нормального тыльного сгибания. Постепенно ахиллово сухожилие укорачивается, возможность тыльного сгибания соответственно этому уменьшается и даже тогда, когда разгибатели стопы вновь становятся способными к активным движениям, опускание носка сохраняется частично. Деформации таким путем в каком случае не корректируются.

При ходьбе возникают очень значительные затруднения. При выбрасывании ноги вперед больной при согнутом колене поднимает стопу высоко кверху, чтобы ботинок отделился от почвы и лишь после этого стопа выбрасывается вперед. Больной переразгибает колено для того, чтобы при наличии укорочения ахиллова сухожилия коснуться почвы всей подошвой. Если это невозможно благодаря значительной деформации, больной при наступании на стопу настолько сгибает колено, что функциональное удлинение ноги, вызванное положением конской стопы, выравнивается благодаря этому сгибанию колена.

Отягощение переднего отдела стопы, чрезмерно превышающее нормальную нагрузку, вызывает в этом месте разнообразные расстройства. Поперечный свод уплощается. Передний отдел стопы расплющивается в ширину. Под головкой третьей стопы ущемляются и образуются болезненные омозолелости.

Следует упомянуть редко встречающееся, обусловленное под влиянием тяжести сдвига при действии мышцы-сгибателя большого пальца. Предотвращение этой деформации находится в руках ухаживающего персонала.

Значительные затруднения происходят, если лечебная повязка, не удерживая стопу в нормальном тыльном сгибании под нормальным углом, способствует образованию конской стопы. Избежать сращивания конской стопы за время, необходимое для извлечения из перелома, можно приведя стопу в такое положение конской стопы, какое она обычно принимает во время спокойного сна. Такую фиксацию в определенном положении во время сна выдерживают подолгу все суставы без всякого для них ущерба.

При лечении конской стопы непаралитического происхождения важно главным образом удлинить ахиллово сухожилие настолько, чтобы обеспечить необходимую степень тыльного сгибания. При паралитической конской стопе к этому присоединяется задача активировать тыльное сгибание настолько, чтобы исключить возможность возобновления деформации.

Удлинение ахиллова сухожилия в наиболее легких случаях прекрасно достигается некровавым путем посредством растяжения. Если существует такая возможность, ею нужно пользоваться во всех случаях, где придается значение сохранению полной функции икроножных мышц. Если же, наоборот, желательно ослабить деятельность этих мышц (а это встречается в особенности, когда конская стопа своим происхождением обязана спастическому параличу), тогда коррекцию производят путем оперативного удлинения ахиллова сухожилия. При спастических параличах для этой цели делают не простую ахиллотомию, дающую свободно сильном большое удлинение, а пластическое удлинение при открытой ране, предотвращая посредством шва нежелательное чрезмерное удлинение сухожилия, вызываемое мышечной тягой.

При желании растянуть ахиллово сухожилие бескровным путем для этого можно применить гипсовую повязку. Также хорошо можно работать с помощью портативного аппарата, состоящего из винтового приспособления для стопы и голени, в котором стопа укреплена в подошве аппарата посредством шнуровки в области лодыжек, а колец стопы приводят кверху с помощью скрещенных резиновых тяг.

Для длительного применения отдельных аппаратов слишком тяжел. После выполнения коррекции его заменяют легким аппаратом, состоящим из отличной шины с ремнями, как при конской стопе, или же легким аппаратом, изображенным ниже в разделе высвинчивания (рис. 17).

Для пересадки сухожилия на место парализованных разгибателей стопы обычно не имеется достаточно подходящего материала. Относительно пригодной для этой цели является длинная малоберцовая мышца, которую можно пересадить на место разгибателей стопы. Иногда приходится ограничиться укорочением этих разгибателей,

образовывая складку, причем этот прием часто дает очень хорошие результаты. Сухожилия обнажают над крестообразной связкой, укорачивают посредством шва и сшивают между собой. Таким образом над связкой образуется узел, который препятствует проскальзыванию сухожилия, но дому кает натяжения мышц. Под влиянием более благоприятных условий работы, создаваемых этой операцией, мышцы оправляются и нередко настолько, что прекрасно справляются с той небольшой задачей, которая остается на их долю.

Для удлинения ноги при конской стопе стереометрическими целями лучше всего, отказавшись прежде всего от оперативного укорочения ахиллова сухожилия, применить удлиняющий ботинок. Под стопу кладут кусок войлока в форме клина, благодаря чему достигается желательное удлинение. Под влиянием удлиняющего ботинка ахиллово сухожилие укорачивается само по себе. Такой путь требует больше времени, чем оперативное укорочение, но зато нет опасности получить нежелательную степень укорочения.

Такого рода удлиняющими средствами пользуются в тех случаях, когда конская стопа при укорочении ноги стоит под прямым углом. Некоторые сапожники очень умело изготовляют такие ботинки. Особое внимание надо обратить на то, чтобы каблук пришелся под продольной осью голени и чтобы подошва имела округлость, необходимую для катания стопы по почве.

v) Пяточная стопа.

7

Пяточной стопой мы называем деформацию стопы, характеризующуюся опущением пятки, которая устанавливается в том же направлении, как и продольная ось голени и даже свешивается кпереди. В литературе мы встречаем название «пяточная стопа», которым хотят отметить, что стопа опирается на почву пяткой.

Пяточная стопа образуется тогда, когда икроножные мышцы перестают работать по какой-либо причине. Вначале форма стопы не меняется. Лишь постепенно пяточная кость начинает уходить вглубь. Сначала тяжесть тела оказывает противодействие этому смещению. Но после того, как пятка под давлением на стопу направляется кпереди, тяжесть тела начинает уже быстро способствовать ускорению деформации. При образовании деформации низкая поверхность стопы укорачивается, на подошве перед пяткой образуется поперечная складка. Площадь наступания на пятку переместится на ее заднюю сторону и даже на верхнюю. По состоянию кожи переднего отдела стопы можно судить об участии стопы в процессе ненормальной ходьбы.

Этиология. Бездействие икроножных мышц, ведущее к развитию пяточной стопы, вызывается большей частью детским параличом. При этом нередко наряду с тяжко парализованными икроножными мышцами остальные мышцы голени остаются в довольно хорошем состоянии.

Наряду с детским параличом повреждения имеют важное этиологическое значение. Обычные разрывы ахиллова сухожилия, случающиеся бывающие при спортивных упражнениях или даже во время хождения по улице, не дают типичной картины пяточной стопы, а лишь ведут к функциональным расстройствам такого характера, как при паревах икроножных мышц.

Открытые нарушения целости ахиллова сухожилия, как например при повреждениях косой или стеклом, оказывают свое действие сильнее, чем подкожные разрывы. При подкожных разрывах, как и при ахиллотомии, между культями образуется рубцовая спайка. При открытых повреждениях отсутствует трубка, необходимая для восстановления такого соединения. Верхняя культя сухожилия оттягивается далеко вверх и развивается высокая степень деформации.

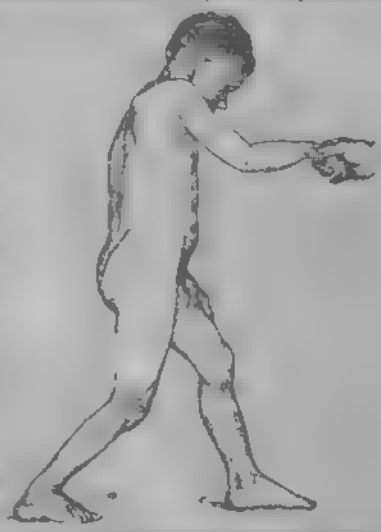

Рис. 460. Пяточная стопа, образовавшаяся после разрыва икроножных мышц. Стопа приподнята к пятке.

Типичная картина пяточной стопы возникает также после разреза ахиллова сухожилия, произведенного с терапевтической целью при спастическом параличе. Если в каком-нибудь случае болезни Литтля просто сделать ахиллотомию и установить стопу с помощью гипсовой повязки в положение гиперкоррекции, спазмы меняют свое направление. Разгибатели стопы сокращаются и подтягивают носок кверху. Рану на месте ахиллова сухожилия благодаря тенотомии либо вообще не удается залечить, либо она закрывается с образованием при этом длинного тонкого рубца, препятствующего икроножным мышцам функционировать в качестве антагонистов разгибателей стопы.

Практические замечания. Пяточная стопа равносильна очень тяжелому расстройству при ходьбе. Уже одного выключения икроножных мышц достаточно для сильнейшего расстройства передвижения. С тяжестью деформации возрастает и расстройство. Характерно то, что стопа не в состоянии катиться по почве и больной не может продвинуть больную ногу вперед. Он пытается выравнять этот недостаток тем, что при выбрасывании вперед другой ноги сгибает колено (рис. 460). Благодаря давлению голени, производимому на стопу в косом направлении кзади и вниз, подошва прижимается к почве. Широкое плоское прилегание стопы к почве создает до некоторой степени прочную площадь опоры, относительно которой тяжесть тела может перемещаться вперед. Такое расстройство походки встречается после разрыва ахиллова сухожилия во время спортивных упражнений, правда, в этих случаях расстройство не достигает такой высокой степени развития, но для компетентного глаза оно сразу же заметно. Самыми неприятными случаями пяточной стопы являются те, при которых деформация обязана своим происхождением нашим стараниям достигнуть какого-либо улучшения при спастическом параличе (рис. 461). В этих случаях деформация образуется большей частью на обеих сторонах, обнаруживая наклонность к сильному прогрессированию. Походка становится особенно неудовлетворительной потому, что сокращения

Рис. 461. Пяточная стопа при болезни Литтля после ахиллотомии и гиперкоррекции

создают препятствия для выравнивания деформации. Внешний облик такого большого дефекта очень неприятно в особенности для того, кому пришлось когда-либо получить такой неудачный результат операции.

Лечение. В смысле терапии здесь играет большую роль профилактика. Об этом было уже сказано выше.

При свежих повреждениях ахиллова сухожилия его следует сшивать. В застарелых случаях обычно отдыхающая щель перекрывают сухожильной пластинкой. При этом стопе можно свободно придать положение конской стопы. При послеоперационной стопой это положение вновь исправляется. Для заполнения щели можно использовать шелковыми нитками по типу шелковых сухожилий глаза. Также можно применить полоску фасции. Но ни шелковые нити, ни полоски фасции не отвечают тем большим запросам, которые предъявляются к ахиллову сухожилию. Они могут лишь прокладывать путь для рубцовых спаек, образующихся на этих местах и заполняющих щель, как и после ахиллотомии.

При деформациях, возникающих на почве детского паралича, можно достигнуть по крайней мере улучшения посредством удлинения ахиллова сухожилия. При вялых параличах это в лучшем случае дает незначительный эффект, при спастических же параличах оно безусловно обречено на неудачу.

Можно сделать попытку пересадки мышц при наличии рядом с парализованными икроножными мышцами крепкого длинного малоберцового мускула и такого же сильного длинного сгибателя большого пальца. Но этих мышц недостаточно для полного эффекта, если со стороны икроножных мышц нет резервов, пробуждающихся к жизни под влиянием свежего притока сил. Использование мышц передней поверхности голени или даже бедра является экспериментом, который не может увенчаться успехом.

Лучшие результаты при плоской стопе достигаются с помощью операции, называемой автором суставным артродезом.

Сущность этой операции заключается в перенесении наперед спайки между голенью и стопой, а именно перед нормальным суставом стопы. Эта операция, сходная с операцией, предложенной автором, уже давно была описана Вилманом. Но в Германии она не получила распространения.

Автор производит ее так. Двумя дугообразными разрезами от голени по направлению к наружному и внутреннему краю стопы вылущивают суставные части от окружающих тканей, разумеется щадя при этом нервы сухожилия и т. п. Удаляют хрящевые покровы вывихнутых суставных поверхностей. На поверхности пяти надпяточной и ладьевидной кости и приготовляют ложе, в которое укладывают приноровленную к этому месту нижнюю поверхность большеберцовой кости. При этом стопа приводится в положение умеренной конской стопы. Разгибатели на тыле стопы должны освободить по направлению кпереди настолько, чтобы они не терлись о передний край суставной поверхности большеберцовой кости. Пара гвоздей, вколотых косо в стопу через нижний конец большеберцовой кости, укрепляют голень со стопой. Свободные концы гвоздей фиксируют в лакированной сверху гипсовой повязке. Рентгенограмма (рис. 462) показывает положение после опера-

[illegible] рис. 463 изображает наружный вид оперированной таким путем стопы.

С помощью этой операции достигается следующее: в соотношении между длиной и силой рычагов стопы происходят изменения. Переднее плечо рычага укорачивается, заднее удлиняется. Благодаря этому уменьшается работа икроножных мышц, приводящих в действие двуплечий рычаг, образующий стопу. Это облегчение в работе икроножные мышцы и получают в том отношении, что остатки функционировавших ранее мышц теперь вновь пробуждаются к жизни. Часто приходится изумляться при виде такого восстановления икроножных мышц, казавшихся до того совершенно мертвыми, что они уже стали справляться с своей пониженной задачей.

Отнесение пятки назад способствует укорочению размера шага. Выше было указано, на чем основано это явление. Укорочению противопоставляют установку стопы в положении конской стопы. Получающееся таким образом увеличение длины ноги выравнивает укорочение размера шага.



Рис. 462. Результат люксационного артродеза на рентгенограмме.

Рис. 463. Результат люксационного артродеза.

Этот способ артродеза в особенности оправдывает себя также в тех случаях, где ахиллотомия при болезни Литтля ведет к изменению контрактуры и к развитию пяточной стопы. Это тем более отрадно, что все остальные попытки, прежде всего удлинение ахиллова сухожилия, в этих случаях кончаются неудачей.

Для лечения пяточной стопы неоднократно предлагали шины. Они воздействуют с помощью резиновых тяг, идущих от голени к заднему концу пятки.

Все эти шины работают неудовлетворительно, так как ни одна резиновая тяга не в состоянии заменить большую силу, необходимую для приведения в действие рычага стопы во время ходьбы.

w) Полая стопа.

На почве паралича иногда развивается деформация, занимающая среднее место между пяточной стопой и pes varus. В этой деформации больше всего бросается в глаза равномерное увеличение свода стопы свыше нормы. Такая картина часто наблюдается при своеобразных случаях медленно прогрессирующей мышечной атрофии. В последнее время описана когтеобразная выпуклая стопа (Klauenhohlfuss), встречающаяся главным образом при скрытой расщелине позвонка.

Эти деформации приобретают значение при появлении болезненности голов клиновидных костей под влиянием повышенного давления, которому они подвергаются во время функционирования стопы, опирающейся на почву, а равно при трении о сапог пальцев, сдавленных в виде когтистой лапы (когтеобразные пальцы).

В этих случаях показана клиновидная эксцизия и боны с тыльной стороны. Операции на сухожилиях не дают положительных результатов. Не дает также утешительных результатов и бескровное приведение свода, так как благодаря сморщенным сухожилиям пальцы сохраняют положение в виде когтистой лапы.

При желании устранить лишь это состояние пальцев в виде когтистой лапы достигают наилучших функциональных и косметических результатов с помощью резекции основной фаланги.

x) Болтающаяся стопа.

Наиболее тяжелой паралитической деформацией стопы является болтающаяся стопа. Она образуется при параличе всех мышц голени и стопы или же при сохранении настолько незначительного числа мышц, что они не могут оказать сопротивления болтанию стопы.

Во время продолжающегося пользования стопой при ходьбе она под влиянием тяжести тела при этом принимает то или иное положение косолапости, плоскостопия или пяточной стопы. Принимаемое стопой положение может частично зафиксироваться. Имеет ли место фиксация и в таком положении, это почти не имеет функционального значения.

Большой частью паралич не ограничивается стопой, а распространяется далеко по ноге, причем на колене и бедре также образуются паралитические деформации. В общей картине болтающаяся стопа играет важную роль. Для пораженной в колене и бедре ноги вред заключается не только в выпадении совместной работы стопы, но и в наличии при болтающейся стопе неуверенности в шаге.

Лечение. Хотя мы и не можем посредством создания тугоподвижности в голеностопном суставе привлечь стопу к непосредственному участию в ходьбе, потому что при этом сохраняется паралич, все же возможно добиться определенной устойчивости и этим выключить второй момент расстройства.

Делались всякого рода попытки добиться оперативным путем создания тугоподвижности в голеностопном суставе. Вгоняли гвоздь в большеберцовую кость со стороны подошвы через пяточную кость; применяли штифты из слоновой кости или костные стропила, но все это оставалось безрезультатным. После удаления гвоздей в суставе опять появлялась подвижность, штифты и стропила ломались в области суставной щели.

Единственно и оперативно ведущей к тугоподвижности голеностопного сустава и дающей в то же время вполне надежный результат, является **хорошо выполненный артродез.**

Продольными разрезами вдоль обеих лодыжек вскрывают сустав, отслаивают хрящевой покров и скрепляют суставные хряща кости между собой гвоздями, которые вбивается со стороны лодыжек в косом направлении. В результате получается стойкая тугоподвижность.

К артродезу голеностопного сустава всегда **следует присоединять артродез таранно-ладьевидного сустава.** Для закрепления полученного результата автор обычно накладывает еще и тонкой серебряной проволоки, прижимающей друг к другу суставные поверхности, лишенные хрящевого покрова.

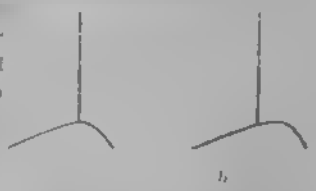

Рис. 464 *a* и *b*. Луксационный артродез голеностопного сустава [illegible]

В каком положении устанавливать артродезированный сустав, вытекает из побочных обстоятельств. Большей частью достаточно придать положение умеренной конской стопы, которое необходимо избирать даже при нормальной длине ноги для того, чтобы шарнирный неподвижный стопы не отходил из-за каблука от почвы.

Часто бывает выгодно также и при разбитанном голеностопном суставе производить такой же луксирующий артродез, как **при пяточной стопе. Укорочение переднего плеча рычага облегчает ходьбу даже тогда, когда нельзя активировать ни одну из икроножных мышц. Разница выражается особенно в том, что больной после луксирующего артродеза не выворачивает стопу кнаружи.**

Рис. 465. Шинно-гильзовый аппарат с пружинящим [illegible] для [illegible] разбитого голеностопного сустава

Рис. 466. Пружинящая шина для [illegible] разбитого голеностопного сустава

При невозможности произвести оперативное вмешательство стопе надо придать опору с помощью портативного аппарата. Снабжая при этом голеностопный шарнир пружиной (рис. 465), аппарат работает лучше, чем при тугой установке шарнира и при умеренно свободной подвижности его. Нормальная свобода движений противоречит идее аппарата. Иногда можно обойтись также ботинком, снабженным снаружи и изнутри **проволочной спиралью (рис. 466).**

В качестве последующего лечения артродеза применяют, как после всех операций при параличах стопы, шинно-гильзовый аппарат, затем **постепенно удаляемый.**

После артродеза еще долго сохраняется надобность в опорной гильзе. К последней прибегают после всех операций при параличах вслед

за снятием шины, редко можно обойтись совершенно без такой опорной шины. Если готовят ортопедическую обувь, см. 401 b.

у) Пальцы.

Врожденные деформации и функциональные расстройства пальцев являются не самостоятельными заболеваниями, а частичными проявлениями заболеваний всей стопы. Поэтому то мы говорили о них в связи с заболеваниями стопы.

Здесь же автор хотел бы только отметить необходимость особенно бережного отношения к вопросу об ампутации пальцев.

Удалить какой-нибудь неправильно стоящий палец очень просто; больные обычно не только охотно соглашаются на это, но даже сами предлагают врачу сделать это. Но последствия такой операции оказываются для больного менее отрадными.

Если выступающий кверху или книзу палец удаляется из своего ряда, то все остальные пальцы приближаются друг к другу. Обычно имеющийся при этом hallux valgus увеличивается, а ближайший к нему палец вытесняется из своего ряда.

Поэтому при деформациях пальцев нужно всегда искать причину деформации и устранять именно ее. При наличии необходимости все же удалить палец его не следует вычленять, если это не представляется абсолютно необходимым, а нужно оставить основание первой фаланги. Чего достигают це и также с помощью резекции дистального конца основной фаланги или резекции средней фаланги. Этим исчезают образования глубокого пространства, которое в противном случае заполняется путем сближения пальцев между собой.

Исключение составляет только мизинец. Если он лежит над или под четвертым пальцем, то его основание так прилежит к основанию соседнего пальца, что он уже выходит из своего ряда и больше не может занять этого места. Поэтому мизинец можно удалять целиком без ущерба для дела.

С. АМПУТАЦИИ, КУЛЬТИ И ПРОТЕЗЫ.

Раньше, чем приступить к разбору ампутаций, культей и протезов, желательно поделиться некоторыми сведениями общего характера из опыта, приобретенного автором во время и после войны.

Благодаря успехам консервативной хирургии ампутации до войны были редким явлением; существовал даже своего рода страх перед ампутацией.

Этот страх сопровождал нас на поле сражения, и мы, придерживаясь господствовавшего тогда учения о том, что огнестрельные повреждения следует лечить как асептическую рану, в начале войны прибегали к ампутации только тогда, когда не оставалась всякая другая возможность сохранить раненый член. Мы испытали горькое разочарование, когда приходилось узнавать, что эвакуированные нами раненые не только подвергались ампутации, но нередко умирали вследствие того, что ампутация не была сделана своевременно.

Повреждения конечностей во время войны следует рассматривать под другим углом зрения, нежели такие же повреждения в практике мирного времени. Когда мы можем немедленно же доставить раненого в хорошо оборудованную больницу, пролеж сопротивлению инфекции, чем тогда, когда раненый попадает к нам с поля сражения, истощенный и загрязненный. При том же составе раненых и состоянии нашего переноса, что и в тыловой больнице, при наличии всевозможного операционного оборудования полевой госпиталь все же остается эмергентным и никогда не может дать того, что дает обычная хирургическая клиника. Это обстоятельство было быстро осознано в время войны и привело к тому, что ампутации стали делать значительно чаще. Почти все пришли к выводу, что в случаях повреждения конечности, серьезно угрожающего жизни, раненую конечность, которую в условиях мирного времени можно было бы еще сохранить, в условиях войны следует первично ампутировать. Можно было бы пойти дальше в этом направлении и сказать, что первичной ампутации следует подвергать даже такие члены, которые хотя можно сохранить, но они высвободятся по для травмированного никакого толка, и скорее обременят его. Таких случаев полевой госпиталь много в ортопедических госпиталях. Но первичную ампутацию и врачу и больному труднее решиться, чем это было бы необходимо после ранения.

Автор хотел бы с особенной настойчивостью подчеркнуть наблюдение, сделанное им на большом ампутационном материале в тыловых ортопедических госпиталях и подтвержденное другими ортопедами, работавшими в таких же госпиталях.

Из ампутаций, произведенных в полевых лазаретах, только незначительный процент заживал первичным натяжением и только в очень немногих случаях удавалось вторичным натяжением привести ампутационную культю в такое состояние, которое давало бы возможность получить годную к употреблению культю. В большинстве же случаев приходилось прибегать к последующим операциям на культе.

Во время этих последующих операций выяснилось, что собственно хирургами при первичных ампутациях всех классических приемов дает более неблагоприятные условия для последующей операции.

Обращая внимание при ампутации после свежего повреждения на придание культе той или иной формы, с этим связана необходимость удалять одновременно и такие части, которые сами по себе можно было бы еще сохранить, но которые непригодны или же вообще препятствуют для образования должной формы культи. Покров из мягких частей делается таких размеров, чтобы его хватило только для покрытия костной культи; из длинных же мягких частей не оставляют, чтобы они не мешали.

Если такая культя не заживает первичным натяжением, то образуемый мягкими частями полезный оказывается слишком малым.

Такой слишком малый покров из мягких частей был общим отличительным признаком всех ампутационных культей, собранных в ортопедических лазаретах. Постоянно приходилось делать операции для покрытия костной культи. При отрезании хирургом только того, что должно было быть удалено, условия для покрытия культей оказывались более

благоприятными, чем когда культя была формирована по всем правилам искусства. В таких случаях можно было великолепно использовать излишние лоскуты мягких частей, в то время как в других случаях приходилось покрывать культю за счет укорочения костной культи или путем тяжелых пластических операций.

Из вышесказанного вытекает для будущего следующий вывод: при ампутациях на фронте следует удалять только такие части конечности, которые являются нежизнеспособными или угрожающими жизни. Формовка культи должна выполняться позже в тыловом госпитале. Только в условиях мирной практики и только там, где обеспечено асептическое заживление раны, можно совместить ампутацию с формовкой культи.

На основании своей практики лечения недостаточно покрытых культей автор делает следующие замечания.

Попытки натянуть мягкие части на костную культю посредством экстензионных повязок не давали удовлетворительных результатов. Возможно, что при первичной ампутации было бы достаточно мягких частей для покрытия, но благодаря инфекции ампутационной раны они настолько изменились и сморщились, что их нельзя было так натянуть на костную культю, как это было необходимо для образования хорошего рубцового покрытия. На уровне культи мы получаем всегда тонкий приросший к коже рубец, сильно ограничивающий возможность пользоваться культей.

Нередко удавалось закрыть ампутационную рану, отделяя большие лоскуты кожи и надрезая их или удаляя сильно сморщенную фасцию. Удаление мышечных масс, утративших свою работоспособность и поэтому сделавшихся ненужными, часто также давало возможность получить достаточное количество кожи для покрытия культи.

В некоторых случаях можно было собрать кожу над культей путем кольцеобразной перевязки выше ампутационной раны. Точно так же часто можно было использовать лоскуты с широкой боковой ножкой путем поворота их для покрытия конца культи. В общем же лоскутная пластика не дала тех результатов, к которым мы привыкли в практике мирного времени. Это объясняется общей истощенностью раненого и недостаточной асептикой в лазаретах, переполненных ранеными с гноящимися ранами.

Таким образом операции для покрытия культи давали удовлетворительные результаты лишь тогда, когда применялись самые простые способы и только тогда, когда костную культю удавалось покрыть без натяжения здоровой кожей, выстланной хорошим жировым слоем.

Если этого не представлялось возможным достичь иным путем, приходилось прибегать к укорочению культи.

Как следует лечить культю после закрытия ампутационной раны? Во время войны автор придерживался правил, выработанных старыми хирургами для лечения ампутационной культи, и прослыл отсталым человеком. Во время войны распространилось учение, что сохранившиеся в культе остатки мышц необходимо лечить массажем и гимнастикой. Нашлись много врачей и помощниц, которые массировали ампутационные культи и проделывали с несчастными ампутированными гимнастику. Были даже организованы публич

ные гимнастические упражнения и состязания. Труды эти не остались без последствий. Они немало способствовали задержке окончательного сформирования культи.

Целью лечения культи является возможность пользования ею. Чтобы определить, как можно достичь этой цели, нужно сравнить свежую культю со старой.

Свежая культя туго обтянута кожей, рубец легко раним. Объем культи равен или несколько больше нормального. Мышцы, даже утратившие свою функциональную способность, еще способны к активации. Ампутированный может сокращать их произвольно. Сила мышц культи понижена как тех, которые потеряли свою способность, так и тех, которые еще могут быть использованы для целей движения.

Рассматривая для сравнения старые культи, обнаруживается среди них разница в зависимости от того, была ли культя снабжена постоянным протезом или же ею пользовались без протеза.

Объем культи, носившей протез, значительно уменьшен; лучшим примером является ампутация бедра. Кожа вяла и в складках. Рубец протен. Мышцы исчезли все, потерявшие после ампутации возможность применения своей работы. Мышцы, сохранившие для применения деятельности культи, не только не атрофированы, но даже скорее несколько гипертрофированы.

Состояние культи, использованной без ношения протеза, менее четко видно на длинной культе предплечья. На такой культе кожа не вяла и не расслаблена, а плотна и хорошо снабжена кровью. Часто на ней видны следы ее функции. Чувство осязания на конце культи выражено сильнее, чем оно было до того на соответствующем участке кожи. Из мышц, исчезнувшие, работа способность которых была утрачена вследствие ампутации. Мышцы же, сохранившие свое применение в условиях культи, хорошо сохранены.

Таким образом видно, что в каждой культе исчезают те части, которые утратили возможность их функционального использования. То, что находит применение для работы при наличии протеза или без него, сохраняется, гипертрофируется в определенных пределах. Это происходит с каждой культей. Этот процесс может быть замедлен, но не прекращен. В интересах больного ускорить сформирование культи. Это ускорение должно являться целью всякого лечения. В зависимости от того, подготовляется ли культя для употребления без протеза или с протезом, устанавливается тот или иной метод лечения.

Старые хирурги, желавшие подготовить культю для протеза, обертывали ее плотно бинтами и вызывали таким образом быстрое уменьшение припухания и атрофию обреченных на исчезновение мышц. Это лечение было проверено на долгом опыте и является безусловно целесообразным.

Для получения окончательной формы чрезвычайно важно приучать культю к той работе, которую она должна будет выполнять. Таким путем организм подготовляют к задаче, которую он должен разрешить.

Изменения происходят ускоренным темпом.

Это особенно хорошо можно наблюдать на культях нижних конечностей. Одевая на такую культю протез, мы значительно ускоряем его формирование. В чрезвычайно короткий срок гильза такого протеза делается непригодной и нуждается в изменении; спустя некоторое вре-

мя после этого гильзу приходится вновь подвергать переделке, а затем уже форма становится постоянной.

Точно так же формируется культя на верхних конечностях, если больного удастся заставить пользоваться культей для цели работы, независимо от того, будет ли культя снабжена впоследствии протезом или нет, но она должна проводить настоящую работу.

Методика лечения, применявшаяся автором до войны, во время и после нее для подготовки больного с ампутированной нижней конечностью к пользованию протезом, заключается в том, чтобы уже во время лечения раны плотно завертывать культю и затем, как только позволяет состояние подживающей раны, снабжать ампутированного **загипсованной деревяшкой.**

Рис. 467. Остов гипсовой деревяшки. Рис. 468 и 469. Ампутированный с деревяшкой и культю бедра на палке бедра.

Такая деревяшка состоит из крепкой деревянной палки, снабженной внизу резиновым наконечником. Вверху к этой палке прикреплены четыре или пять железных полос. Их делают таких размеров, приспособляют и изгибают таким образом, чтобы охватить культю в виде бокала. Вокруг культи накладывают гипсовую повязку, упирающуюся в седалищный бугор (речь идет только об ампутациях бедра) наподобие моделирующей повязки, наложенной с целью образовать седалищное кольцо. При этом устанавливают культю в своем рабочем положении и, удерживая ее в этом положении, поверх повязки надевают бокал деревяшки. Полосы железа выгибают точно по форме культи и с помощью гипсовых бинтов прочно соединяют с гипсовой повязкой. Деревяшку снимают, высушивают, снабжают поясом для ношения, после чего она готова к употреблению. Рис. 467 изображает такую деревяшку с железными полосами. На рис. 468 мы видим больного в такой деревяшке. Через 30 дней после ампутации больной был в состоянии свободно передвигаться в своей деревяшке **с помощью палки.**

При применении такой деревяшки культя, как мы уже сказали, очень быстро формируется. Путем изменения гипсового бокала можно легко **следить за ее формированием.**

Непосредственный переход от деревяшки к искусственной конечности, предназначенной для постоянного пользования, является однако нецелесообразным. Практика госпитали показывает, что ни один из ампути-

рованных дает не меньшую [illegible] первоначальной искусственной конечностью. Поскольку выявилась необходимость или желание иметь большие и дорогостоящие изменения для более переменить такую конечность, поэтому лучше всего [illegible] первоначальную искусственную ногу попроще и дешевле. Тогда все изменения легко выполнимы и обходятся недорого.

Во время войны [illegible] подготовлены несъемные вспомогательные протезы. Примером служили необыкновенно простые и практичные протезы, сконструированные еще давно Гефтманом для больных, ампутированных им. Они состояли из гольфов (без подкладки) или [illegible] из [illegible] и простых, слегка изогнутых спереди жестяных пластин в качестве стопы. Коленные шарниры были перенесены назад, шарниры для стопы отсутствовали. Рис. 469 [illegible] такой вспомогательным протезом согласно конструкции автора.

Таки, вспомогательные протезы, которые должны были служить только для быстрого приспособления, но не оправдали себя, конечно, как аппарат для постоянной носки, а только в качестве подготовки культи к пользованию основным протезом.

Поскольку уже упомянуто о Гефтмане, автор хотел бы указать на то, как он приучал к ходьбе с протезами больных с ампутированными обеими нижними конечностями. Он снабжал ампутированных своими простыми конструкциями, но сначала делал протезы совершенно низкими. Больной учился вначале стоять на коротких ногах. Затем постепенно высота протеза увеличивалась, пока не достигала приблизительно нормальной длины ног. Для обеспечения возможности передвижения целесообразно не доходить вполне до нормальной длины ног. На рис. 470 показана модель Гефтмана. Автор на основании личного опыта также настоятельно рекомендует его.

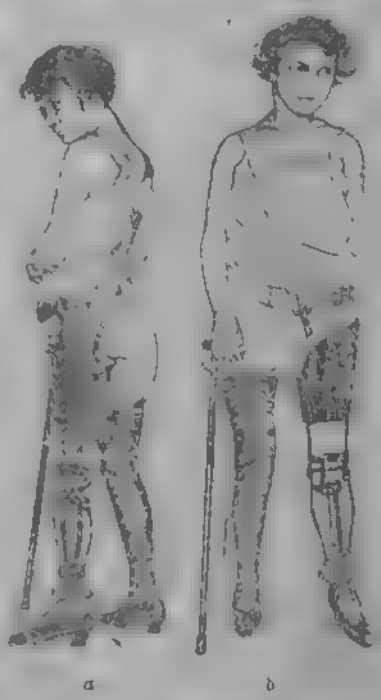

Рис. 469. a и b. Больной с вспомогательным протезом

Насколько Гефтман являлся в этой области знатоком своего дела, можно видеть на примере одного больного, которого он научил ходить при отсутствии обеих ног с помощью протезов (рис. 471 a и b). Интересно в этой конструкции то, что перенесение тазового шарнира кзади точно так же автоматически обеспечивает соединение между тазовым кольцом и бедренной частью протеза, так перенесение коленного шарнира кзади обеспечивает коленный сустав.

Теперь перейдем к лечению культи, не предназначенной для пользования протезом.

И в этом отношении мы можем воспользоваться опытом истории. У субъектов с ампутированной верхней конечностью (нижних конечностей мы здесь не касаемся) функция врача

кончалась с момента заживления раны. Больного передавали бандажисту, который изготовлял ему искусственную руку, так называемую **косметическую руку**. Участие врача при этом заключалось только в одобрении работы бандажиста.

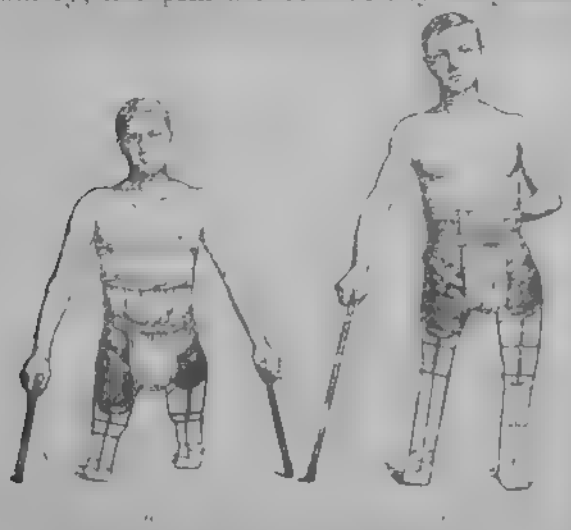

Рис. 470. Больной с двусторонней ампутацией бедра. Гефтман давал совсем низкие протезы, потом постепенно доводил их до нормальной длины.

Такая искусственная рука являлась только косметическим протезом, который более или менее скрывал дефект больного. Кисть в этих случаях делалась съемной и на ее место можно было ставить кольцо или крючок для подъема и носки различных предметов.

Ампутированный обычно очень скоро снимал такую руку. Она не только была для него бесполезной, но даже создавала неудобства в работе и при отправлениях во время повседневной жизни. Ампутированный одевал свою искусственную руку только тогда, когда он хотел скрыть свой дефект от взоров посторонних. В остальных же случаях под влиянием неизбежных требований жизни он обходился без утраченной конечности, выполняя различные манипуляции при помощи культи.

Наблюдая и исследуя в течение некоторого времени таких людей, мы убедились, что они делают много такого, для выполнения чего нам казалось совершенно необходимым наличие утерянных частей. Так они пользовались **одной рукой** там, где мы пользовались двумя. Правша, лишенный правой руки, делается левшой. Ручная культя служит подобником для оставшейся работающей руки. То, что мы захватываем рукой, они схватывают локтем; даже короткая культя плеча путем прижатия к груди используется как хватательный орган. Некоторые субъекты с ампутированными обеими руками приучались, прижимая культи одну к другой, схватывать и удерживать различные предметы.

Иногда попадались ампутированные, создававшие для себя совершенно своеобразные вспомогательные приспособления для работы. Эти приспособления, названные во время войны **рабочими про-**

Рис. 471 *a* и *b*. Протез Гефтмана при врожденном дефекте обеих ног. *a* — протезы в готовом виде с железными полосками для укрепления в гипсовую повязку на культю. *b* — конструктивная деталь

тезами, представляющими просто ремни и петли, при помощи которых-либо обрезанная рука и культя держались и приводились в действие рабочие орудия. Этим приспособлениям не была придана форма руки, они только давали возможность выполнения наиболее важных функций руки.

В книге, выходившей во время войны горняка Фельдмана под названием «Как могут пострадавшие от несчастных случаев улучшить свою судьбу», мы находим превосходно изученное описание таких приспособлений. Для своего сборника Фельдман использовал главным образом материал союза горняков.

Что касается профессии, выполнявшейся инвалидами с ампутированными руками, они прибегали к своей прежней работе, если только при этом не было большой необходимости в применении ручного труда.

Рис. 429. Приспособления рабочих простых профессий, оставшихся одинаково ампутированными.

Рис. 430. Приспособления рабочих сложных профессий, оставшихся одинаково ампутированными.

В тех же случаях, где старая профессия была связана с длительной работой руками, ампутированные не могли возвратиться к своим прежним занятиям. Однорукие также не могли заниматься трудом, требовавшим длительного применения только одной руки, так как при отсутствии возможности сменять одну руку другой нельзя было предоставить руке необходимый отдых. Такие ампутированные вынуждены были работать в качестве чернорабочих с малой ценой, с большой тяжестью и пониженным заработком, либо менять свою профессию. Перед войной такого рода инвалидов можно было видеть в качестве сторожей, надсмотрщиков и даже за кассой ярским столом. Их встречали в сельском хозяйстве в качестве подсобников. Некоторые ампутированные достигали изумительных успехов. Крупный пианист-виртуоз Цихи был одноруким. Были однорукие, которые сами строили себе избы. Иные бродили по селам в качестве продавцов, делились всякими фо-

калеками и наконец случалось видеть нищих с ампутированными руками. Также среди инвалидов войны имелись и инвалиды с ампутированными руками конечностями. Так как количество их было невелико, то им не уделялось особенно много внимания.

Война вызвала увеличение количества ампутированных до небывалых размеров. Что было делать с ними?

Ограничиваясь самыми легкими обещаниями, которых нельзя было выполнить, почему и были отторгнуты конечности применивалась горечь разочарования.

Далее ампутированным старались помочь улучшением культей и протезов. Что этим было достигнуто, будет нами описано ниже.

Третьим мероприятием в отношении ампутированных была организация школы для одноруких и наконец посредническое бюро по приисканию мест.

И наконец был издан закон, согласно которому для инвалидов с ампутированными руками как для тяжело раненых бронировались места, где эти инвалиды были в состоянии приложить свой труд.

Школы для одноруких ставили своей задачей научить своих учеников обходиться одной рукой в тех случаях, где обычно требуется две. Правша, потерявший свою правую руку, выучивался работать левой. Далее ампутированные обучались различным профессиям. Оставаясь при своих старых профессиях приходилось, как и при неврозах потерю руки. Тем, кто мог бы перейти на новую профессию, давалась соответствующая профессиональная подготовка.

Результаты, достигнутые этими школами для одноруких, были весьма значительны и отрицательны. Только не приходилось требовать от них того, чего они не могли дать. Естественно, что больной, ампутированный уже взрослым, не мог приспособиться к потере руки так, как тот, кто подвергся ампутации в детстве или родился без одной руки. Художник с одной рукой может достигнуть большего, чем любой другой с двумя руками. Пример тому — Цихель, в одной руке которого скрывались таланты художника и пианиста.

Успешнее всего работали посредническое бюро по приисканию мест, а также имелись законы, по которому места, где могут быть применены труды одноруких, замещались только ими. Этому закону следует приписать то, что даже в настоящее время при такой большой безработице в Германии ампутированные не нищенствуют на улицах. Они работают по таким местам, которые они и должны занимать по своему собственному желанию.

Чтобы перейти к описанию того, что было предпринято для улучшения качества культей и что было в этом получено ценного, нужно прежде всего выяснить, чем обусловливается ценность культи.

Ценность ампутационной культи. Прежде всего следует установить следующее общее положение: чем длиннее ампутационная культя, тем она представляет большую ценность. Из того правила почти нет исключения.

При отделении отдельных частей дистального конца нижней конечности прежде всего надо упомянуть о потере пальцев ноги.

В тех случаях, когда отдельные пальцы ноги не удалены полностью, остается культя выступающая из общего ряда пальцев и третьего сапог. Правильно сохраненные остальные пальцы сдвигаются в образовавшееся пространство и таким образом возникают деформации пальцев, дости-

[illegible] значительной степени в [illegible] если удалено больше двух пальцев. Поэтому надо держаться правила, по которому пальцы следует ампутировать таким образом, чтобы основная часть основной фаланги сохранилась, а в тех случаях, где необходимо удалить больше двух пальцев, лучше удалить весь ряд.

Непригодной для полного пользования является культя с большим дефектом в области пятки, поэтому ее следует по возможности сохранить; но [illegible] лучше, если [illegible] только одна большая [illegible] или же вместе с другим пальцем, так как это [illegible] образование [illegible] nervus vagus. При таких обстоятельствах [illegible] наиболее [illegible] функциональные результаты получаются при потере отдельных частей стопы [illegible] и внутренней стороны. Суживаясь, но сохранившая свою длину стопа мало выносила.

Скверная культя получается также при поперечной ампутации, проходящей через плюсневые кости. Поперечный свод стопы теряет свою опору. Передние части плюсневых костей выпячиваются в подрывающиеся мягкие ткани. При этом нарушается в чрезвычайно сильной степени функциональная способность культи.

Более благоприятные в функциональном отношении культи получаются при вылущении в предплюснево-плюсневых сочленениях по Лисфранку. После нее остается часть свода стопы, обладающая спереди прочным концом. При расположении рубца так, что он не может пострадать от давления, и при сохранении прикрепления сухожилия разгибателя стопы получается возможность хорошего использования культи.

При удалении ампутационной линии по направлению к шопаровому суставу прочность этих остатков быстро снижается. Наблюдаемая при лисфранковском вылущении наклонность к установке в положении resecato-varus будет здесь еще сильнее, что дает большинству еще скверно [illegible] непригодную культю стопы.

Наиболее тяжелые функциональные нарушения стопы получаются при более значительной потере пружинистости в задних точках стопы. При потере пяточной кости ахиллово сухожилие теряет место своего прикрепления. Получается положение еще более невыгодное, чем это бывает при полном параличе икроножных мышц, так как задняя часть рычага, относящегося к двуплечему рычагу стопы, становится непригодным также и для пассивных движений. Несмотря на сохранение большей части стопы, больные с такого рода потерями нередко в худшее положение, чем в случае, когда они лишаются всей стопы.

Среди ампутационных культей всей стопы особенно важное значение всегда играла культя Пирогова. Во время войны ее значение сильно покачнулось. Во-первых, в тяжелых условиях раны пирогова операция вела к ожидаемым результатам только в исключительных случаях. В большинстве случаев получалось смещение пяточной культи. Но даже хорошая пироговская культя имеет большие недостатки. Она конечно выносива, но при протезировании ее мы наталкиваемся на большие затруднения. Так как культя такой же длины, как нормальная нога, то под культей нет пространства, необходимого для подведения протеза.

Поэтому лучше культи, получающиеся после ампутации голеностопного сустава с подошвами. Такие культи вполне выносливы. Недостаток такой культи, вызываемый укорочением и ощущаемый при пользовании ею без протеза, компенсируется тем, что в такой культе имеется пространство, отсутствующее при протезировании после операции Пирогова. Кроме того боковые части на нижнем конце культи являются хорошим упором для протеза.

При ампутации несколько выше голеностопного сустава получается культя вполне выносливая и хорошо поддающаяся протезированию.

При сдвигании сведении ампутационной раны и доведении ее до отдела голени, где большеберцовая кость уже лежит у кожи, выносливость культи теряется. Культя может служить только для движения протеза. Чем длиннее такая культя, тем лучше ее функция. Поэтому при ампутациях на голени нужно делать возможно длинную культю.

Короткая культя голени оказывается гильзой для протеза хуже, чем длинная. Сверх того она больше частью согнута в колене. Раньше, когда при ампутации голени больных снабжали деревянной ногой для колена, такое положение сгибания было целесообразно и желательно. Теперь же это обстоятельство вызывает большие неудобства при употреблении искусственной ноги.

Выпущение в колене дает вполне выносливую культю, если при этом настолько удаляются мышцы колена, что образуется гладкая поверхность. При помощи деревянной такую культю можно очень хорошо использовать. Но для пользования искусственной ногой такая культя мало пригодна. Толщина нижнего конца культи вынуждает отдалять коленные шарниры друг от друга настолько, что получается несуразно уродливое колено.

Ампутация по Гритти с значительным укорочением бедра дает в смысле протезирования более годную культю. Культи после операции Гритти среди военного материала соответствовали в ограниченном количестве случаев культям, встречавшимся в практике мирного времени. Как при ампутациях по способу Пирогова, так и при ампутации по Гритти затруднения происходили от несептического течения раны. Приходилось удалять коленную чашку и превращать культю в более высокую ампутацию бедра.

Ампутации выше середины бедра, заполненной губчатой тканью, дают еще хорошо выносливую нагрузочную культю. Переход бедра в указанный изогнутый характер способствует полезной опорной способности бедра.

Культя бедра, как и культя голени, в таких случаях может быть использована только для укрепления и для приведения в действие протеза.

Если же культя бедра настолько коротка, что при движениях выскальзывает из протезной коробки, то такая культя непригодна и для этой цели. Такого ампутированного надо снабдить протезом, который давал бы возможность ходить, как при анкилозе тазобедренного сустава, т. е. с хорошо выраженной тазовой частью и тазобедренным суставом, неподвижно фиксированным при ходьбе и стоянии и свободным во время сидения.

Если со стороны культи бедра остается лишь совсем короткая часть, то она еще больше мешает использованию хорошей тазовой коробки, чем

отвечает косметическим целям. В таких случаях лучше прибегать к вылущению. Если при обсуждении ценности культи нижней конечности принималась во внимание только пригодность ее для ходьбы и стояния, то, расценивая культю верхней конечности, следует иметь в виду ее пригодность для лепки, ощупывания, захвата и удержания. Гораздо меньшую роль для верхней конечности играет пригодность культи к приведению в действие протеза. Ампутированный большей частью гораздо лучше справляется с ощупыванием и схватыванием без протеза для руки, нежели с таковым. Ходить же и стоять без протеза невозможно. Поэтому в отношении специфической работы руки протезы верхней конечности имеют гораздо меньшее функциональное значение, чем протезы нижней конечности в отношении способности передвижения и стояния.

Косметические соображения играют гораздо большую роль в отношении верхних конечностей, нежели в отношении нижних. Обезображенная рука бросается в глаза окружающим гораздо больше, нежели обезображенная нога.

При рассмотрении отдельных видов культей верхней конечности в той же последовательности, начнем с ампутации на пальцах.

Потеря одного пальца руки и еще большие потеря части пальца чрезвычайно мало нарушает ее функцию. Приходится удивляться, как некоторые при наличии незначительных остатков пальцев приспособляются к своей профессиональной работе, несмотря на то, что она требует ловкости пальцев и выносливости руки.

Особое положение занимает большой палец, так как с его потерей утрачивается способность схватывать точно клещами.

Потеря всех пальцев руки имеет несравненно большее значение, нежели потери пальцев стопы. Несмотря на чрезвычайно уродливый вид ампутированной кисти, следует тем не менее взвешивать, не лучше ли в соответствующих случаях вместо всех пальцев ампутировать целую кисть. Культя, снабженная соответствующим приспособлением, может быть удобна и своей для цели схватывания. Ее можно приспособить также оперативным путем для сохранения своей ценности.

Большие потери боковых частей кисти дают в косметическом отношении очень неприятные остатки. В большинстве случаев также уменьшается подвижность этих остатков. Но когда эти остатки создают возможность схватывания при помощи большого пальца и концов других пальцев, то они представляют большую ценность и должны быть сохранены.

При удалении кисти чрезвычайно большое значение имеет факт, будет ли снабжена культя протезом или нет. При протезировании необходимо иметь место, которое можно получить только путем укорочения культи до начала частей предплечья. Для культей, которые предполагают носить без протеза, имеется значение сохранение не только каждого сантиметра предплечья, но каждого миллиметра.

В отношении предплечья полезность культи быстро уменьшается в связи с укорочением. Длинная культя предплечья путем различных комбинаций гораздо лучше поддается улучшению в эффективности, нежели короткая. Кроме того, длинная культя гораздо удобнее для приведения в действие протеза.

Самая короткая культя предплечья длиною в 5 см не может быть использована для удержания предметов в локтевом сгибе, представляет известную ценность. Остаток является самой естественной и важной точкой в смысле опоры руки остаток.

При экзартикуляции в локте необходимо удалять оба отростка костной культи, чтобы они не мешали опоре руки. Следует избегать всякого рода укорочения, так как это мешает опоре. Желая все же сохранить культю для протезирования, следует перенести ампут. выше границу средней трети плеча, так как в противном случае не будет места для локтевого сустава в протезе.

По мере укорочения культя плеча также теряет свою ценность. Но и самый короткий остаток является ценным даже тогда, когда он не может быть использован для защемления предметов в подмышечной ямке.

При вылущении в плечевом суставе значительно уменьшается ширина плеч. Это мешает ношению одежды. Не следует придавать особого значения препятствию, которым является головка плечевой кости для приспособления активного протеза, так как такие протезы вообще не представляют большой ценности.

К сделанному нами обзору ценности различных культей следует добавить, что каждая отдельная культя должна быть самого лучшего качества. Однако это бывает далеко не всегда.

Недостатки ампутационной культи. Из недостатков ампутационной культи на первый план выступает неправильное положение культи и неправильное нарощение мягких частей.

Неправильное положение встречается весьма часто и в большинстве случаев в типической форме.

Культя бедра находится в положении отведения и сгибания; короткая культя голени в положении сгибания; культя плеча—в положении отведения; культи пальцев выстоят из сжатой в кулак кисти в сильно удобном положении разгибания.

Представляя себе весь этот ряд, заметно, что все эти неудобные положения культей направлены как раз в ту сторону, в какой держится обыкновенно конечность при производстве ампутации. При ампутации бедра нога подставляется под нож в согнутом и отведенном положении. При высокой ампутации голени атлет удерживает ногу, сгибая ее в тазобедренном и коленном суставах. Плечо удерживается в положении отведения; палец при ампутации удерживается в положении полного разгибания, если его культя выступает из кулака.

Отсюда можно сделать вывод, что культя устанавливается в направлении, соответствующем положению конечности при образовании этой культи. Поэтому: ампутируемую часть конечности следует устанавливать в такое положение, которое мы хотим придать культе.

Таков вывод, к которому пришел автор. До сих пор он оказался правильным по отношению к ампутациям бедра и плеча; что касается других мест, он еще не мог этого проверить, но вероятно он оправдал бы себя и здесь.

На рис. 474 а и b мы видим больного, которого автор для ампутации бедра положил на живот, а бедра при этом удерживал в положении

[illegible] которое мы принимаем когда [illegible] культя [illegible] щ[illegible]ния [illegible] и по[illegible] [illegible] культы [illegible] установлено в подлинных [illegible], которое принимает [illegible] фиксирующей ноги.

В большинстве случаев при операциях на культе [illegible] по другим поводам, [illegible] форму, руководствуясь этими [illegible]. Культы [illegible] оказались очень [illegible]. При [illegible] протезом у них [illegible] была способность передвижения.

Неправильное [illegible] культе [illegible], где приходилось прибегать к повторным операциям, также исправлялось тем, что при вторичной операции культя удерживалась в положении полного разгибания.

Что касается **неправильных сращений мягких частей на месте культи**, то следует упомянуть, что ограничения в движениях, вызываемые сращениями сухожилий и т. п., еще более чувствительны при культе, чем при вполне целой конечности.

Вопрос **о невралгиях культи** крайне нуждается в дальнейшей разработке. Причину возникновения их принято видеть в непорядках со стороны процесса заживления перерезанного нервного ствола. В некотором проценте случаев это безусловно верно, особенно там, где обнаруживается сращение невромы с мышцами, костями или какими-[illegible] другими частями. В этих случаях и случается полный [illegible] от экстирпации невромы и укорочения ствола.

Имеется однако достаточно случаев невралгии культи, где нет ни сращений невромы, ни каких-либо иных нарушений, связанных с процессом заживления раны нерва, и эти случаи обычно не хватают экстирпацию невромы. Причину невралгий культи в этих случаях следует искать в чем-либо другом.

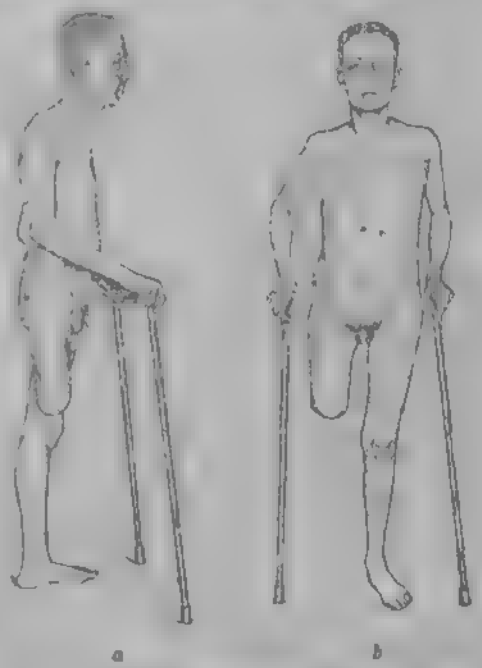

Рис. 5. *a* и *b*. При [illegible] в положении (лучше всего в положении [illegible]) [illegible] культи [illegible] в положении отведения и сгибания. Культя [illegible] ноги.

У людей невралгии культи может скрываться недостаточность положения, вызываемая ношением протеза на плече. О этих случаях будет сказано при разборе способа укрепления ножного протеза по отношению к туловищу.

При невралгиях культи руки такую операцию нельзя считать вполне приемлемой. Автору кажется, что эти случаи чрезвычайно похожи на невралгические боли, вызываемые давлением ключицы. Соответствующие этому случаи описаны на стр. 110. Автор задал себе вопрос, не может ли атрофия мышц надплечья, всегда связанная с ампутацией плеча (невралгиями обычно поражены культи плеча), являться причиной невралгии благодаря нарушению гармонии в соотношениях между мускулатурой и скелетом. Исходя из этих соображений, автор произвел операцию на ключице; она заключалась в некотором укорочении и производстве выгиба, причем ключица подымалась над плечевым сплетением. На рис. 475 изображена эта операция схематически. Рис. 476 изображает больного, у которого произведена такая операция.

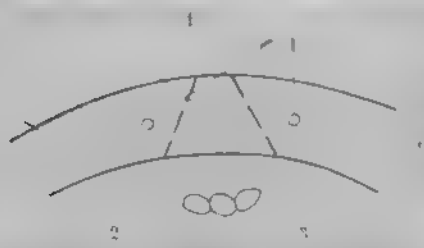

Рис. 475. Опер[illegible] для разгрузки [illegible] давления. Схематическое изображение.

1 [illegible] 2 [illegible]

В одной части случаев результатом явилось полное исчезновение невралгии, но наряду с этим были случаи и неудачные. Чем объясняется такая разница, автор сказать не может.

Теперь перед нами стоит вопрос: каким образом можно повысить ценность культи независимо от устранения ее недостатков.

Что касается культей ног, то не приходится много говорить о изменениях формы этих культей и достигаемых этим успехов.

Поступая с культями, получающимися после операции Лиспранка и Шопара, так же, как с паралитической косолапостью, можно с успехом противодействовать наклонности к развитию положения equino-varus; если же такое положение установилось уже прочно,—то его исправление. Посредством выиха переселенных мышц (рис. 478), описанного автором выше, мы достигаем значительного усиления тыльного сгибания и отведения. При сильном значительном мускулоречении [illegible] выявляется следующее: [illegible] необходимо. Эту простую операцию автор настоятельно рекомендует.

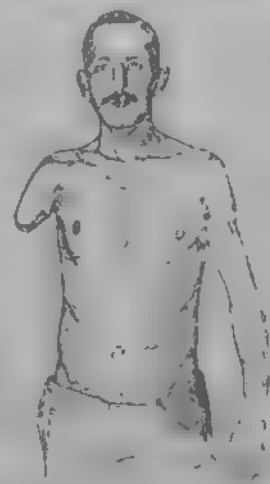

Рис. 476. Невр[illegible] культи [illegible] и выгиб ключицы.

Попытки повысить полность культей голени были впервые сделаны Гиром, который поставил себе целью из невыносливых культей создать выносливые. Самым существенным из его предложений и из различных модификаций его способа следует признать то, чтобы перерезанная при ампутации костная трубка получила покрышку. Ее острый край не должен давить на покрывающие мягкие части; поверхность же, на которую производится давление, должна быть расширена. Такого рода операции можно в значительной мере увеличить выносливость диафизарных культей голени к нагрузке, особенно если покрышка,

налагаемая на большеберцовую кость, в то же время используется для плотного спайки конца малоберцовой кости с большеберцовой.

К сожалению более длительные наблюдения показывают, что при таком способе получаются действительно выносливые культи. В этих случаях ампутированные со временем переходят к протезам, в которых упор находится не на уровне культи. Виновником этого считали протезного мастера, но это не так. Протезный мастер охотно продолжал бы делать протезы с непосредственным упором, но ампутированный долго не выносит упора непосредственно на культю.

Рис. 477. Принцип большеберцовой культеобразующей ампутации [illegible] с удалением 2 см [illegible] малоберцовой 1 см [illegible]

Исходя из этого, ампутации следует делать по способу Бира, если это существенным образом не отражается на длине культи. Слишком многого однако не следует ожидать от этого способа.

При коротких культях голени чаще мешает головка малоберцовой кости, так как она трется о край протеза. Это неудобство устраняется простой операцией, заключающейся в удалении головки и в одновременном уменьшении складки мягких частей на тыльной поверхности культи. При этом не следует забывать о достаточном укорочении малоберцового нерва.

При повторных ампутациях, предпринимаемых на культях бедра, как это уже было указано, по каким-либо другим причинам положение отведения и сгибания мо-



а

б

Рис. 478 а и б. Культя большой голени [illegible] с [illegible] функцией [illegible] путем перевода 2 мышечной [illegible] культю 1 [illegible]

жет быть устранено операцией, выполняемой в положении разгибания и приведения бедра.

Попытки Бленке использовать мышечные культи бедра для двигательных функций протеза не дали стойких результатов.

Верхняя конечность представляет гораздо больше возможности в смысле улучшения функции путем оперативных и механических средств в отношении утраты кисти и особенно на большом пальце.

При сохранении пястной кости и костей запястья можно достигнуть значительного улучшения функции путем углубления складки большого пальца. Пертес, особенно много занимавшийся пластикой большого пальца, на труды которого, помещенные в Archiv für orthopädische Chirurgie, Bd. 19, автор ссылается, удалял еще и 2-ю пястную кость для углубления складки большого пальца (рис. 477).

В другом случае, где была утрачена также и пястная кость большого пальца, Пертес образовал небольшой первый палец таким образом, что



а

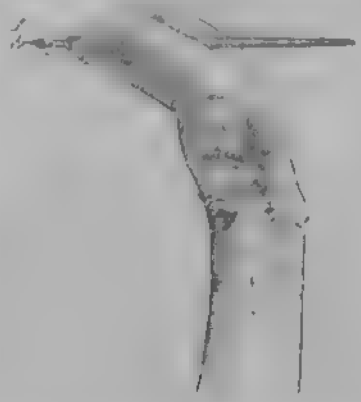

б

Рис. 479 *a* и *b* — [illegible] большого пальца и остеотомии 2-й пястной кости (Нёске).

2-ю пястную кость насадил на небольшую культю 1-й пястной кости. На рис. 478 *a* приведена рентгенограмма такого изменения, на рис. 478 *b* видна приобретенная таким образом функциональная способность кисти.

В такой же последовательности действовал Нёске, достигший благоприятных результатов в одном случае, где при потере большого пальца была нарушена подвижность пальцев в разогнутом положении. Он углубил складку между 2-м и 3-м пальцами, остеотомировал 2-ю пястную кость и повернул ее так, что указательный палец стал в отношение оппозиции к остальным пальцам. На рис. 479 *a* приведена рентгенограмма, изображающая полученное положение. На рис. 479 *b* изображена достигнутая в результате этого функциональная способность.

Очень хорошие результаты были получены также образованием большого пальца путем трансплантации. Николадони первый начал с успехом работать в этом направлении. Он сначала образовал большой палец из скальпного валика лоскута

кожи на ножке, который он взял из туловища, насадил его на культю большого пальца и закрепил костным стержнем. Достигнутые этим методом результаты были прекрасны. Трансплантация в то же время, особенно Пльтаи, который для создания подвижности брал особенно пригодное для этой цели последнее ребро.

Идея использования второго пальца ноги для замены им большого пальца руки принадлежит также Никладони. Косметически эта операция прежде всего дает очень хорошие результаты. У пожилых людей она не применима по той причине, что требует длительного изнурительного лежения, которое очень утомительно.

Способность схватывания можно создать в некотором отношении даже в тех случаях, когда утеряны все пальцы. Прежде всего углубление складки пальцев при наличии маленьких культей дает определенные выгоды. Если же пальцы утеряны целиком, то можно попытаться, как указывает Нитрее, образовать щелевидную кисть. Из кисти, все пальцы которой были потеряны, он удалял 2-ю и 3-ю пястные кости; 4-я и 5-я пястные кости подвергались остеотомии в виде их отпиления и поворачивались таким образом, чтобы образовать клешни, при помощи которых было возможно удерживать карандаши и тому подобные предметы.

Первые попытки сконструировать орган для схватывания при потере всей кисти были сделаны Вальхером. Он резецировал из дистального конца локтевой кости кусок длиной около 6 см и на уровне резекции образовывал ложный сустав на месте лучевой кости. Сухожилия сгибателей и разгибателей соединялись со ставшим подвижным концом лучевой кости. Приобретенная благодаря этому активная подвижность в соединении с пластинкой для схватывания создает клешню, которой можно пользоваться активно. Эта пластинка для схватывания укрепляется в гильзе на предплечьи.

a *b*

Рис. 480 *a* и *b*. Операция по Элекеру. При потере всей кисти он использовал большой палец ноги на укороченную лучевую кость.

Значительно более полноценных результатов достиг Элекер тем, что он укорачивал лучевую кость и пересаживал на нее большой палец ноги, который работал, упираясь в выстоящую культю локтевой кости. Результаты, демонстрированные им на хирургическом съезде, были поразительны. Рис. 480 *a* и *b* показывает большой палец Элекера.

Идея Крукенберга, заключавшаяся в том, чтобы широко отделить локтевую кость от лучевой и сделать ее подвижной настолько, чтобы из

культи предплечья образовался ножницеобразный орган для схватывания [illegible] перепонки. По учению Крукенберга анатомическое соединение лучше всего описания объяснит сравнение рис. 481. Как он задумал и работает уже готовая культя Крукенберга, мы видим на рис. 482. Эта культя культи предплечья чрезвычайно хороша. Но функциональная способность ее настолько возвышена, что при двусторонней потере кисти необходимо делать **хотя бы одну такую культю.**

Рис. 481. Операция по Крукенбергу для создания органа в виде ножниц из культи предплечья для целей схватывания и удержания.

1—двуглавая мышца плеча; 2—короткая поворачивающая ладонь наверху м.; 3—длинная [illegible] 7—лучевая кость; 8—внутренняя плечевая м.; 9—длинная ладонная м.; 10—внутренняя локтевая м.; 11—поверхностная сгибающая пальцы м.

Крукенберг сконструировал также протезную кисть, которая надевается на культю и движется вместе с ней. Автору кажется, что это идет в разрез **с идеей его операции.**

Большое внимание привлекло к себе во время войны предложение Зауербруха; мысль его заключалась в том, что мышцы, обреченные в ампутационной культе на гибель вследствие невозможности функционировать, утилизировать для производства движения с помощью частей, заменяющих утерянные отделы конечностей.

Такая мысль была высказана уже раньше и приведена в исполнение итальянцем Ванетти, но в то же время она не получила распространения.

Имя Зауербруха, диктуемая временем, необходимость и простота идеи повлияли на то, что эта операция была с воодушевлением принята, как спасение в момент наибольшего напряжения. В Зиннене был организован лазарет, в котором **Зауербрух лично производил эту новую операцию и обучал прикомандированных к нему хирургов. Во всей Германии началось** соревнование между хирургами и ортопедами на наиболее совершенное выполнение этого нового способа при наиболее тяжелых условиях.

Параллельно техники задались целью сконструировать необходимые при этом протезы. Все протезы, которые существовали до тех пор, не могли быть использованы, а когда и новые конструкции протезов не привели к ожидаемым результатам, то в этом винили несовершенство конструкций и требовали еще большего их усовершенствования.

Рис. 482. Культя предплечья по Крукенбергу, приспособленная как орган для схватывания.

В настоящее время по этому поводу уже возможно составить окончательное суждение. Достигнутые результаты не вполне безуспешны. Все достигнутое в этом отношении имеет даже определенную ценность и заслуга Зауербруха велика. Но полного осуществления возлагавшихся на этот способ надежд

нет. Надежды были, с одной стороны, преувеличены, а с другой — из поля зрения ускользнул важный момент.

Если какой-нибудь участок конечности должно привести в движение сустав, развивая тягу, которая необходима при выполнении работы, то при этом мышца должна не только приводить в движение сустав, но и передавать суставу свою мышечную силу. Автор попробует объяснить это на примере.

При крепком сжимании пальцев в кулак также прижимаются друг к другу и суставные поверхности. Так как последние при этом расположены близко друг от друга, то и этот лопнший эффект затрачивается незначительной частью мышечной силы. Иначе обстоит дело, если когда занятия успели на почве гипертрофии и образовался разбитый кистевой сустав. В этом случае пальцы могут быть сжатыми в кулак, но ему не хватает силы, необходимой для выполнения работы. Сгибательные мышцы пальцев при этом не только не атрофированы, но могут даже быть гипертрофированными. Недостаточно полезный эффект этой работы объясняется тем, что эти мышцы, сокращаясь, должны, прежде чем сделать возможным сжимание в кулак, привести сначала в устойчивое положение разбитый сустав. Для такого воздействия на кистевой сустав уходит большая часть мышечной энергии, а оставшаяся энергия оказывается недостаточно для того, чтобы привести пальцы в движение, необходимое для выполнения кистью работы.

Такие же точно соотношения существуют в культе, снабженной протезом Зауэрбруха. Тяга мышечных культей, связанных с протезом, идет сначала на прижатие протеза к культе и только после того, как протез плотно крепко соприкоснется в культе, может иметь место приведение в движение самого дистального протеза по отношению друг к другу. Если сила мышечных культей использована для процесса фиксации и сокращения мышц исчерпана, то для выполнения ее собственной работы уже не остается ничего.

Это дает нам указания на то, какие нужны условия для успеха при операции Зауэрбруха и почему при отсутствии этих условий операция не достигнет цели.

Условием, необходимым для успешного исхода операции Зауэрбруха, является настолько прочная связь протеза с культей, чтобы она допускала только самые незначительные смещения. Вторым условием для этого является наличие в мышечной культе длинных двигателей.

Подготовка мышечных культей для протезирования является сравнительно простой задачей, а протезов, удовлетворяющих всем требованиям, в настоящее время вполне достаточно.

Наиболее благоприятные условия представляют низкие ампутации предплечья. Посредством отделения мышечной культи от кости можно сделать ее настолько свободной, чтобы прочно насадить на нее воронку протеза. Мышечная культя, отделенная от кости, обладает большой амплитудой для движения. Конечно нельзя ожидать в этих случаях большой силовой способности. Для работы кисть даже в лучшем случае непригодна, но для повседневных отправлений ею можно пользоваться. Для людей, лишенных обеих кистей, получаемые таким путем результаты неоценимы и имя Зауэрбруха также увековечены будут в веках признательностью. В остальном снабженные безрукого активным зауэрбруховским протезом дает только

косметический результат, который может быть достигнут индивидуально в каждом отдельном случае.

Протезы. Мы переходим к описанию протезов и после нескольких кратких замечаний общего характера рассмотрим в дальнейшем последовательности, какие общие сказываются культяи, какие требования предъявляют культи к протезу, в какой степени эти требования могут быть удовлетворены и какие конструкции протезов дают наиболее совершенные результаты.

В общем нужно прежде всего сказать, что протезы для ампутированных, являются только заменой, суррогатом; они не заменяют и по настоящее время лишь неполным отсрочкой, какой им давали в тяжелые годы войны. Никакой протез не может даже приблизительно заменить собой потерянную часть тела, потому что в нем нет самого важного—жизни.

Этим объясняется то, что обладатель протеза и его конструктор так часто расходятся в мнениях по поводу одного и того же протеза. Больной протеза недоволен, что вместо живой части тела ему предлагают несовершенный мертвый предмет, а конструктор протеза между тем гордится, что вернул увечному утерянные возможности, которых его лишила ампутация.

Второе замечание общего характера относится к конструированию и выполнению протезов.

С давних пор работа врача и техника протеза шла совместно. Врач указывал технику на те функции, которые должен восстановить протез, и объяснял ему, как работает живой организм для выполнения этих функций; врач обращал внимание техника на те затруднения и преимущества, которые представляет та или иная культя, а также на те обстоятельства, которые должно принимать в расчет в связи с профессией ампутированного, его возрастом и общими условиями жизни. Только немногие из врачей овладели техникой протезного производства и вели наблюдение за выполнением протезов и их примерками. Для этого им в большинстве случаев недоставало технического образования.

Тот, кто в качестве специалиста берется обслуживать ампутированных протезами, безусловно должен обладать техникой и настолько, чтобы быть в состоянии определить качество работы техника. Он должен также знать технику модельку культи, изготовляемую им самим. Необходимые для этого знания дает только медицинское образование. Спустя некоторое время должен наблюдать за примерками и сдачей протеза. Следовательно, протезирование является работой технической, для которой врач по условиям профессии не обладает необходимыми познаниями. При примерках, связанных с приложением для врача техника, однако, как например при выполнении выносливых деревянных приспособлений, расположения гильзы культи на культю, соединения протеза врача имеет первостепенное значение.

Теперь мы перейдем к описанию протезов для различных культей, начиная с ампутации пальцев ноги. При потере этих пальцев протез не нужен. В этих случаях достаточно сделать подошву сапога плоской, несколько приподнятой впереди, а носок набить слегка ватой. Подошва отчасти восполняет пробел, получаемый при отсутствии, если работа, требующая подъема, отсутствует. Хорошо пружинящая стелька компенсирует отсутствие ее собственной пружинистости.

При ампутации костей плюсны важно, чтобы [illegible] колен культи хорошо поддерживались боками. После вакуум-[illegible] та, отделяемая стопа при ампутации, не нужна заменить. [illegible] нодеть [illegible] чулок, [illegible] вуаль необходимо сделать [illegible] предварительно введенной [illegible] стальных [illegible] Подошвенно кверху подошвы несколько приподымают и подгибают верхнюю часть [illegible] вошька, которая заменяет [illegible] подделывается несколько короче, чем утерянная часть стопы. Между концом вошька и концом [illegible] должно быть оставлено некоторое пространство, чтобы при [illegible] нии стопы не было никакого давления. От [illegible] такого [illegible] хорошо предохраняет язычок из [illegible], укрепляемый на конце вошька и идущий до верхней части [illegible] с шнуровкой на тыльной части стопы и на передней поверхности голени.

С трудом поддаются протезированию культи после операций Лисфранка и Шопара. Только что описанная конструкция не годится



Рис. 483. Ножная пластинка [illegible]

a b

Рис. 484. a и b. Протез [illegible] операциях по Шопару и Лисфранку

для продолжительной носки, даже если культя и не принимает выше упомянутого неправильного положения или если его устраняют путем [illegible] вика переносных сухожилий. Необходимо брать гильзу для голени и соединить с нею заменяющую часть стопы. После всякого рода попыток автор пришел к убеждению, что [illegible] шарнира следует отъединяет, а стопную часть надо разделить на две части. Часть стопы, соединенная с голенью, делается короче, чем обычно у искусственной ноги. Подошвенная же передняя часть делается с допуском сравнительно большого тыльного сгибания.

Такой протез работает так же, как простое стремя, применяемое [illegible] маном и приспособление для деревяшки (рис. 485). Внешний вид протеза изображен на рис. 484 a и b.

Большие трудности представляют изготовление протезов для культей, сходных в большей или меньшей степени с пироговской культей; наилучшие результаты получаются, исключая совершенно голые шарниры и перенося подошву стопы на нее самое или же конструируя стопу, как для культей Лисфранка и Шопара.

При недостаточной выносливости протезной культи верхний [illegible] гильзы голени можно изготовить так, чтобы часть тяжести передавалась

на выступы большеберцовой кости. В таких случаях лучше всего делать голенную часть из дерева.

Эти протезы годятся и для длинных культей голени; их только надо укреплять на бедре при помощи манжетки, чтобы они не соскальзывали.

При коротких культях голени следует поднять бедренную часть вверх, лучше всего перенести упор на седалищный бугор. При длинных культях выстилают воронку культи мягкой подкладкой. Хотя это и не дает большой опоры, но для ампутированного очень важно ценное представление ощущение почвы.

Короткие культи голени трудно обхватывать. Этого можно избежать, воспользовавшись воронкой ноги Дерфлингера. Эта воронка, сделанная из твердой кожи, надевается на культю и вместе с ней вдевается в гильзу. Между верхним краем гильзы и нижним краем воронки натянуты резиновые ленты, регулирующие скольжение воронки в гильзе.

Рис. 485. Качающаяся воронка по Гохту для коротких культей

Для коротких культей голени, находящихся в положении сгибания, Гохт создал весьма целесообразную конструкцию в виде так называемой качающейся воронки. Конструкция эта наглядно изображена на рис. 485.

Деревяшка для колена, представлявшая ранее нормальный протез для инвалидов с ампутированной голенью и ради которой прибегали к высокой ампутации голени, теперь оставлена не без основания.

Коленные культи можно очень хорошо протезировать деревяшками. Для искусственных ног встречаются затруднения, как мы уже говорили, в смысле устройства необходимых для движения конструкцию частей. Наиболее приемлемый результат получается при охватывании культи плотно прилегающей воронки из твердой кожи. Для предохранения голени от раскачивания необходимо наложить резиновый тяж спереди поверх колена.

Коль скоро при культях бедра остается для этого место со стороны короткой культи, во внутреннюю часть протеза вырабатывается пружинящий механизм для приведения колена в движение.

Для этого в настоящее время имеются весьма употребительные и хорошо знакомые каждому протезисту конструкции.

Для избежания подгибания колена вперед при протезировании бедра коленный шарнир отодвигают несколько кзади от линии отвеса. Этот прием дает достаточную устойчивость вместе с пружинящим механизмом, идущим для выноса голени вперед. Во большинстве случаев можно отказаться от тормозящих приспособлений. Но и среди них в настоящее время имеются достаточно совершенные конструкции. Особенного упоминания заслуживает искусственная нога Габермана Шедэ.

Еще и по настоящее время большинство конструкторов не обращает достаточно внимания на один момент при конструировании протезов для бедра, а именно на правильную ориентировку в отношении оси ноги. Большей частью ось протеза голени является прямым продолжением оси бедра. Это правильно только в том случае, когда сохранившаяся нога находится в положении умеренного genu varum. Если другая нога находится в положении физиологического Х-образного искривления, то и протез должно изготовить при том же положении.

После этого ось протеза должна точно совпадать с осью культи. Если культя, как это обыкновенно бывает, находится в положении сгибания и отведения, то ось протеза не должна представлять продолжение оси культи. Необходимо увеличить угол вертлужной бедра непосредственно подвершиной культи на столько, чтобы получить правильную ориентировку оси, проведенной через культю и протез. Таким путем недостаток, заключающийся в неправильном положении культи, если и не устраняется целиком, то все же уменьшается в значительной мере.

Гуляях обратил особенное внимание на последний пункт. Сделанные им схемы 486 a и b очень ясно показывают, как отходит ось протеза при неправильной установке культи бедра.

Важной частью каждого протеза нижней конечности является бандаж, т. е. то, что держит для укрепления протеза на теле.

При поднятии кверху находящейся в протезе культи собственная тяжесть протеза стремится опустить этот культи. Бандаж должен оказать противодействие этой тяге. Сверх того бандаж используется для

Рис. 486 a и b. Ориентировка протезной оси по Гуляху.

Рис. 487 a и b. Протез для бедра с простым бандажом, перекинутым через плечо.

того, чтобы при высоких ампутациях, исключающих возможность движения культи, приводить в движение протез во время ходьбы.

Наиболее простым видом бандажа является манжетка вокруг бедра, с которой мы уже имели дело при протезах для длинных культей голени.

При коротких культях голени много раз делались попытки предотвращать соскальзывание протеза с культи посредством и погнутого приглаживания гильзы голени к мыщелкам колена. Еще лучше кроме того подвешивать протез на туловище. При культях колена и бедра это является безусловно необходимым.

Обычно для такого подвешивания употребляются помочи, идущие через плечо (рис. 487 a и b). Эти помочи отличаются тем преимуществом,

что они дают возможность перенести давление туловища на протез. Это мы и осуществляем таким образом, держа культю в состоянии подвешивания протеза в двух точках. Чем больше, скажем, из плечевых тесемок, легко приготовить и очень просто снять другим. Особенно и вполне заслуженно ценится **бандаж Фитвеля** (рис. 488 a и b).

a b

Рис. 488 a и b. Бандаж Фитвеля.

Все же все бандажи, идущие через плечо, имеют большие недостатки. Неприятность и необходимость чувствовать такие помочи в плечах влечет за собой **тяжелую и длительную нагрузку позвоночника. В связи с этим в практике начинают все чаще попадаться случаи тяжелой недостаточности позвоночника, обусловленной ношением протезов. Больные страдают не только типичными формами недостаточности позвоночника, но у них обнаруживаются иногда весьма тяжелые изменения костей позвоночника. Очень** часто такого рода больные жалуются на невралгические боли в культе. Этому не приходится удивляться, если вспомнить то, что мы говорили о связи между шинажом и недостаточностью позвоночника. Такие случаи дают мне право высказать предположение, что невралгии культи часто бывают центрального происхождения.

Чтобы избавить этих больных от жалоб, необходимо разгрузить плечи от тяжести протеза. Такая разгрузка сразу же дает эффект, но как правило для полного прекращения жалоб требуется довольно много времени.

При невозможности подвесить протез на плечо последний следует приспособить к ношению с опорой на таз. Выполнение такого рода конструкции гораздо сложнее, чем бандажи, перекинутые через плечи. Этим вероятно и объясняется, что эти конструкции так мало применяются. Не считая простых тазовых колец, от тех автор видел только при протезах бедра, изготовленных Фр. Гессингом. До войны автор так же, как и Гоффа, работал по этому образцу. После войны автор, поддаваясь общему течению, перешел к простому подвешиванию на плечи, но, разочаровавшись в этом способе на практике, снова вернулся к укреплению протеза с тазом.

a b

Рис. 489 a и b. Протез для короткой культи голени, снабженной приспособлением для подвешивания к тазу.

Уже при коротких культях голени автор дает тазовую часть, состоящую из футляра, охватывающего половину таза, и двух ремней для его прикрепления. Протез и подвесная часть соединяются куском кожи, в который заделывается

[illegible] ремня; многочисленные кнопки с отверстиями дают возможность делать перестановки (рис. 489 a и b).

Культи сустава, особенно короткие, не дают сильным тазовым мышцам. Сустав [illegible] выпуклыми кнопками прикрывается кожа подвижной [illegible], [illegible] между этими кнопками и пальцем бедра проходят под металлическими [illegible] (рис. 490 a и b). При таком соединительном [illegible] протез сидит прекрасно, но [illegible], что движения протеза не вполне совпадают с движениями таза.

Больные с тяжелой формой недостаточности позвоночника получают короткий корсет с тазовыми дугами; к корсету подвешивается протез (рис. 491 a и b).

Укрепляя протез с тазом, можно конечно сверх того перебрасывать через [illegible] систему для подвешивания [illegible] протеза, производимых культей (рис. 490 a и b).



c a b

[illegible] 490 a и b. [illegible]



a b

[illegible] 491 a и b. [illegible] получают короткий корсет с тазовыми дугами. Протез подвешивается к корсету.

Кроме того для некоторой разгрузки позвоночника от тяжести протеза применяют еще вместо искусственной ноги деревяшку (рис. 492 a—c).

До войны при ампутациях бедра всегда применялась деревяшка, большей частью вперемежку с искусственной ногой. В время войны распространилось мнение, будто деревяшка является с виной примитивным приспособлением, затрудняющим обучение ампутированного ходить с искусственной ногой. Было даже постановлено принципиально изгнать употребления вышеописанной гипсованной деревяшки; по сию пору автор в этом отношении придерживается другого мнения. Деревяшка ни в коем случае не мешает ампутированному научиться ходить с искусственной ногой. Пользование ею попеременно с искусственной

ногой дает возможность позвоночнику время от времени отдыхать от перенапряжения, вызываемого ношением искусственной ноги. Кроме того при ходьбе по неровной почве деревяшка создает гораздо больше уверенности, нежели искусственная нога. Поэтому сельское население всегда предпочитает деревяшку.

Все то, что можно было бы сказать о совсем коротких культях бедра и об экзартикуляции в тазобедренном суставе, нами приведено уже выше. К этому следует еще добавить, что тазовый каркас должен прочно сидеть и хорошо охватывать тело, а клапан, соединяющий его с протезом, быть надежным.

а б в

Рис. 492 *а*, *б*, *в*. При особо тяжелых формах [illegible] необходимо вместо искусственной ноги [illegible] с коротком тазовом корсете.

Все, касающееся увечных с двусторонней ампутацией бедер, уже упомянуто нами выше. Не приведены еще некоторые замечания относительно стопы.

Много говорилось о том, какая стопа является наилучшей для искусственной ноги. Обычно применяемая деревянная стопа мало целесообразна. Голеностопный сустав делают пружинящим для того, чтобы установить подвижность стопы в отношении голени. При употреблении для того тугих и плотных резиновых буферов эта подвижность недостаточна. Если же они мягки, то стопа представляет бесполезный придаток, так как она функционально непригодна для выбрасывания тела вперед во время ходьбы.

Автор пробовал устранить эти трудности посредством блочной стопы. Для этого он снабжал стопу, прочно соединенную с голенью подошвой, представляющей вырезку из поверхности цилиндра, через которую нормально происходит катание стопы (стр. 441). Ампутированные,

снабженные таким приспособлением, ходят очень хорошо по гладкой почве, но для неровной почвы такая блочная стопа непригодна. При деревяшках часто с успехом применяется стопа, изготовленная таким же образом, но более укороченная для наступания.

Часто с пользой для ампутированного применялся способ создания подвижности стопы в самой же стопе; для этого на протез насаживались резиновые или твердовойлочные стопы. При резиновой стопе соединение с голенной частью делается совершенно неподвижным, при войлочной голеностопный шарнир делается пружинящим. Еще несколько слов о материале, из которого изготовляют протезы для ног. Для этой цели можно пользоваться кожей, жестью, деревом.

Практика показывает, что деревянные протезы оправдывают себя лучше других. Это подтверждается еще довоенным опытом. Деревянные протезы труднее изготовить, поэтому они стоят дороже. Вообще же стоимость деревянных протезов значительно понизилась с тех пор, как их стали выпускать массовыми полуфабрикатами. Весь протез нельзя изготовить на фабрике так, чтобы его можно было сразу же надеть на культю. Окончательное оформление протеза при пользовании полуфабрикатами должно производить непосредственно по телу ампутированного.

Резюмируя все вышесказанное, мы можем признать, что изготовляемые в настоящее время протезы отвечают всем правильно предъявляемым к ним требованиям.

Протезы для верхних конечностей.

Они гораздо многообразнее, чем для нижних. Их отличие не только в смысле уровня ампутации, материала и качества выполнения, но главным образом в отношении цели, преследуемой этими протезами. Различие целей влечет за собой и описываемые различные способы протезирования, поэтому рассматривать протезы для верхних конечностей в той же последовательности, в какой мы рассматривали протезы для нижних, не представляется возможным. Кроме того таких типов, какие имеются для нижних конечностей, в отношении верхних конечностей еще не существует. Здесь все еще существует гораздо большая текучесть форм, которая пожалуй останется и далее. Нам придется ограничиться обзором этих протезов в общих чертах, причем мы их делим на: протезы, предназначенные только для прикрытия дефекта конечности; протезы, используемые в качестве вспомогательных рабочих протезов, и протезы, заменяющие руку или кисть, не только в смысле формы, но и в смысле выполнения функции.

Протез, целью которого является только маскирование дефекта, в настоящее время называют **косметическим**.

Такой косметической рукой с давних времен снабжали инвалида после операции. Выше было сказано, как пользовался ампутированный такой рукой.

Тип такой руки изображен на рис. 493. Она является лишь подражанием руке по форме. Культя вводится в пустоту плечевой части. Тесьма, отходя от края воронки для культи, проводится через надплечие, по задней части шеи и крепко удерживает руку. Обычно такая удерживающая тесьма проводится также через подмышку здоровой стороны. Для

и для придания особой надежности к удержанию культи иногда [illegible] на [illegible] хомутик, а от него уже проводить тесьму через подмышечную впадину здоровой стороны.

В этом протезе локтевой сустав подвижен и при помощи [illegible] может [illegible] положении. [illegible] также [illegible] относительно [illegible]. Подвижность [illegible] в одном направлении. [illegible] устроен таким образом, что пальцы остаются в том положении, какое им придано. Пальцы [illegible] и не [illegible], а большой палец [illegible] в пястно-фаланговом суставе такое положение, что его конец подвижен относительно концов других пальцев. Эластичный тяж придавливает его к остальным пальцам, растопыривание возможно только при помощи другой руки.



Рис. 4[illegible]. Косметическая рука из дерева.

Важнейшие вариации такой косметической руки относятся к кисти. Целью всех вариаций является, с одной стороны, восстановление некоторой функциональной способности руки, а, с другой стороны, наилучшее подражание форме утерянной руки.

В руках первого рода пальцы изогнуты в виде крючков для того, чтобы на них можно было повесить при носке легкие предметы, или же в области ладони делается небольшое приспособление, в которое можно вставлять приборы для еды и другие тому подобные предметы. Часто также руки конструируют таким образом, что кисть можно совершенно снимать и вместо нее прикреплять рабочий крючок, рабочее кольцо или что-либо подобное. В такой конструкции мы имеем комбинацию косметической руки с рабочей.

Если главное значение придается косметической стороне, то вместо деревянной кисти, обычно применяемой в этих случаях, изготовляют кисть из какого-либо мягкого материала. Лучше всего, когда вырезывают кисть из твердого войлока с медной проволокой, проведенной через всю кисть до концов пальцев. Пальцы и кисть [illegible] принимают любое положение и удерживаются в нем. Рука мягко ложится на стол и не стучит, как деревянная.

Следует указать на одну техническую уловку: такая косметическая рука, а главным образом ее кисть не должна быть таких же размеров, как на здоровой стороне. Ее нужно сделать значительно меньше, иначе она будет казаться слишком большой.

Как кисть косметической руки, так и вся рука могут изготовляться из различных материалов. Наиболее частой, прочной и легкой является рука, сделанная из дерева.

Рабочие протезы. Протезы, которые по своему назначению должны создать работоспособную культю, называются рабочими протезами.

Изобретателями таких рабочих протезов [illegible] являются сами ампутированные. Это вполне естественно, так как каждый, кто теряет руку, ищет способа возместить утерянные функции.

Продукты, полученные в результате таких стремлений, различны. Это зависит, во-первых, от того значения, которое имеет для ампутированного та или иная функция, а во-вторых, от таланта изобретателя. Таким образом рабочие протезы изобретены в большом количестве и суть весьма различны между собою. В большинстве случаев это весь-

Рис. 494. Рука по Келлеру.

[illegible] Каждый из таких протезов подходит только для одного случая, отличающегося [illegible] данными. Поэтому [illegible] ампутированного [illegible] для своего [illegible] для своей работы и сообразно со своими [illegible]. Если у другого ампутированного [illegible] такой же культи, сделанная для [illegible] работы, то [illegible] свойства [illegible] для него требуется иной протез.

Попытаться [illegible] протезы, которые объединяли бы все функции, имеющиеся в различных отдельных протезах, или это попытаться [illegible] в корне неправильно. Попытки создать универсальные рабочие протезы по крайней мере настолько [illegible] потребовали чрезвычайно много [illegible] со стороны инженеров, очень много денег, а [illegible] ампутированных очень много терпения и совместной работы. В смысле технического [illegible] отличались таким путем расширяющимся и выдающимся достижением, но они все без исключения не применялись ампутированными.

Рис. 495. Ампутированная [illegible] четырех [illegible] снабжен Гортмеем протезами.

Для пользующегося в протезе и пользующегося им имеют значение только те функции протеза, которые нужны лично ему. Все остальное является бесполезным и вредным балластом. Те функции, которые в состоянии выполнить рабочий протез, либо настолько просты и примитивны, что не только достаточно весьма примитивного приспособления для этой цели, но и чем проще конструкция, тем лучше результаты, либо требования ампутированного настолько индивидуальны, что они могут быть удовлетворены только при помощи чрезвычайно индивидуальной конструкции.

Примеры рабочих протезов, сконструированных самими ампутированными, представлены на рис. 472 и 473.

К этому следует добавить еще несколько важных замечаний.

Многие ампутированные пользуются рабочим крючком. Этот крюк получил гениальное развитие в руке Келлера (рис. 474). Келлер — крестьянин и сам сконструировал для себя протез, при помощи которого он был в состоянии выполнять все сельскохозяйственные работы так же, как и здоровый человек. Думали, что этот тип протеза может быть приспособлен для всех ампутированных, занятых в сельском хозяйстве. Но кисть Келлера осталась его индивидуальным рабочим протезом.



Рис. 496. Приспособление надетое на гвоздь, для протеза руки инвалида с ампутированными четырьмя конечностями.

Большое значение сознательной с[illegible] ампутированного в этой области доказал Гефтман. Он показал нам инвалида с двусторонней ампутацией стоп и кистей, который [illegible] только научился ходить на протезах, но при помощи рабочих протезов выполнять все требования, предъявляемые повседневной жизнью, а также работать в клинике Гефтмана и зарабатывать себе пропитание (рис. 495). Он работал в механической мастерской. Протезы состояли из простой гильзы на предплечье, которая удерживалась ремнем, укрепленным на плече выше локтевого сустава. К пластинке на конце гильзы прикреплялись различные приспособления для работы. Таких приспособлений этот инвалид имел большое количество. Они были надеты на гвозди, набитые на доску один возле другого (рис. 496). На этой доске было все, что нужно больному в течение дня.

Рис. 497. Инвалид с ампутированными обеими предплечьями. Протезы, сконструированные им самим, предоставляют ему возможность [illegible] повседневной жизни и профессии в качестве торговца.

Как ни важны были достижения Гефтмана, однако нельзя было сделать их общим достоянием.

В качестве примера рабочего протеза, объединявшего в себе несколько различных функций, можно указать на протез Неймана, ставший известным нам во время войны (рис. 497). У него в молодом возрасте были ампутированы оба предплечья, после чего он стал бродячим торговцем. Своими протезами он пользовался для еды и питья, для письма и счета денег, а так-

же для упаковки и распаковки товаров. Короче говоря, он делал все; его протезы, которые можно было выпаривать и предохранять от инфекции, почти что вызывали чувства зависти. Насколько ловко Нейман пользовался своими протезами, настолько же неловко манипулировали другие такими протезами.

Чтобы указать хотя бы на один образец протеза, из числа изготовленных во время войны инженерами, приведем **универсальную руку по Таннебергу** (рис. 498). Автор полагает, что изображенный на рисунке портной в настоящее время не пользуется этой рукой ни для шитья, ни для чего-либо другого.

Рис. 498. Универсальная рука по Таннебергу.

Самую высокую цель ставят перед собой **те из протезов, которые по своему назначению должны замещать руку как в отношении формы, так и в отношении функции.**

Важность этой задачи вполне оправдывает данное такому протезу название—**искусственной руки.** Это название оправдывается также той умственной работой, которая затрачена для достижения намеченной цели.

Стремления создать искусственную руку относятся конечно к давно прошедшим временам. Доказательством этого служит **железная рука** Гетца фон Берлихингена. Это название употребляется не только в переносном смысле, оно является выдающимся достижением старого протезного искусства. Гец не только стучал по столу своей железной кистью, когда разговаривал с врагами; этой же кистью он держал меч во время боев. Сжатие в кулак происходило при помощи здоровой руки. Разжатие производилось при помощи пружинящего механизма, действовавшего при нажатии на выступающие сбоку пуговицы.



Рис. 499. Рука по Баллифу. Рис. 500. Рука по Карвесу.

Попытки сделать движения искусственной рукой независимыми от помощи другой руки относятся только к новейшему времени. Среди этих попыток следует различать две группы. К первой группе относятся те способы, при которых протез приводится в движение частями тела, обычно не функционирующими для этой цели, ко второй—те, при которых в качестве источника силы используются остатки мышц, сохранившиеся в культе после ампутации. Протезы, относящиеся к первой группе, называются

активными протезами с непрямой силовой передачей, к которой принадлежат эластические протезы с прямой силовой передачей.

Из активных протезов с непрямой силовой передачей мы обычно находим в литературе на первом месте описание руки по Балиффу (рис. 499). Он был сербским военным врачом. Описание его руки появилось в 1818 г. в Берлине почему-то на французском языке. К культе прикрепляется гильза, на которой находится кисть, приводимая в движение многочисленными шнурами. Вокруг плеча и туловища накладывается бандаж, от которого идут к кисти шнуры. При движениях плеча и туловища эти шнуры натягиваются и действие их переносится на подвижные части кисти. Таким образом приводится в движение кисть, причем характер и размах движения регулируется ампутированным по его желанию.

Рис. 501. Рука [illegible] по [illegible]

После искусственной руки Балиффа появилась рука одной женщины, баронессы Эльгер из Дрездена, пробудившей большую надежду по случаю изобретения ею искусственных рук. В дальнейшем многие другие занялись проблемой искусственной руки и достигали иногда лучших, иногда худших результатов. Но ни одна конструкция не получила широкого распространения. Все чаще подтверждалось, что приспособление конструкции руки к индивидуальным потребностям ампутированного, можно в отдельных случаях делать не только художественнейшим, но и лучшим результатом. Попытки же создать такие конструкции массовое изготовление обрекались каждый раз на неудачу.

Во время войны появилась искусственная рука, которая казалось не страдала этим недостатком. Это была американская рука по Карнесу. О совершенно исключительных результатах, достигаемых этой рукой в Америке, было сделано много сообщений. В Германию приехали два хорошие ампутанты рук, которые при помощи руки Карнеса представляли изумительные вещи. Такие же восторженные сообщения были сделаны немцами, например д-ром Кон, снабженным такой американской рукой. На рис. 500, изображающем руку Карнеса, мы видим старый уже использованный принцип Балиффа. Но конструкция и выполнение ее раньше не достигали такой высоты.

Однако и с рукой Карнеса опять настало затишье. Пробудившиеся надежды оправдались лишь частично. Эта рука обладала недостатком, общим для всех конструкций искусственной руки с непрямой силовой передачей. Этот недостаток заключался в том, что протез прикреплялся посредством бандажа к таким частям тела, которые не имели ничего общего с движениями руки. Насколько рука связана с этими частями, настолько и эти части связаны с искусственной рукой. Это стеснает свободные движения данных частей тела и затрудняет их функциональные отправления. Возникают затруднения, сильно понижающие эффективность протеза. Есть ли смысл при таком положении вещей пользоваться рукой Карнеса—этот вопрос решается индивидуально в каждом отдель-

ном случае, причем решающее значение должен иметь только личный опыт ампутированного.

В общем и целом рука Карнеса является очень ценным достижением для ампутированных на обеих сторонах таза.

Мы уже отчасти касались вопроса об активных протезах **с прямой силовой передачей.**

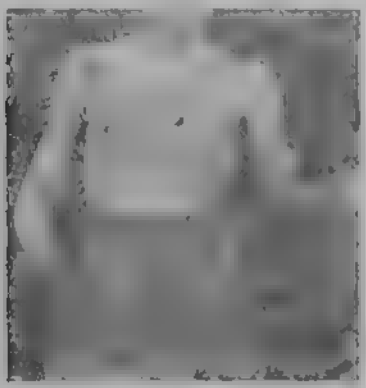

Рис. 502. Двусторонние ампутации [illegible] ампутированы. [illegible] с силовым валиком.



Рис. 503. Боковой [illegible] рис. 502 [illegible] использование источника силы. Справа прямое.

Первые попытки в этом направлении были сделаны Ванетти. Но этот опыт приобрел известность лишь благодаря выдающейся работе Зауербруха. Ванетти отделил периферические концы мышц, использованных для силовой передачи; на их дистальном конце он образовывал узловатое утолщение и накладывал плотно на этот узел тяж с петлей, использованный для силовой передачи.



Рис. 504. [illegible] протез [illegible] по [illegible] Зауербруху.

Зауербрух образовывает из мышцы силовые валики. Он также отделяет периферический конец мышечной культи, но в образовавшийся вал прокладывает выстланный кожей канал. В этот канал вкладывается штифт, к свободным концам которого приделывается приспособление для передачи силового источника на протез. Рис. 504 изображает такого рода силовой валик на сгибательной стороне культи плеча. Сквозь канал продет штифт из плечевой кости, к которому прикреплена бечевка.

Операция требует самого тщательного выбора и изолирования мышечных культей, прокладки кожного канала достаточной ширины, чтобы возможно было содержать его в чистоте, даже выстилания канала кожей, чтобы придать выносливость культе к нагрузке, и наконец использования мышечных культей для их нормальных физиологиче-

ких функций, т. е. сгибателей для сгибания, разгибателей для разгибания. Если одна и та же мышца должна быть использована для разных функций, то эта смена функции должна происходить автоматически в механизме самого протеза.

Протезы, сконструированные для целей операции Зауэрбруха, везде опираются на активные протезы, работающие с непрямой силовой передачей. Они особенно сходны с рукой Карнеса.

Достигаемые ими результаты уже выше охарактеризованы автором. Для иллюстрации их приводятся здесь рисунки, заимствованные из книги Зауэрбруха. Изображен увечный с ампутацией обеих рук (рис. 562). На левой культе плеча образованы два силовых источника, один со стороны сгибателей, другой — со стороны разгибателей. Правая культя — короткая культя предплечья, снабжена активным протезом, работающим с непрямой передачей силы. Рис. 563 и 564, изображающие движения этими протезами, не указывают на очевидное превосходство протезов, работающих с прямым использованием источника силы. Но не подлежит сомнению, что это превосходство имеется. Польза, приносимая протезами Зауэрбруха калекам, неоценима, и если говорят о том, что при помощи протезов выполняется не всякая работа, то этим нисколько не умаляется заслуга Зауэрбруха.

Если сделать обзор всего того, что было сказано относительно протезов, то надо прийти к заключению, что затраченные труды и старания еще не привели к тем результатам, которые можно было бы назвать действительно удовлетворительными. Но тут дело не в качестве проделанной работы, а в трудности самого объекта. Рука и кисть человека принадлежат к наиболее совершенным органам, которые созданы в процессе труда на протяжении исторического развития человека. Техника никогда не создаст ничего равноценного. Тем не менее работа в этом направлении должна вестись и в дальнейшем.

ДОБАВЛЕНИЕ.

УСПЕХИ СОВЕТСКОЙ ОРТОПЕДИИ ЗА 15 ЛЕТ (1917—1932).

Проф. А. К. Шенк.

(ГИФО и 1-я Объединенная поликлиника железнодорожного узла в Москве).

Советская ортопедия как одна из главнейших медицинских дисциплин в деле восстановления трудоспособности трудящихся нашего Союза полностью перестроилась на принципах, положенных во главу угла советской медицины, способствовала их развитию и углублению, ввела ряд существенных нововведений и усовершенствований в связи с характерными особенностями советской медицины и достигла определенных несомненных успехов.

Подводя итоги за пятнадцатилетний промежуток времени, мы уже теперь имеем возможность выявить некоторые характерные черты советской ортопедии этого периода, резко отличающие ее от дореволюционного периода и показывающие явные достижения, присущие нашему Союзу благодаря особенностям советского уклада новой жизни и строя, широкому развитию общественности и новым направлениям научной медицинской мысли в связи с особыми требованиями государства.

Нам кажется особо существенным тут же привести главнейшие достижения научной мысли, опыта и практики советских ортопедов и этим самым сопоставить и пополнить приведенные выше практические сведения из обширного опыта Шенка, которые в общем отражают в себе основы научного мышления, практических взглядов и навыков современных ортопедов Западной Европы, по преимуществу Германии и поэтому не могут быть безоговорочно перенесены в советскую практику.

Углубленное изучение социальной среды, нового быта и этиологизма как основных факторов для проведения определенных методик восстановления трудоспособности, а равно установка трудового прогноза и выявление особенностей советской профилактики глубоко отразились на детализированном, конкретном проведении определенных видов ортопедической помощи как профилактической, так и чисто лечебной.

Методика применения ортопедической профилактики в колхозах и совхозах, а равно

ь наших промышленных центрах подобно разработана советскими ортопедами, что представляет особую ценность как один из способов введения в жизнь среди обитателей основных профилактических мероприятий, которые должны проводиться с самого раннего возраста и притом не только врачами, но и родителями, главным образом матерями.

Методика новых ортопедо-хирургических лечебных приемов естественно нашла себе широкое страдание в условиях работы наших ортопедов, и мы с удовлетворением видим многочисленные крупные достижения.

Строгая планомерность работы, широкое использование достижений средств и развитие ортопедической помощи населению, в особенности по лечению разных форм и последствий костного, а также и некоторых видов полостного (так наз. хирургического) туберкулеза, далее устройство ортопедо-хирургических больничных отделений, объединение больниц с увеличением как количества последних, так и коечного состава, а также создание перевязочных связей ортопедии с травматологией, преимущественно промышленной и сельскохозяйственной, устройство целой сети протезных институтов, заводов и мастерских, снабжающих трудящихся протезами и ортопедическими аппаратами, и непосредственнейший контакт заводских, фабричных и иных здравпунктов, равно как больниц и клиник с диспансерами—все это представляет характерные особенности этого нового периода и крупные достижения нашего на фоне довоенных, в частности же при ортопедо-хирургической и травматологической работе развитой сети лечебных учреждений по восстановлению трудоспособности трудящихся нашего Союза.

Углубленное, конкретизированное научное изучение профвредностей и детальная разработка методик по восстановлению трудоспособности были предметом пристального внимания ортопедов, хирургов, травматологов, врачей по охране труда и целого ряда пограничных дисциплин. Обилие ценнейших работ, совершенно новыми советскими взглядами и подходами к делу, регенерирующее ортопедо-хирургического мышления на первичную и последующую травму и на сопутствующие заболевания в связи с профвредностями, разработка методов первичной обработки ран в цех, с последующим лечением в условиях стационара, в больницах и т. д. с несомненностью показывает, что успехи советского ортопедо-хирургического лечения в СССР, с применением физио- и гидротерапии дали нам полную возможность использования внутренних ресурсов организма, а равно углубленной оценки искусственных и природных лечебных факторов нашего Союза.

Громадная сеть физкультурных учреждений и связь их с производствами, с научными институтами, клиническими больницами, поликлиниками и с прочими органами здравоохранения способствуют и теснейшей связке ортопедических профилактических и лечебных мероприятий с физкультурой, профилактической и лечебной.

Функциональная ортопедо-хирургическая лечебная физкультура частью уже разработана, частью находится в период конкретизации для лечебных целей, в отношении этого одного из самых эффективных методов восстановления трудоспособности как ведущего терапии, и полезно сопутствующей ортопедическому консервативному или оперативному лечению.

Количество, качество и значимость научно-исследовательских работ по ортопедии и смежным областям резко изменились в связи с новым направлением мысли на основе критической оценки старых методов, с целью и приобретения новых взглядов в ортопедию как восстановительную хирургию для цели снижения заболеваемости, уменьшения травматизма на промышленных и сельскохозяйственных предприятиях, скорейшего для восстановления трудоспособности в кратчайший срок. Методы концентрирования и общего ударничества в борьбе с ними при этом свою видную роль.

Научная советская мысль в ортопедии прервала свой сон в период интервенции. Количество увеличение советской периодической медицинской прессы, резкое обычайное развитие советской клинической и лечебной медицинской деятельности с их эволюцией служат тому неоспоримым подтверждением.

За 15-летний период советской власти мы имеем ряд ценных научных достижений в области ортопедии и смежных областей. Раскрыта патогенетическая и клиническая сущность целого ряда заболеваний (напр. тифозных спондилитов, эндемического зобомиелита и др.), достигнуты успехи в ортопедо-хирургических вмешательствах и лечении (напр. при ревматизме, при трофоневрозах, при поражениях костей, при лечении врожденной косолапости, врожденных и патологических вывихов бедра, при гнойных и спонтанных переломах костей и суставов, при анкилозах, при восстановлении подвижности суставов с помощью артропластики, при первичной обработке ран в цехах и на производствах, при открытых травматизмах в промышленных предприятиях и в сельскохозяйстве, а также при трофоболезнях, при костном туберкулезе, в области отношений методы консервативного и оперативного, к амбулаторно и стационарно-клиническому лечению, при рационализации техники ампутации в смысле протезирования, при выравнивании стояния, при замене культей, при нормализации и стандартизации протезов и пр., пр.), поставлены и изучены специальные проблемы (напр. о темпе, о скрытой, локальной инфекции, о спондилолизе и спондилолистезе и пр.), приданы правильное направление тонусу научной мысли (напр. **кашин-бековской болезни и пр.**).

Все это находит полное отражение и согласование с насущной потребностью страны в большом количестве вновь открытых специальных ортопедических клиник и институтов, физико-ортопедических и травматологических институтов и создании и развитии ортопедических Обществ, не существовавших до этого времени, в полном расцвете и особом проявлении хирургических объединений с их ортопедическими отделами, так как

и в созыве специальных ортопедических, травматологических съездов и совещаний (преимущественно на Украине) с их проверкой научной мысли и установкой правильных путей согласно требованиям промышленности и сельского хозяйства при новых условиях механизации и коллективизации. Только в период советской власти научная ортопедия с травматологией и физиотерапией при постоянной связи с протезированием нашла себе широкое оформление в государственных учреждениях и признание права гражданства как самостоятельной медицинской дисциплины, хотя надо сознаться, пока еще не всюду и не в полной мере, насколько это диктуют жизнь и фактические запросы страны.

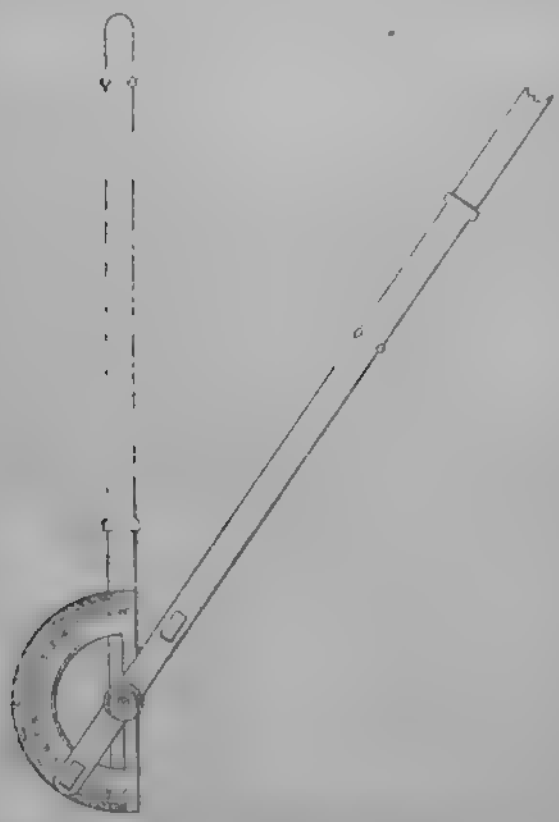

Рис. 1. Угломер [illegible] [illegible] ными ветвями.

Исполнением специального заказа по обороне страны ортопедия совместно с хирургией выдвинула ряд новых проблем и дала конкретный ответ на заданные темы, чем внесла и свою долю в это крупнейшей важности дело.

Самокритика и кризис в хирургии, находящейся на распутьи, заставили ортопедию с своей стороны признать в ряде случаев свое недостаточное понимание и бессилие в расшифровании некоторых форм заболеваний (напр. в связи с недостаточностью и неполноценностью органов и костно-мышечной системы и др.), что с своей стороны потребовало пересмотра ортопедо-хирургических показаний в связи с методикой функционального лечения органов опоры и движения.

Новый лозунг о качестве научной работы, выдвинутый в период советской власти: «учиться, углублять изучение и совершенствоваться, а не только подражать», как нельзя лучше подчеркивает современное направление ортопедической хирургии в связи с новым течением о функциональной диагностике и функциональном лечении.

Диалектический подход к науке, в частности к ортопедии, конкретизация сведений об ее отдельных разделах являлась тем фундаментом научных знаний, которые дали нашей стране весьма ценные практиче-

ские достижения на основе науки и опыта в приложении их к производству.

Мощные базы для подготовки кадров в лице ортопедических, травматологических клиник и отделений при окружных больницах, а также в форме ортопедо-травматологических, ортопедо-физиотерапевтических и протезных институтов способствовали образованию кадров ортопедов, ортопедов-травматологов, ортопедов-физиотерапевтов, ортопедов-протезистов, чего по существу не было вовсе среди государственных учреждений в дореволюционный период, за исключением Ленинградской ортопедической клиники Военно-медицинской академии и Ленинградского ортопедического института.

Ортопедия вышла, можно с уверенностью сказать, из своего подчиненного хирургии положения и отвоевала подобающее ей место среди других меддисциплин на основе признания за ней права на оформление в самостоятельную меддисциплину.

Советские идеи проникли в Европу и Америку. Исключительное внимание к достижениям советской медицины, представленным нашими корифеями медицинской науки во главе с наркомом здравоохранения тов. Владимирским на так наз. советско-германской медицинской неделе в Берлине в конце декабря 1932 г., с очевидностью показали, как относятся научные деятели и общественность Германии к советским научным завоеваниям на фронте здравоохранения.

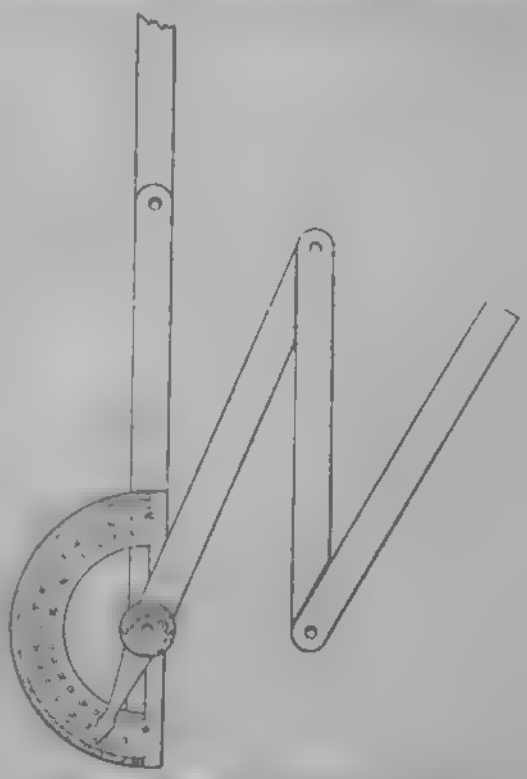

Рис. 2. Складной угломер Шенка

У нас в медицине, по меткому выражению проф. Д. Д. Плетнева, имеется «свой Днепрострой» в лице Института экспериментальной медицины, реформированного недавно на новых началах и долженствующего служить созиданию теоретической научной медицинской мысли. И до полагать, что ортопедия в тесном содружестве с неразрывно связанной с ней травматологией сможет при посредстве своего «Днепростроя» углубить свои теоретические исследования для целей практики, особенно же для производства, как в индустрии, так и в реконструированном сельском хозяйстве (колхозах и совхозах).

Таковы в общих чертах главнейшие достижения советской ортопедии за этот сравнительно краткий пятнадцатилетний промежуток времени советской власти.

Не входя в дальнейшую детализацию этих успехов, укажем лишь на некоторые методики по уточнению исследования и лечения ортопедических больных, а также по учету эффективности лечения при заболеваниях органов движения и опоры, проверенные в условиях работы наших советских ортопедов и нашедшие применение в повседневной практической работе в ряде лечебных учреждений нашего Союза.

Вопрос о методике определения степени подвижности суставов и учета этих движений до лечения, во время его и при конце проведенной терапии является весьма существенным, особенно для ортопедов и травматологов. При

Рис. 3 и 4. Эргомер Мальтенда с горизонтальным и вертикальным

этом необходимы по возможности наиболее объективные цифры измерения этих движений, чтобы, сравнивая их друг с другом, иметь возможность определить наиболее точно степень восстановления или утраты трудоспособности и учесть эффективность того или другого вида лечения.

Показания обычно применяемых угломеров различных типов нередко грешат в значительной мере. Это происходит оттого, что подвижные ветви угломеров легко смещаются по длине или в стороны частей конечности, почему ось прибора перестает совпадать с осью сустава, как это требуется для получения наиболее точных измерений. При этом цифровые данные суставных углов могут расходиться в значительной мере друг с другом.

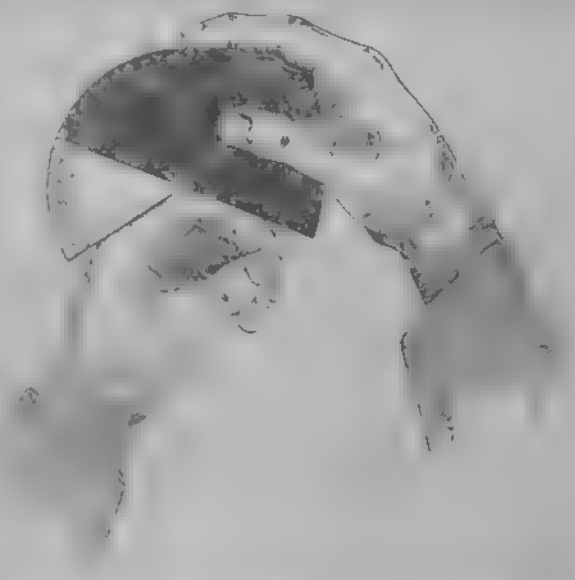

Рис. 4. Угломер Мейера для измерения движений одного сустава пальца руки.

Среди существующих в настоящее время угломеров необходимо отметить следующие, как наиболее практичные.

1. Угломер обычного типа с выдвижными ветвями (ребрами) (рис. 1). Такой же угломер, но меньшего на половину размера, складной, предложен автором по образцу обычной технической сантиметровой измерительной складной линейки.

2. Складной угломер Шенка (рис. 2).

3. Угломер Мельтгена с горизонтальным измерительным транспортиром (рис. 3 и 3а).

3а. Угломер Мейера для измерения движений в одном суставе пальца руки (рис. 4).

4. Угломер Пиллинга для измерения движений сразу в трех суставах пальцев руки (рис. 5).

Рис. 5. Угломер Пиллинга для измерения движений руки в трех суставах пальца руки.

5. Угломер американского типа для измерения движений в локтевом суставе. К каждой основной продольной ветви угломера укреплено по одному на каждой ветви перпендикулярно расположенному пружи-

пящему стальному полуобхвату, хорошо фиксирующему эту ветвь прибора к конечности (рис. 6).

6. Того же типа угломер для измерения движений в коленном суставе (рис. 7).

Для целей непосредственного графического учета движений автором предложены два схожих друг с другом прибора для лучезапястного (рис. 8 и 9) и коленного суставов (рис. 10). В каждом из них в области основного (лучезапястного или коленного) сустава расположен шаровой шарнир, кисть или голень помещаются на деревянной площадке, соединяется на одном конце с шаровым шарниром, а на другом — со струной, последняя при помощи системы блоков связана со стрелкой, движущейся по циферблату, где нанесены деления от 0 до 360°. При движениях кисти или стопы эти движения передаются стрелке, которая показывает в цифрах определенный угол отклоне-

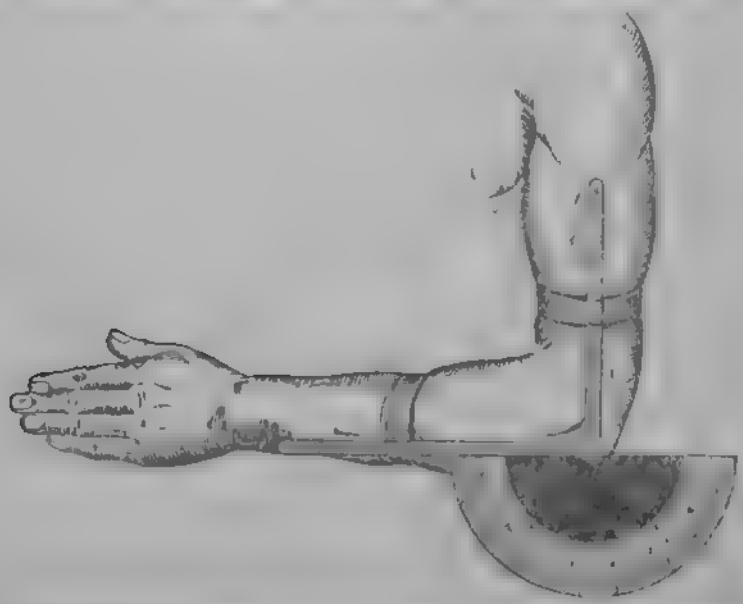

Рис. 6. Американский угломер для измерения движений в локтевом суставе

ния. Эти цифры представляют относительные величины; их можно немедленно перевести в абсолютные (градусы дополнительного сгибания) при посредстве приложения туда же шкалы (от 0 до 90°). Следовательно, можно графически прямо и точно определить в данный момент угол сгибания или разгибания, приведения или отведения кисти и стопы, а также амплитуду их движений; этим самым мы в состоянии наблюдать в течение всего периода лечения и после него увеличение или уменьшение угла при движениях, что в свою очередь дает определенный ответ о регрессировании или прогрессировании болезненного процесса.

Таким образом, суммируя данные клинического обследования вместе с этими цифровыми измерениями, можно, с одной стороны, конкретно провести учет эффективности того или иного вида лечения при определенном заболевании, а с другой — дать точный ответ о восстановлении или утрате той или иной части трудоспособности (в цифрах).

Переходя к вопросу о плотных, неподвижных и полуподвижных повязках, при этом наиболее простых, дешевых и долгосрочных, применяемых в форме шин, туторов, корсетов и т. п. ортопедической аппаратуры, надо сказать, что у нас в СССР приобрели вполне заслуженное, широкое распространение нижеследующие типы.

1. Клеевая повязка, предложенная проф. Турнером. Для ее изготовления предварительно замачивают в воде в течение нескольких (5—6) часов сомнительный (прозрачный) столярный клей. После того как он разбухнет, сливают излишек воды и кипятят на водяной бане до получения жидкого клея. Затем приготовляют пластинчатого лигнина (древесной ваты), употребляемого при хирургических перевязках, при постоянном помешивании. Количество лигнина определяется получением кашеобразной густой массы этой смеси. Предварительно снимают обычным путем гипсовый слепок с соответствующей части конечности или туловища, отливают по слепку гипсовую форму (модель). Отделывают эту модель ножом и проволочной сеткой, а затем по высыхании—стеклянной бумагой. Высохшую и отделанную модель обертывают парафиновой бумагой и натягивают на нее трико. Затем плотно обвивают 5—6—7 слоями мягкого марлевого бинта, причем в каждый слой марли втирают приготовленную лигнино-клеевую массу с помощью широкой плотной кисточки или лучше прямо ладонью (в резиновой перчатке). Количество слоев марли определяется в зависимости от размеров повязки и от густоты клеевой массы. Под конец вновь натягивают трико и ставят гипсовую модель в сушильный шкаф или на 1—2 печи в хорошо согретую духовку плиты до полного высыхания повязки. После ее высыхания повязку разрезают продольно по середине или сбоку, примеряют по телу больного, обрезают, оклеивают по краям коленкором, трико или тому подобным материей или пришивают тонкой кожей. В заключение ее отделывают ремешками, кнопками или крючками.

Рис. 7. Ортопедический аппарат для ограничения движений в коленном суставе (шина, что для лечения сустава)

2. Желатиновая формалиновая повязка в форме тутора, корсета и пр. изготовляется также, как предыдущая, клеевая. Вместо массы из столярного клея с лигнином применяют раствор жидкой желатины, употребляемой для хозяйственных надобностей, в который добавляют $\frac{1}{10}$ (по весу) часть формалина. Также послойно накладываются ходы

бинт [illegible] вмазывают кисточкой под же[illegible]тиново-формалиновый раствор, работая в резиновых перчатках [illegible] модель в вытяжном шкафу. Бумажные марлевые бинты можно брать голыми руками (с [illegible] перчаткой [illegible] материал). [illegible] приготовленные повязки сушат, как и при клейкой. [illegible] желатиновая повязка употребляется [illegible] на отдельные части [illegible] соответствующей части [illegible] продольно [illegible] бечевку или мягкую проволоку [illegible] прямо на тело накладывают тонкий слой [illegible] ходя [illegible] несколько ощотнеть, разрезают повязку вдоль бечевки или проволоки и по затвердении повязки, минут через 5, снимают ее с тела. Высушивают повязку в сушильном шкафу или в духовке плиты, а затем для придания большей плотности наращивают ее 4—5—6 слоями марли или марлевых бинтов, пропитанных раствором желатины более густой, чем при изготовлении желатиново-формалиновой повязки. Вновь высушивают. Затем идет примерка, обрезка в форме шины, оклейка краев с наружной стороны коленкором или ситцем, сушка и шина готова.



Рис. 8. Прибор [illegible] получения [illegible]жений в [illegible] по Шенку. Вид спереди.

4. Эмалитиновые и ацето-целлюлозные аппараты. Эти аппараты в общем изготовляются так же, как и желатино-формалиновые повязки: гипсовый слепок, отливка гипсовой модели, отделка ее, сушка и натяжка трико на модель. Затем наращивание [illegible] марлевых бинтов с промазыванием их с помощью кисточки раствором эмалитина в ацетоне [illegible] ацетоцеллюлозного лака в том же ацетоне (работать в резиновых перчатках, помещая модель в вытяжном шкафу). Можно также просто наматывать друг на друга слой за слоем густого лака с последующим сушкой его до получения желаемой толщины аппарата. Наконец окончательная просушка аппарата в вытяжном сушильном шкафу, примерка, обычная отделка. Лучше для большей прочности прикленать несколько тонких стальных шинок, хотя можно с успехом ряд месяцев пользоваться аппаратом и без них.

Вопрос об ортопедо-хирургической лечебной физкультуре (или иначе сказать об активных лечебных физупражнениях) представляет крайне существенный и далеко еще деталь-

но не разработанный в ортопедии метод последующего восстановления трудоспособности. Он требует строго индивидуального подхода к больному, точного выяснения подробностей временной утраты той или другой части трудоспособности и краткие согласования работы врача-ортопеда, ведущего основное ортопедо-хирургическое лечение, с врачом-физкультурником, выполняющим эти индивидуальные физупражнения. Широкое развитие вообще физкультуры в нашем Союзе вызвало к жизни врача-физкультурника, а вместе с ним и стекла изыскано этого врача для ортопедо-хирургических лечебных целей. Только при совместной дружной, глубоко продуманной работе врача-ортопеда и врача-специалиста по лечебной физкультуре можно получить действительно конкретный успех по проведению наибольшего восстановления трудоспособности в наикратчайший срок. Наша основная цель при проведении такого лечения заключается не только в восстановлении всего организма в целом, но особенно в возвращении рабочему трудоспособности, непосредственно связанной с его производством и временно утраченной им в той или иной форме. Поэтому поле деятельности врача-ортопеда весьма широко, а само выполнение этой задачи требует глубокого знания анатомии, патологической физиологии и конечно физкультуры как одного из лечебных методов. Ортопедические больные, проводящие при лечении травм и ряда заболеваний (напр. после костных операций, при костном туберкулезе и пр.) долгое время в лечебном учреждении, вынуждены часто целыми декадами или месяцами находиться в лежачем положении вследствие наложения гипсовой или иной неподвижной повязки; в случаях же поражения верхней конечности они долгое время остаются вообще без обычных нормальных движений. Такое вынужденное покойное (по преимуществу лежачее) положение несомненно тягостно влияет на общее состояние организма, вызывает атрофию бездействующих мышц, нарушение общего обмена, вдыхает на психику и пр. Поэтому в последние годы в некоторых специальных ортопедических лечебных учреждениях по восстановлению трудоспособности (напр. в Гос. институте физиотерапии и ортопедии в Москве — ГИФО) ежедневно широко проводится общая укрепляющая лечебная физкультура (общие физупражнения) туловища и тех конечностей, которые свободны от неподвижных повязок и где эта физкультура не может повлиять ухудшаю-

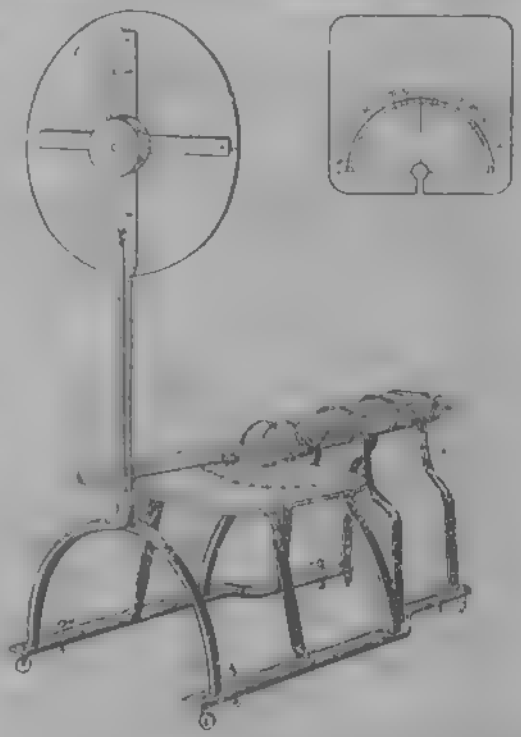

Рис. 9. Прибор для графического учения движений [illegible] сустав по Шанцу [illegible].

вдим образом на основной болезненный процесс. Эти физупражнения распадаются на общие для всех больных данной палаты и на индивидуальные в зависимости от возможности проведения того или другого физупражнения у определенного больного в зависимости от его общего состояния и характера болезненного процесса. Этот строго индивидуальный подход требует тщательного согласования между врачом ортопедом, ведущим лечение больного, и врачом физкультурником, проводящим ортопедо-хирургическую лечебную физкультуру. Далее мало того, чтобы хорошо провести то или другое ортопедическое консервативное или оперативно-лечебное мероприятие, ту или иную ортопедическую операцию, надо уметь восстановить временно утраченную больным трудоспособность. Тут необходимо глубоко вдумчивое отношение врача-ортопеда в распознавании выпавшей функции той или другой конечности или туловища, т. е., как сказано выше, хорошее знание нормальной анатомии и патологической физиологии человеческого организма. Сверх того весьма существенно важен индивидуальный подход врача-ортопеда к больному, достаточно подробное знакомство его с проводившейся больным до болезни определенным видом работы на производстве, а равно сознательное отношение самого больного к восстановлению временно утраченной им трудоспособности и желание восстановить ее в наикратчайший срок. В этих случаях на основе конкретного выявления временно выпавшей или ослабленной функции определенных мышц или чаще группы этих мышц необходимо строго индивидуализировать активную работу больного на специальных приборах, сходных с применяемыми на его производстве или с подлинными орудиями производства, которые можно и бы проводить сначала простейшие упражнения, а затем вводить более сложные комбинированные движения, увеличивая этим самую нагрузку работы. При этом требуется наличие в лечебном учреждении хотя бы основных орудий некоторых производств (слесарного, столярного и др.), а именно молотков, топоров, отверток, рубанков, пил, гаек, пружин и пр., притом разной формы, величины и веса. Сверх того тут же используются различные обычные физкультурные снаряды, как-то: мячи, силороды, гантели, диски и пр.



Рис. 10. Прибор для упражнения сгибания и разгибания в голеностопном суставе по Шеку.

Строгое осуществление врачом-физкультурником этой совместно с ним выработанной программы проведения лечебной ортопедо-хирурги-

ческой физкультуры возможно только при глубокой вдумчивости и [illegible] [illegible] [illegible] [illegible] [illegible], а равно [illegible] [illegible] [illegible] [illegible] [illegible] [illegible] в этой функционально-[illegible] [illegible] [illegible] [illegible] [illegible] ортопедо-хирургической [illegible] [illegible] [illegible] [illegible] [illegible] лечением и др. в [illegible] современных методов [illegible] общего и местного лечения.

[illegible] методом функционального лечения, при-[illegible] [illegible] [illegible] [illegible] [illegible] [illegible] [illegible] [illegible] ными методами.

[illegible] трудотерапии [illegible] из лечебных факторов, [illegible] [illegible] [illegible] [illegible] [illegible] [illegible] [illegible]. В СССР в про-[illegible] применялись и еще применяются до сих пор [illegible] [illegible] [illegible], главным образом из Швеции, Германии и частично из Франции.

Автором выработан комбинированный аппарат для лечения искривлений позвоночника, оказавшийся на практике весьма пригодным в условиях работы специальных ортопедических лечебных учреждений Ленинграда, Москвы и некоторых городов юга, а равно при применении его в условиях деятельности ортопедо-хирургических отделений обычного больничного типа и в поликлинической работе.

Аппарат (рис. 11) составляют следующие части:

1. Вертикальная съемная шведская стенка в виде пролета с перекладинами овальной формы, укрепляемая вертикально на укрепленных в стене двух кронштейнах с глухими крюками на некотором расстоянии от стены. Эта шведская стенка может быть поставлена и наклонно, этим самым она превращается в наклонную

Рис. 11. Комбинированный аппарат по Шлыку для лечения искривлений позвоночника. Общий вид.

лестницу, причем в среднюю часть всей лестницы вставляется в продольном направлении упругая тонкая узкая доска, укрепленная на концах в перекладины лестницы с помощью вращающихся деревянных зажимов, а в середине могущая быть выгнутой благодаря подкладке под нее на 1—2 перекладины деревянных подставочек.

2. Узкая скамейка типа шведской скамейки из трех досок равной величины, шириной все вместе в ширину плеч взрослого человека,

длиной же в рост человека несколько выше среднего. Две боковых доски соединены с средней петлями вверху, внизу и посередине с каждой стороны. К средней доске на одном из ее концов (головном) наглухо укреплены два плоских крючка такой длины и ширины, чтобы они свободно могли цепляться на перекладину шведской стенки. Сверх того в ширину средней доски устроены два плоских камешка такой высоты, чтобы при подтягывании их посередине к доске у ножного конца эта доска находилась в горизонтальном положении. На задней поверхности средней доски в трех местах (на концах и в середине) имеются 3 деревянные плотные планки, движущиеся в металлических плоских скобках. На верхнем конце каждой боковой доски укреплено по одному проволочному крюку. Наконец на верхнем же конце средней доски заподлицо с последней укреплена врезанная в дерево металлическая скобка для вкладывания в нее металлического стержня в форме крюка для коромысла аппарата Сайра для вытяжения за голову с помощью кожаного головодержателя и за подмышники.

Рис. 12. Комбинированный аппарат по Шеку для лечения искривления позвоночника. Больной на сумке при лечении бокового искривления позвоночника.

В случае желания применить **наклонную плоскость** с вытяжением по Сайру поднимают в стороны обе боковые доски, ставят их в одной плоскости со средней доской, укрепляют сзади с помощью выдвинутых в стороны планок; придают желательный наклон этим трем соединенным вместе доскам, навешивают крюки у трех досок на соответствующую перекладину шведской стенки и укрепляют крюк для коромысла с аппаратом Сайра. Таким образом эта длинная скамейка может служить в качестве шведской скамейки и в форме наклонной плоскости.

3. Бум типа шведского бума. Он состоит из четырехугольной вертикальной деревянной рамы с крючками на задней верхней части для навешивания на одну из перекладин шведской стенки. К этой основной четырехугольной раме перпендикулярно к ней наглухо прикреплена рама меньшего размера, а на нее накладывается еще съемная рама с вырезом спереди. В оба бока этих двух рам врезаны заподлицо металлические планки с отверстиями так, что можно придать верхней

горизонта и под раме любой угол по отношению к нижней, подняв переднюю часть верхней рамы вверх и [illegible] косо, если нужно, выдвинув [illegible] кверху по отношению к нижней раме.

Это дает [illegible] возможность производить [illegible] лению искривлений позвоночника (шефа и скольз[illegible]) в каком положении, как при обычном шведском буме.

Наконец [illegible] косое сидение, состоящее из [illegible] четырехугольной рамы и самого сидения, [illegible] на петлях, под [illegible]. Основная рама [illegible] на переднюю [illegible] сойками [illegible] ножки, [illegible]. Сиденье можно приводить в любой угол и укреплять его [illegible] в [illegible] в отверстиях [illegible] боков основной рамы и подпорки сидения.



Рис. 13. Скользометр Шенка. Вид спереди.



Рис. 14. Скользометр Шенка. Вид сзади.

Таким образом комбинированный аппарат автора по существу в целом отвечает всем основным требованиям для аппаратов по коррекции искривлений позвоночника, которые мы предъявляем к этим приборам и которые обычно конструируются каждый в отдельности. Комбинированный же аппарат автора сразу вмещает в себе:

1. **Шведскую стенку.**
2. **Наклонную лестницу.**
3. **Шведскую скамейку.**
4. Наклонную плоскость с вытяжением (в косом и можно в вертикальном положении).
5. **Шведский бум.**
6. **Косое сидение.**

Поэтому, имея в клиническом учреждении такой интегрирующий аппарат, можно в комбинации с рентгенологической техникой и массажем подвергнуть обследованию ортопедических больных с искривлениями позвоночника (в форме сколиоза, кифоза и лордоза), обычно наблюдаемых в травматологии (напр. при рахите, сколиозах, искривлениях и пр.).

Для записи боковых искривлений позвоночника и учета эффективности лечения было затрачено много времени и труда, а также очень дорогой, потому весьма дорога (напр. Шультеса и другие) представляет из себя одна лишь его сетка (по типу Гиндо) дает более или менее точное представление о степени и характере сколиоза, равно о деформациях и изменениях грудной клетки (горба) и боковых и передне-задних искривлениях позвоночника и обусловленных ими изменениях в тазе. Автором же предложен метод фотографирования через сетку, позволяющий в то время, как на кровати больной, в двух взаимно перпендикулярных (вертикальном и горизонтальном) направлениях и с точно определенным расстоянием друг от друга. Таким образом работы были оценены такими авторитетными лицами, как Гиндо, Бровоным и другими отделами, а фотографирование больных искривлений позвоночника через сетку.

В период последних лет автором сконструирован сколиометр, позволивший, с одной стороны, фотографировать боковые искривления позвоночника (сразу фас и профиль), далее производить фотографические снимки через сетку и наконец вести запись искривлений на матовом стекле (смазывая его бензином) и затем переводить эти линии на стекле на обычную техническую графическую бумагу.

На рис. 13, 14 представлен такой сколиометр с тремя вставляющимися в него рамами: с сеткой, с матовым стеклом и прозрачным стеклом, а равно с боковыми зеркалами. Прибор снабжен: а) спиральным винтом, чтобы было возможно одновременно с этим, по желанию, производить примерное вытяжение; б) отвесом, который, будучи установлен наверху в области наружного бугорка затылочной кости, показывает отклонение остистых отростков в стороны от вертикальной линии; в) фиксатором таза для избежания боковых движений таза. Прибор на колесах и может быть фиксирован на полу с помощью выдвижных винтов с плоской нижней частью.

Учет эффективности лечения при заболеваниях органов движения и опоры и восстановления трудоспособности является особо важным в условиях обычной практической деятельности ортопедов. Кабинеты по учету результатов лечения, устроенные при специальных институтах по изучению и охране труда, а равно в некоторых институтах по восстановлению трудоспособности, особенно же в ряде курортных институтов и в санаториях на курортах и на местах, дали возможность проводить этот учет с достаточной точностью, а полученные результаты позволили сделать определенные конкретные выводы о наибольшей эффективности того или иного вида лечения, той или иной методики лечения. Этим самым удалось уточнить показания и противопоказания для лечения соответствующих заболеваний, а главное выявить скорей-

ние и наиболее верные методы восстановления трудоспособности. Но для повседневной практики в общем кругу их применения оказался очень ограниченным благодаря сложности и значительному количеству всех записей при недостаточной к тому же непосредственной наглядности этих записей.

Автором в период последней пятилетки была разработана карта по учету эффективности лечения и восстановления трудоспособности при заболеваниях органов движения и опоры и испробована в течение двух летних сезонов в костно-туберкулезном санатории Талеса в Евпатории на 2 с лишним тысячах больных.

Года 3 назад она была предложена им на Всесоюзном совещании курортных работников по научному учету результатов курортного лечения (при Центральном институте курортологии в Москве). Здесь эта карта была признана как практичная и очень наглядная форма учета в повседневной работе. Затем она была введена в обход санаторной работы на некоторых южных курортах (напр. в Одессе, Евпатории), а равно в условиях поликлинической деятельности (напр. в 1 и Объединенной поликлинике железнодорожного узла в Москве).

Вследствие получения вполне благоприятных результатов и отзывов от испытания этой карты в течение $2\frac{1}{2}$—3 последних лет позволяем себе поделиться данными об этой карте, которые дают нам наглядный ответ на уточнение эффективности того или другого лечения, а вместе с тем и позволяют судить о степени восстановления трудоспособности в условиях обычной практической деятельности врача-ортопеда.

Карта учета эффективности лечения органов движения и опоры в связи с определением трудоспособности состоит из 4 основных страниц и вкладного листа (2 страниц.), размером 15×23 см каждая страница.

На первой странице кроме обычных сведений о больном или пострадавшем приводятся данные, касающиеся преимущественно его профессии. Здесь обращено внимание на основную профессию, предшествующие заболевания или травмы, связанные с настоящим заболеванием или травмой, время начала их и на связь настоящего заболевания или травмы с профессией. Далее отмечается наследственность и подробный диагноз. За ним указываются проведенное ранее основное лечение, связанное с настоящим заболеванием, а равно количество дней болезни по бюллетеню и без него.

На второй странице приводятся обычные клинические данные с характером общих и местных явлений при начале и окончании лечения. Местные явления касаются главным образом костей и суставов.

На третьей странице отмечаются более подробно данные, касающиеся мышечной и нервной систем. Затем следует сердечно-сосудистая система, дыхательный аппарат, равно прочие системы. Наконец данные рентгена, крови, мочи и прочих клинических реакций. Все сведения также при начале и окончании лечения.

На четвертой странице приводятся данные эффективности лечения и процент трудоспособности (последняя показывается в относительных, но не абсолютных цифрах). Эти данные об ухудшении, без перемен, разных степеней улучшений и о выздоровлении составляются врачом после подробного клинического исследования больного на основании субъективных ощущений больного и клинических дан-

ных всех систем, рентгена и клинических реакции. На основании этих данных врач в соответствующей графе («улучшение», «без перемен», «незначительное улучшение» и т. д.) ставит день и месяц этого осмотра в клетке под цифрой I (напр. в графе «без перемен», под клеткой I ставит 15 I). Одновременно с этим в графе «проведенное лечение» против графы «без перемен» кратко указывает это лечение. Затем в следующий раз осмотра (напр. 30 I) врач приходит к выводу о незначительном улучшении и ставит дату его исследования в графе «незначительное улучшение» под цифрой II (след. в графе «незначительное улучшение» под цифрой II отмечает 30 I.) Одновременно с этим и в графе о проведенном лечении против графы «незначительное улучшение» указывает это лечение. В следующий раз (напр. 15 II) при явном улучшении он заполняет дату исследования в графе «улучшение» под цифрой III (след. в графе «улучшение» под цифрой III ставит 15 II) и т. д. до окончания лечения или наблюдений.

Таким образом из дат обследования получится определенная кривая или, иначе сказать, наглядный график эффективности лечения, а вместе с тем и трудоспособности, которая может быть выражена в процентах.

Внизу четвертой страницы приводятся окончательные выводы лечебного учреждения о трудоспособности.

Вкладыш содержит измерения частей тела (5-я стр.) и краткую историю болезни (6-я стр.)

Могут быть несколько вариантов этого наглядного графика эффективности лечения.

Кривая графика, составленная из таких дат времени осмотра больного, может подыматься все кверху и кверху, т. е. показывать возрастающее улучшение вплоть до полного выздоровления. Следовательно применение лечение вполне отвечало характеру заболевания и эффективность лечения получена максимальной (иначе говоря с полным восстановлением трудоспособности).

Затем может быть и такой случай. Кривая графика поднялась до известной высоты, т. е. наступила известная степень улучшения, но не поднялась далее держится все время на одной и той же высоте. Следовательно эффективность лечения не полная, а также и восстановление трудоспособности также не полное. Поэтому состояние болезни требует или применения каких-либо других, более активных по эффекту методов лечения или же вообще нельзя ожидать улучшения либо временно на этом этапе болезни, либо вовсе не предвидится улучшения, т. е. надо признать лечение законченным с частичной утратой трудоспособности.

Далее бывает и так, что кривая графика может стоять сразу все время против одной и той же графы «без перемен», что указывает на отсутствие эффективности при данной методике лечения или же на то, что вообще нельзя ожидать улучшения в состоянии больного в этом периоде болезни либо при дальнейшем ее течении. Требуется или перемена методики лечения, или отдых от всякого лечения, или же прекращение дальнейшего лечения (следовательно в данном случае мы имеем дело с частичной утратой трудоспособности, временной или постоянной).

Карта учета эффективности лечения при заболев. органа движен. и опоры №

(в связи с определением трудоспособности)

по проф. А. Шенку.

1. Фамилия, имя, отч.

2. Пол.: муж. жен. 3. Лета ..... 4. Постоян. местож. .....

5. Год, мес., число { нач. леч. ..... в лет. мес. раб. в ... год
оконч. леч. ..... 7. Место службы .

8. Социальн. полож. { рабоч., служ.
учащ., пр. .....

9. Основная профессия, цех .....

10. Условия { быта: удовл., неудовл.
труда: легк., средн., тяж.

11. Колич. лет, професс. раб.

12. Обстоятельства { а) предш. настоящ. заб. или травмы
б) время начала настоящ. заб. или травмы —
в) связь настоящ. заб. или травмы с проф. обстоятельствами или условн., специфич., неспецифич.) есть, нет

13. Наследственность: туб., сифил. .....

14. Диагноз .....

15. Проведенное ранее основное лечение в связи с настоящим заболеванием (когда, что и где)

16. Количество дней бол. { по бюллетню
без бюллетеня

17. Клинические данные.

I. Характер ОБЩИХ явлений

		При начале лечения	При окончании лечения
	Самочувствие: удовл., хор., неудовл.		
Б	Общее состояние [illegible] хор., неуд.		
Д	[illegible]		
Г	Пульс. N, замедл., ускор.		
Д	Вес в килограммах		
[illegible]	Цвет кожи: N. бледный, отечн., синюшн.		
[illegible]	Дермографизм: бел., роз., [illegible]		
[illegible]	[illegible]		
И	Мышцы: слабо, сред., хор. [illegible]		
Б	Подкожный жирн. слой: слабо, средн., знач. разв.		

II. Характер МЕСТНЫХ явлений

А	[illegible]		
[illegible]	Местный жар		
В	Измен. наружн. покровов		
[illegible]	Степень анатом. расстр.		
[illegible]	Укорочение в сантиметрах		
[illegible]	Смещение суставн. концов		
[illegible]	Деформация суст. концов		
[illegible]	Кифоз, сколиоз, лордоз		
Д	[illegible]		
[illegible]	[illegible]		
Б	[illegible]		
В	[illegible]		
[illegible]	[illegible]		
[illegible]			

22. Учет эффективности лечения (% трудоспособности)

	I	II	III	IV	V	Провед. лечение
Выздоровление (100%)						
Значительное улучшение (75% восстан. трудосп.)						
Явное улучшение (50% восстан. трудосп.)						
Незначительное улучшение (25% восстан. трудосп.)						
Без перемен						
Ухудшение (%)						

23. Примечания

24. Окончательные выводы лечучреждения о трудоспособности заболев. пострадав.

25. Фамилия врача, заполн. карточку —

Фамилия

№ карты ———

Измерения $\frac{\text{заболев.}}{\text{пострадав.}}$ **части тела**

	[illegible]	[illegible]	[illegible]
Наиб. окружность	1 [illegible]		
Длина	1 2 [illegible] 4 [illegible]		
Функцион. движения в сут. (пассив.)	1 2 [illegible] 4 [illegible]		
[illegible]	[illegible]	[illegible]	[illegible]
	1 Кифоз 2 Сколиоз 3 Лордоз 4 Сгибание 5 Разгибание 6 Наклон в стороны 7 Вращение		

Г л а в а [illegible]

Краткая история болезни

Наконец кривая температуры может, поднявшись несколько кверху, снизиться до горизонтали и держаться все время на этом уровне. Это встречается в тех случаях, когда при исходе [illegible] диагностика болезни установлена недостаточно удовлетворительно, или же [illegible] новое осложнение, повлиявшее на состояние больного процесса [illegible] Подобные случаи дают место, что эффективность лечения [illegible] (см. [illegible] кривые температуры [illegible] времени или [illegible] части [illegible])

Приведенные здесь [illegible] схемы [illegible] учета эффективности лечения. Конечно возможны и другие [illegible] основных схем.

В случае, если [illegible] лечение [illegible] (на месяц) [illegible] (см. [illegible] 1), учет эффективности лечения [illegible] лечения.

При ведении [illegible] карты учета эффективности лечения [illegible] в [illegible] ортопедо-хирургической [illegible] ности.

ПРЕДМЕТНЫЙ УКАЗАТЕЛЬ.

Л

М

Н

О

Р

С

Т

X

Ш

Э

Редактор Л. М. Альтшуллер Тех. редактор Ф. Ф. Соколов
Медгиз № 100 М 1 2 62 94 [illegible] п л, 58 576 п зн в 1 п л Сдано в набор 1 VI 1942 г
Подписано к печати 8 IV 1943 г Москва Уполномоченный Главлита Б [illegible] Зак № 8 [illegible] 4 000 [illegible]

16-я типография треста «Полиграфкнига» Трехпрудный, 9.

17674

РНБ
33-4
367